

Аллотрансплантация криоконсервированной тестикулярной ткани как способ коррекции гипофункции яичек кроликов

UDC 7.084.1:591.463.2

V.I. GRISCHENKO, V.E. CHADAYEV*, V.V. VOLINA

Allotransplantation of Cryopreserved Testicular Tissue as the Way to Correct Rabbit Testes Hypofunction

Изучали влияние аллотрансплантации криоконсервированной тестикулярной ткани на морфофункциональное состояние яичек кроликов при половой абстиненции. Полученные данные свидетельствуют о восстановлении после аллотрансплантации тестикулярной ткани сперматогенного эпителия и возобновлении сперматогенеза в паренхиме яичек кроликов-самцов, содержащихся без самок в течение 2-х месяцев и находящихся в состоянии половой абстиненции.

Ключевые слова: кролики, яички, половая абстиненция, сперматогенез, аллотрансплантация криоконсервированной тестикулярной ткани, морфологическое исследование.

Вивчали вплив алотрансплантації криоконсервованої тестикулярної тканини на морфофункціональний стан яєчок кролів при статевій абстиненції. Отримані дані свідчать про відновлення після алотрансплантації криоконсервованої тестикулярної тканини сперматогенного епітелію та поновлення сперматогенезу у паренхімі яєчок кролів-самців, які утримувались без самок на протязі 2-х місяців і знаходилися у стані статевої абстиненції.

Ключові слова: кролі, яєчки, статеві абстиненція, сперматогенез, алотрансплантація криоконсервованої тестикулярної тканини, морфологічне дослідження.

The effect of cryopreserved testicular tissue allotransplantation on the rabbit's testes morphofunctional state under sexual abstinence conditions has been studied. Obtained the data testify to the fact, that after testicular tissue allotransplantation there is the recovery of spermatogenic epithelium and spermatogenesis renewal in testicular parenchyma of male rabbits, kept without females within 2 months under sexual abstinence conditions.

Keywords: rabbits, testes, sexual abstinence, spermatogenesis, allotransplantation of cryopreserved testicular tissue, morphological study.

Сперматогенный эпителий чрезвычайно чувствителен к повреждающим воздействиям. При различных интоксикациях, авитаминозах, недостаточном питании и других неблагоприятных факторах сперматогенез ослабляется или даже прекращается, а сперматогенный эпителий атрофируется [2, 4]. Аналогичные деструктивные процессы развиваются и после перевязки или перерезки семявыводящих каналов.

Цель работы – изучение влияния аллотрансплантации криоконсервированной тестикулярной ткани как способа коррекции гипофункции яичек на морфофункциональное состояние яичек кроликов при половой абстиненции.

Материалы и методы

Эксперименты проводили на кроликах-самцах породы Шиншилла 18-месячного возраста с живой массой 3000-3500 г.

Животные были разделены на 3 экспериментальные группы:

Spermatogenic epithelium is extremely sensitive to damaging effects. Under different intoxications, vitamin deficiency, insufficient nutrition and other unfavorable factors, the spermatogenesis is either weakened or even terminated, and spermatogenic epithelium atrophy occurs [2, 4]. The same destructive processes are in progress after vasoligation or vasotomy as well.

The research was targeted to study the effect of cryopreserved testicular tissue allotransplantation as the way to correct testes hypofunction on morphofunctional state of rabbit's testes under sexual abstinence.

Materials and methods

The experiments were carried out in 18-months' Chinchilla male rabbits of 3000–3500 g living weight.

Animals were divided in 3 experimental groups: the 1st group comprised the males with regular placing of females (control); the 2nd one consisted of rabbits, kept within 2 months without females (sexual abstinence); the animals, allotransplanted with cryopreserved

Институт проблем криобиологии и криомедицины
НАН Украины, г. Харьков

* Автор, которому необходимо направлять корреспонденцию:
ул. Переяславская, 23, г. Харьков, Украина 61015; тел.: +38 (057) 373-31-19, факс: +38 (057) 373-30-84, электронная почта:
cryo@online.kharkov.ua

Institute for Problems of Cryobiology and Cryomedicine of the National Academy of Sciences of Ukraine, Kharkov, Ukraine

* To whom correspondence should be addressed: 23, Pereyaslavskaya str., Kharkov, Ukraine 61015; tel.: +380 57 373 3119, fax: +380 57 373 3084, e-mail: cryo@online.kharkov.ua

I группа – самцы, к которым регулярно подсаживали самок (контроль); II группа – кролики, которых в течение 2-х месяцев содержали без самок (половая абстиненция); III группа – животные, которым после 2-х месяцев содержания без самок проводили аллотрансплантацию криоконсервированной тестикулярной ткани.

Работу с животными проводили в соответствии с “Общими принципами экспериментов на животных, одобренными II Национальным конгрессом по биоэтике” (Киев, 2004) и согласованными с положениями “Европейской конвенции о защите позвоночных животных, используемых для экспериментальных и других научных целей” (Страсбург, 1985). Животных содержали в стандартных условиях вивария при температуре помещения 15–17°C и относительной влажности 55–65%. За самочувствием животных во время эксперимента наблюдали визуально [5].

Материалом для аллотрансплантации криоконсервированной тестикулярной ткани в амниотической оболочке служили фрагменты тестикулярной ткани от здоровых кроликов-самцов. Забор амниотической оболочки осуществляли у самок-родильниц кроликов и криоконсервировали по разработанному нами методу после тщательного бактериологического контроля препаратов. После деконсервирования трансплантационный материал помещали в стерильные чашки Петри с питательной средой 199 и добавляли антибиотики.

Фрагменты тестикулярной ткани погружали в амниотическую оболочку и формировали “мешочек” для трансплантации. Применение данной биологической оболочки (мембраны) позволяло пролонгировать функциональную активность тестикулярной ткани, благодаря ослаблению эффекта отторжения и лизиса. Сформированный “мешочек” из амниотической оболочки, содержащий 14–18 фрагментов семенников, завязывали кетгутовой лигатурой. После соответствующей обработки операционного поля под местной анестезией 0,5–2,0%-м раствором новокаина в области наружной стороны бедра производили разрез кожи длиной 2 см и частично острым, частично тупым путем создавали “карман” для погружения трансплантата. При этом трансплантат неплотно фиксировали кетгутовой нитью к коже. На края кожной раны накладывали скобки Мишеля.

Для гистологического исследования вырезанные участки яичек фиксировали в 10%-м нейтральном формалине, подвергали обезжизиванию в спиртах возрастающей концентрации, просветляли в ксилоле и заливали в парафин. Срезы из парафиновых блоков толщиной 6–8 микрон окрашивали гематоксилином и эозином для получения обзорных гистологических препаратов [3].

testicular tissue after 2 months’ maintenance without females were in the 3rd one.

All the manipulation with animals were performed according to the “General ethical principles of experiments in animals”, approved by the 2nd National Congress on Bioethics (Kiev, 2004) and agreed with the statements of the “European Convention for the Protection of Vertebrate Animals Used for Experimental and Other Scientific Purposes” (Strasbourg, 1985). The animals were kept under standard vivarium conditions at 15–17°C room temperature and 55–65% relative humidity. Animal health was visually observed during experiment [5].

Testicular tissue fragments from healthy male rabbits served as the material for cryopreserved testicular tissue allotransplantation in amniotic membrane. Amniotic membrane was procured in puerperal female rabbits and cryopreserved according to the designed by us method after thorough bacteriological control of preparations. After freeze-thawing the transplanted material was placed into sterile Petri dishes with 199 nutritive medium with adding antibiotics.

Testicular tissue fragments were immersed into amniotic membrane with forming “sac” for transplantation. This biological coating (membrane) application enabled to prolong a functional activity of testicular tissue, due to the weakening of rejection and lysis effects. The formed “sac” from amniotic membrane, comprising 14–18 testicular fragments, was tied with catgut ligature. After corresponding treatment of operation field under local anesthesia of 0.5–2.0% novocaine solution in the area of external femoral side the skin section of 2 cm length was done and the “sac” for transplant immersion was formed by partially acute or blunt ways. At the same time the transplant was loosely fixed by catgut suture to the skin. The Michel clips were put at the skin wound edges.

For histological study the cut sites of testes were fixed in 10% neutral formalin, dehydrated in alcohols of increasing concentration, cleared in xylene and embedded in paraffin. Sections from paraffin blocks of 6–8 μm thickness were stained with hematoxylin and eosin to obtain the plain histological preparations [3].

Results and discussion

Under morphological study of testes of the 1st group animals: mature young rabbits, there was revealed the organ parenchyma, consisting of convoluted seminiferous tubules, between which there was a small amount of connective tissue, comprising large interstitial cells (Leydig cells). The convoluted seminiferous tubules are covered with spermatogenic epithelium, on a basal membrane of which there are the large cells with hyperchromic nuclei: spermatogones (gamete precursors). Between them there are located the maintaining

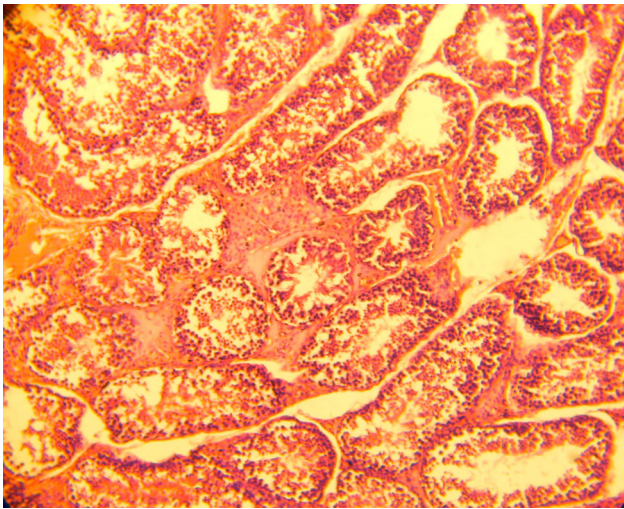


Рис.1. Сперматоге́нный эпитeлий извитых семенных канальцев яичка кролика. Контроль. окраска гематоксилином и эозином, $\times 120$.

Fig. 1. Spermatogenic epithelium of convoluted seminiferous tubules of rabbit testes. Control. Staining with hematoxylin and eosin, $\times 120$.

Результаты и обсуждение

При морфологическом исследовании яичек контрольных животных I группы – половозрелых молодых кроликов – обнаруживается паренхима органа, состоящая из извитых семенных канальцев, между которыми находится небольшое количество соединительной ткани, содержащей крупные интерстициальные клетки (клетки Лейдига). Извитые семенные канальцы выстланы сперматоге́нным эпитeлием, на базальной мембране которого находятся крупные клетки с гиперхромными ядрами – предшественники гамет – сперматогонии. Между ними располагаются поддерживающие клетки Сертоли (суспендоциты), имеющие пирамидальную форму и вытянутые в просвет семенного канальца. Клетки Сертоли выполняют барьерную роль между половыми клетками и внутренней средой организма [1]. Они делят сперматоге́нный эпитeлий на базальное и адлюминальное пространства. В базальном пространстве обнаруживаются сперматогонии. Ближе к просвету канальцев в достаточно свободном адлюминальном пространстве определяются сперматоциты первого и второго порядков, а над ними, вблизи просвета канальцев, – мелкие клетки-сперматиды на различных этапах развития и зрелые сперматозоиды (рис. 1).

При морфологическом исследовании яичек животных II группы наблюдали деструктивные изменения сперматоге́нного эпитeлия, выражающиеся в запустевании извитых семенных канальцев. Адлюминальное пространство содержит набухшие сперматоциты первого и второго порядков. Поддерживающие клетки Сертоли плохо

Sertoli's cells of pyramidal form and elongated into seminiferous tubule lumen. The Sertoli's cells realise a barrier role between sexual cells and organism's internal medium [1]. They divide spermatogenic epithelium in basal and adluminal spaces. Spermatogones are revealed in a basal space. Near the tubule lumen in a quite free adluminal space there are determined the spermatocytes of the first and second orders, and over them close to the tubule lumen there are small cells: spermatids in different developmental stages and mature spermatozoa (Fig. 1).

During morphological study of testes of the 2nd group animals we observed destructive changes in spermatogenic epithelium, manifesting in barren convoluted seminiferous tubules. An adluminal space contains the swollen spermatocytes of the first and second orders. The supporting Sertoli's cells are poorly determined. The oedema of testicular parenchyma is seen. The single interstitial cells: glandulocytes with pyknotic nuclei are found out between convoluted seminiferous tubules (Fig. 2).

Morphological study of rabbit's testes of the 3rd group demonstrated the renewal of regenerative function in convoluted seminiferous tubules (Fig. 3). Thus, on a basal membrane of spermatogenic epithelium there were revealed the maintaining Sertoli's cells, providing hematotesticular barrier, due to which in adluminal space of spermatogenic epithelium a specific hormonal medium with a high testosterone level was created.

Selective permeability of hematotesticular barrier is known to isolate the maturing sexual cells from toxic substances and prevent the autoimmune response development against surface antigens, being expressed

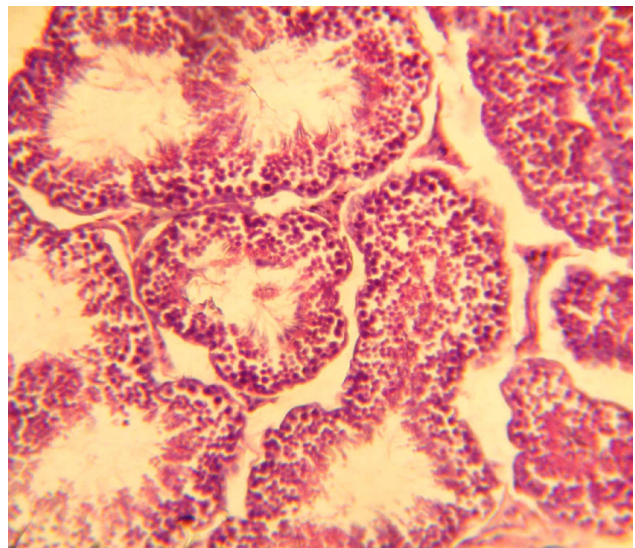


Рис. 2. Запустевание извитых семенных канальцев кроликов II группы. Окраска гематоксилином и эозином, $\times 240$.

Fig. 2. Barren convoluted seminiferous tubules of rabbits of the 2nd group. Staining with hematoxylin and eosin, $\times 240$.

определяются. Наблюдается отек паренхимы яичек. Между извитыми семенными канальцами наблюдали единичные интерстициальные клетки (гландулоциты) с пикнотичными ядрами (рис. 2).

Морфологическое исследование яичек кроликов III группы показало возобновление генеративной функции в извитых семенных канальцах (рис. 3). Так, на базальной мембране сперматогенного эпителия обнаруживались поддерживающие клетки Сертоли, обеспечивающие гематотестикулярный барьер, благодаря которому в адлюминальном пространстве сперматогенного эпителия создается специфическая гормональная среда с высоким уровнем тестостерона.

Известно, что избирательная проницаемость гематотестикулярного барьера изолирует созревающие половые клетки от токсических веществ и препятствует развитию аутоиммунного ответа против поверхностных антигенов, экспрессирующихся на мембране сперматозоидов в процессе их созревания. Кроме того, клетки Сертоли, выполняя барьерную функцию между половыми клетками и внутренней средой организма, осуществляют трофическую функцию, обеспечивая развивающиеся гаметы питательными веществами [1]. Помимо sustentocytes на базальной мембране располагаются сперматогонии типов А и В. Ближе к просвету извитых семенных канальцев лежат сперматоциты первого и второго порядков, над которыми находятся сперматиды на различных этапах развития, а также сперматозоиды.

В результате проведенных исследований обнаружено, что деструктивные изменения, возникающие в условиях невозможности освобождения яичек от зрелых сперматозоидов, аналогичны деструктивным процессам, развивающимся после перевязки или перерезки семявыводящих каналов. Ранее нами было показано, что при 2,5–3 месяцах половой абстиненции наступает атрофия сперматогенного эпителия яичек [6]. При этом деструктивным изменениям подвергаются в первую очередь наиболее дифференцированные ярусы сперматогенного эпителия – формирующиеся сперматозоиды и сперматиды. Последние, набухая, сливаются в характерные округлые массы, так называемые семенные шары, плавающие в просвете канальца. Однако, поскольку нижние слои сперматогенного эпителия (сперматогонии и сперматоциты первого порядка) сохраняются более длительно, то восстановить сперматогенез после прекращения действия повреждающего агента или неблагоприятного фактора иногда возможно.

Аллотрансплантация криоконсервированной тестикулярной ткани кроликам-самцам, содержащимся в течение 2-х месяцев без самок, результатом которой явилось восстановление морфо-

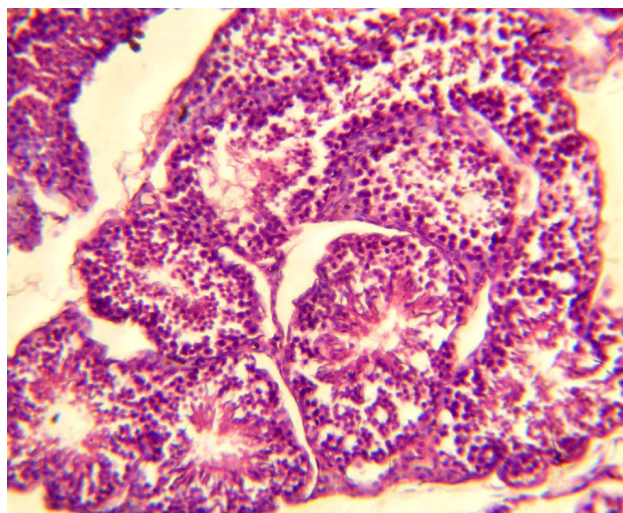


Рис. 3. Возобновление сперматогенеза в паренхиме яичек кроликов III группы. Окраска гематоксилином и эозином, $\times 240$.

Fig. 3. Spermatogenesis renewal in testicular parenchyma of rabbits of the 3rd group. Staining with hematoxylin and eosin, $\times 240$.

on spermatozoa membrane during their maturation. In addition, Sertoli's cells, acting as a barrier function between sexual cells and organism's internal medium, realise a trophic function, by providing the developing gametes with nutritive substances [1]. In addition to sustentocytes the spermatogones of A and B types are located on a basal membrane. Near the lumen of convoluted seminiferous tubules there are spermato-cytes of the first and second orders, over which there are spermatides at different developmental stages, as well as spermatozoa.

As a result of the performed researches we have found out, that the destructive changes, occurring under conditions, when testes release from mature spermatozoa is impossible, are similar to destructive processes, progressing after vasoligation or vasotomy. As we have demonstrated previously, during 2.5–3 months of sexual abstinence the atrophy of testicular spermatogenic epithelium occurs [6]. At the same time the most differentiated layers of spermatogenic epithelium: forming spermatozoa and spermatides, are first, who undergo destructive changes. The latter, when swelling, are getting confluent in typical roundish masses, so-called spermatic spheres, swimming in tubular lumen. However, since the inferior layers of spermatogenic epithelium (spermatogones and first order spermato-cytes) are preserved longer, sometimes it is sometimes possible to recover spermatogenesis after removing damaging agent or unfavourable factor.

Allotransplantation of cryopreserved testicular tissue to male rabbits, keeping for 2 months without females, resulting in recovery of morphofunctional state of testes, proved the possibility of correcting testicular hypofunction at sexual abstinence.

функционального состояния их яичек, доказала возможность коррекции гипофункции яичек при половой абстиненции.

Выводы

Показано, что половая абстиненция кроликов в течение 2-х месяцев не является необратимой; метод аллотрансплантации криоконсервированной тестикулярной ткани позволяет восстанавливать морфофункциональное состояние яичек путем коррекции снижения их функции.

Литература

1. *Гистология (введение в патологию)* / Под ред. Э.Г. Улумбекова, Ю.А. Челышева. – М.: ГЭОТАР, 1997. – 960 с.
2. *Ендовицкая И.П., Зиновьева Н.А., Эрнст Л.К.* Динамика сперматогенеза у кролика *Oryctolagus cuniculus* // *Цитология.* – 2005. – Т. 47, №1. – С. 44–48.
3. *Киселева А.Ф., Житников А.Я., Кейсевич Л.В.* Морфофункциональные методы исследования в норме и патологии. – Киев: Здоров'я, 1983. – 164 с.
4. *Сперматогенез и его регуляция* // Под ред. Л.В. Данилова. – М.: Наука, 1983. – 232 с.
5. *Чадаев В.Е., Добрунова И.В.* Изучение влияния срока половой абстиненции на поведенческие реакции у кроликов. Первое сообщение // *Клінічна та експериментальна патологія.* – 2006. – Т. 5, №4. – С. 93–95.
6. *Чадаев В.Е., Волина В.В.* Изучение влияния срока половой абстиненции на морфофункциональное состояние семенников кроликов. Второе сообщение // *Клінічна та експериментальна патологія.* – 2007. – Т. 6, №2. – С. 76–79.

*Поступила 27.05.2008
Рецензент Т.М. Шарлай*

Conclusions

Sexual abstinence in rabbits within 2 months was shown as not to be irreversible; the method of allotransplantation of cryopreserved testicular tissue enables to recover morphofunctional state of testes via correcting decrease in their function.

References

1. *Histology (introduction to pathology)* / Ed. by E.G. Ulumbekov, Yu.A. Chelyshev. – Moscow: GEOTAR, 1997. – 960 p.
2. *Endovitskaya I.P., Zinovieva N.A., Ernst L.K.* Spermato-genesis dynamics in rabbit *Oryctolagus cuniculus* // *Tsitologiya.* – 2005. – Vol. 47, N1. – P. 44–48.
3. *Kiseleva A.F., Zhitnikova A.Ya., Keysevich L.V.* Morpho-functional methods of research in the norm and pathology. – Kiev: Zdorov'ya, 1983. – 164 p.
4. *Spermatogenesis and its regulation* // Ed. by L.V. Danilov. – Moscow: Nauka, 1983. – 232 p.
5. *Chadayev V.E., Dobrunova I.V.* Study of the effect of sexual abstinence term on behavioral reactions in rabbits. First report // *Klinichna ta eksperymental'na patologiya.* – 2006. – Vol. 5, N4. – P. 93–95.
6. *Chadayev V.E., Volina V.V.* Studying the effect of sexual abstinence on morphofunctional state of rabbit's testes. Second report // *Klinichna ta eksperymental'na patologiya.* – 2007. – Vol. 6, N2. – P. 76–79.

Accepted in 27.05.2008