

Влияние лейкоконцентрата кордовой крови человека на регенераторную активность кожи в культуре *in vitro*

Effect of Human Cord Blood Leukoconcentrate on Skin Regenerative Activity in Culture *In Vitro*

Изучали характер влияния лейкоконцентрата криоконсервированных клеток кордовой крови человека, взвешенных в аутологичной плазме (препарат ЛККЧ), на морфологию кожи человека в разные сроки культивирования *in vitro*. Кожу культивировали на агаризованной среде с добавлением 17% эмбриональной сыворотки (контроль) и 10% препарата ЛККЧ (экспериментальная группа). В присутствии препарата ЛККЧ на 5–7 суток дольше поддерживалась жизнеспособность кожи *in vitro* по сравнению с контрольной группой. Под влиянием ЛККЧ в культивируемых кожных лоскутах увеличивалось количество фибробластов и волокнистых структур, что позволяет сделать предположение о стимуляции процессов как пролиферации фибробластов, так и синтеза волокнистых структур в дерме.

Ключевые слова: кожные эксплантаты, лейкоконцентрат кордовой крови человека, культивирование *in vitro*, морфофункциональная активность.

Вивчали характер впливу лейкоконцентрату криоконсервованих клітин кордової крові людини, зважених в аутологічній плазмі (препарат ЛККЛ), на морфологію шкіри людини в різні строки культивування *in vitro*. Шкіру культивували на агаризованому середовищі з додаванням 17% ембріональної сироватки (контроль) та 10% препарату ЛККЛ (дослідна група). У присутності препарату ЛККЛ на 5–7 діб довше підтримувалась тривалість життя шкіри *in vitro* у порівнянні з тривалістю життя шкіри в контрольній групі. Під впливом ЛККЛ в шкірних шматках, які культивувалися, зростала кількість фібробластів і волокнистих структур, що дозволяє зробити припущення щодо стимуляції процесів як проліферації фібробластів, так і синтезу волокнистих структур у дермі.

Ключові слова: шкірні експлантати, лейкоконцентрат кордової крові людини, культивування *in vitro*, морфофункціональна активність.

The effect of human cord blood cryopreserved cell leucoconcentrate, suspended in autologous plasma (LHCB preparation) on *in vitro* cultured human skin morphology in different terms, has been studied. Skin was cultured on an agarised medium, supplemented with 17% embryonic serum (control) and 10% LHCB preparation (experimental group). The skin viability *in vitro* was maintained for 5–7 days longer in the presence of LHCB preparation compared to the control group. Under LHCB effect in cultured skin flaps there was an increase in fibroblast and fibrous structure amount, that enables concluding about the stimulation of both processes of fibroblast proliferation and synthesis of fibrous structures in derma.

Keywords: skin explants, human cord blood leucoconcentrate, *in vitro* culturing, morphofunctional activity.

Разработка методов культивирования кожных лоскутов остается актуальной в связи с тем, что кожа как трансплантат используется при таких повреждениях кожных покровов, как ожоги и обширные травмы.

В последнее время применяются различные способы стимуляции процессов репарации поврежденной и регенерации утратившей тургор и эластичность кожи с помощью биологически активных препаратов – плаценты и ее экстрактов, а также клеточных суспензий [1, 3, 5].

Кордовая (пуповинная) кровь является источником биологически активных веществ [4, 5]. Однако работы по оценке механизмов действия взвеси

Designing the methods for skin flap culturing has remained an actual task due to skin usage as a transplant at such skin integument damages as burns and major traumas.

Recently there have been applied the different ways for stimulating reparative processes in a damaged skin and the one, lost the turgor and elasticity, using such biologically active preparations as: placenta and its extracts as well as cell suspensions [1, 3, 5].

Umbilical cord blood is the source of biologically active substances [4, 5]. However the reports on evaluating the effect mechanisms of blood nucleated cell suspensions are single and the obtained results are not free of contradictions [6–8].

¹Институт проблем криобиологии и криомедицины НАН Украины, г. Харьков

²Харьковская городская клиническая больница № 31

* Автор, которому необходимо направлять корреспонденцию: ул. Переяславская, 23, г. Харьков, Украина 61015; тел.: +38 (057) 373-31-26, факс: +38 (057) 373-30-84, электронная почта: cryo@online.kharkov.ua

¹Institute for Problems of Cryobiology and Cryomedicine of the National Academy of Sciences of Ukraine, Kharkov, Ukraine

²Kharkov Municipal Clinical Hospital N31, Kharkov, Ukraine

* To whom correspondence should be addressed: 23, Pereyaslavskaya str., Kharkov, Ukraine 61015; tel.: +380 57 373 3126, fax: +380 57 373 3084, e-mail: cryo@online.kharkov.ua

ядерных клеток крови единичны, а полученные исследователями результаты не лишены противоречий [6–8].

Цель работы – изучение характера влияния криоконсервированных суспензий ядерных клеток кордовой крови, взвешенных в аутологичной плазме, на морфофункциональные процессы, происходящие в образцах кожи, культивируемых *in vitro*.

Материалы и методы

Исследовали фрагменты кожи человека, полученные из краев операционной раны в области живота во время полостной операции. Доноры давали добровольное информированное согласие. Фрагменты кожи размером 0,3×0,3 см отделяли скальпелем от подкожной жировой клетчатки, помещали на 0,7% бакто-агар (Difco), который готовили в среде RPMI, содержащей 17% эмбриональной сыворотки крупного рогатого скота либо 10% криоконсервированного лейкоконцентрата кордовой крови человека (ЛККЧ) от объема культуральной среды и обогащенной L-глутамином, L-аспарагином, аминокислотами и витаминами, pH среды 7,2.

После помещения на агар фрагменты кожи покрывали культуральной ростовой средой в объеме 0,5 мл для исключения их подсыхания. Флаконы с культивируемым материалом плотно закрывали резиновыми пробками.

Фрагменты кожи были разделены на группы:

- группа I – нормальная кожа (исходный материал);
- группа II – образцы кожи на 7-, 14- и 21-е сутки культивирования на агаровой среде (контроль);
- группа III – образцы кожи на 7-, 14- и 21-е сутки культивирования на агаровой среде, включающей препарат ЛККЧ (опыт).

Препарат ЛККЧ, который состоит из ядерных клеток кордовой крови, взвешенных в аутологичной плазме (“Гемокорд”, разрешен МОЗ Украины к клиническому применению), криоконсервировали без традиционных криопротекторов и использовали сразу после отогрева [5]. Концентрация клеточных элементов составляет $1,71 \pm 0,07 \times 10^{-7}$ кл/мл с сохранностью $86,2 \pm 3,1\%$. Клеточный спектр ядерных компонентов кордовой крови представлен: лимфоцитами – $74,0 \pm 2,0\%$, моноцитами – $9,0 \pm 0,3\%$, нейтрофилами – $6,0 \pm 0,2\%$, недифференцированными клетками – $8,0 \pm 0,7\%$, стволовыми кроветворными и некроветворными клетками – $3,0 \pm 0,1\%$ [4, 5].

Культивирование кожи проводили *in vitro* при температуре 37°C. Кожные эксплантаты извлекали на 7-, 14-, 21-е сутки культивирования, фиксировали в 10%-м формалине, заливали в целлоидин и

The research was aimed to study the character of effect of cryopreserved suspensions of cord blood nucleated cells, suspended in an autologous plasm on morphofunctional processes, occurring in cultured skin samples *in vitro*.

Materials and methods

Human skin fragments, derived from operative wound edges in abdominal area during major surgery, were under study. Donors provided a voluntary informed consent. The 0.3×0.3 cm's skin fragments were separated with scalpel from a subcutaneous fat, then placed on 0.7% bacto-agar (Difco), prepared in the RPMU medium, containing either 17% embryonic cattle serum or 10% cryopreserved leukoconcentrate of human cord blood (LHCB) of the cultural medium volume and enriched with L-glutamine, L-asparagine, aminoacids and vitamins, medium pH 7.2.

After placing on agar the skin fragments were covered with a cultural growth medium in 0.5 ml volume to exclude their drying. The flasks with cultured material were tightly closed with rubber plugs.

Skin fragments were divided into the following groups:

- the 1st group was normal skin (initial material);
- the 2nd one comprised the skin samples to the 7th, 14th and 21st culturing days with agar medium (control);
- the 3rd one were the skin samples to the 7th, 14th and 21st culturing days with agar medium, comprising the LHCB preparation (experiment).

The LHCB preparation, consisted of nucleated cord blood cells, suspended in autologous plasm (“Hemocord”, authorized to application by the Ministry of Health Care of Ukraine) is cryopreserved with no standard cryoprotectants and applied just after thawing [5]. Cell element concentration makes $1.71 \pm 0.07 \times 10^{-7}$ cells/ml with $86.2 \pm 3.1\%$ integrity. Cell range of cord blood nucleated components is represented by lymphocytes ($74.0 \pm 2.0\%$), monocytes ($9.0 \pm 0.3\%$), neutrophils ($6.0 \pm 0.2\%$), undifferentiated cells ($8.0 \pm 0.7\%$), stem hemopoietic and non-hemopoietic cells ($3.0 \pm 0.1\%$) [4, 5].

Skin was *in vitro* cultured at 37°C. Skin explants were removed to the 7th, 14th and 21st culturing days, fixed in 10% formalin, embedded into celloidin and 5-7 μm histological sections, stained with hematoxylin and eosin, were prepared from them. In the obtained histological preparations in 10 visual fields (lens 10, ocular 40) the fibroblast number in derma was calculated and the thickness of epidermis, papillary and reticular derma layers was morphometrically determined.

The obtained data were statistically processed with the Student-Fisher method [2].

готовили из них гистологические срезы толщиной 5–7 микрон, которые окрашивали гематоксилином и эозином. На полученных гистологических препаратах в 10 полях зрения (об. 10, ок. 40) подсчитывали количество фибробластов в дерме и производили морфометрическое определение толщины эпидермиса, сосочкового и сетчатого слоев дермы.

Статистическую обработку полученных данных проводили по методу Стьюдента-Фишера [2].

Результаты и обсуждение

В опытах *in vitro* было установлено, что на 7-е сутки культивирования эксплантатов кожи в контрольной группе наблюдалось достоверно выраженное ($P < 0,05$) по сравнению с интактной кожей (рис. 1) уменьшение толщины эпидермиса за счет как кератинизации, так и миграции его клеток. Отмечались сглаженность дермоэпидермальной границы и расширение эпидермальных выростов, местами – отслоение эпидермиса. В сосочковом слое дермы наблюдалось достоверное ($P < 0,05$) увеличение количества фибробластов по сравнению с нормальной кожей (таблица). В сетчатом слое дермы обнаруживались молодые интенсивно окрашивающиеся коллагеновые волокна, увеличивалось количество клеток в железистых структурах и волосяных фолликулах (рис. 2).

В эксплантатах кожи группы III, выращенных на агаризованной питательной среде, в которую был добавлен препарат ЛККЧ, на этот срок структура эпидермиса была сравнима с нормальной (рис. 3). Дермоэпидермальная граница хорошо контурировалась, местами наблюдалось отслоение эпидермиса от дермы. Коллагеновые волокна образовывали плотную сеть, количество фибробластов достоверно увеличивалось ($P < 0,05$) по сравнению с группами I и II (таблица).

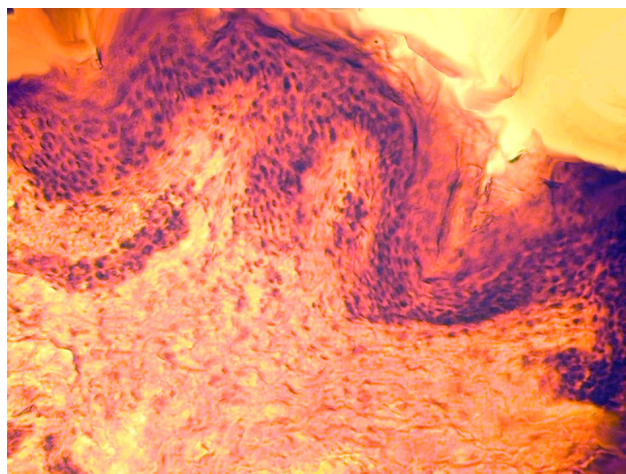


Рис. 1. Интактная кожа человека (группа I). Окраска гематоксилином и эозином, $\times 240$.

Fig. 1. Human intact skin (1st group). Staining with hematoxylin and eosin, $\times 240$.

Results and discussion

As *in vitro* experiments showed, to the 7th day of skin explant culturing the control group demonstrated a statistically significant decrease ($P < 0.05$) in epidermis thickness due to both keratinisation and its cell migration, compared to the intact skin (Fig. 1). The dermoepidermal interface flattening and extension of epidermal outgrowths and somewhere epidermis exfoliation were noted. In a papillary derma layer a statistically significant ($P < 0.05$) increase in fibroblast number compared to the normal skin was observed (Table). In a retinal derma layer the young intensively stained collagen fibers were revealed, the cell number in glandular structures and hair follicles increased (Fig. 2).

By this term in skin explants of the 3rd group, grown up on an agarised nutritive medium, supplemented with LHCБ preparation, the epidermal structure was compared to the normal one (Fig. 3). Dermoepidermal interface was well contoured with here and there observed epidermal exfoliation from a derma. Collagen fibers formed a dense net, fibroblast number statistically and significantly increased ($P < 0.05$) compared to the 1st and 2nd groups (Table).

To the 14th day of skin graft culturing free of LHCБ preparation, a decrease in epidermis sizes compared to the normal skin, was observed. Dermoepidermal interface was slightly contoured. The structure of connective fibers in derma corresponded to the normal skin (Fig. 4). The fibroblast number statistically and significantly increased ($P < 0.05$) compared to the normal skin (Table). In glands (sudoriferous and sebaceous) as well as in hair follicles the epithelial cell proliferation was observed.

To the 14th day of skin culturing with LHCБ preparation (Fig. 5) the epidermis sizes augmented compared to the 2nd group within the same culturing term, but its cell layer differentiation was complicated. In a

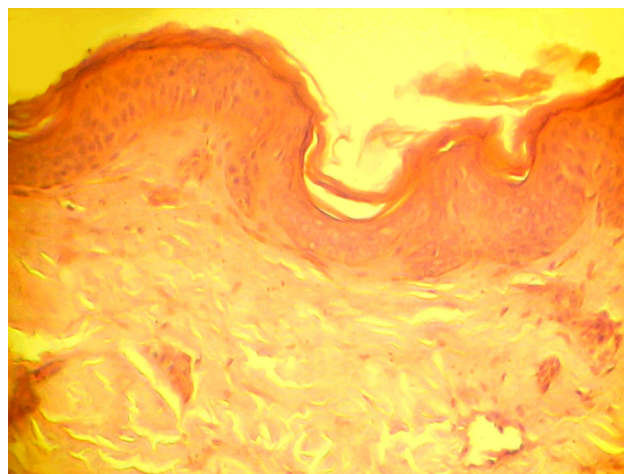


Рис. 2. Кожа группы II на 7-е сутки культивирования (контроль). Окраска гематоксилином и эозином, $\times 240$.

Fig. 2. The 2nd group's skin to the 7th culturing day (control). Staining with hematoxylin and eosin, $\times 240$.

Гистология фрагментов кожи человека в зависимости от сроков культивирования *in vitro* с ЛККЧ
Histology of human skin fragments culturing terms with LNCB

Структуры кожи Skin structures	Кожа до культивирования (группа I) Skin before culturing (1 st group)	Культивируемая кожа Сроки культивирования, сутки Cultured skin Culturing terms, days					
		7	14	21			
	Группа II 2 nd group	Группа III 3 rd group	Группа II 2 nd group	Группа III 3 rd group			
Средние размеры, ×10 ² мкм Average sizes, ×10 ² μm							
Эпидермис Epidermis	3,1±0,7	2,9±0,7	2,3±0,5	2,1±0,7			
сосочковый Papillary	10,4±1,4	10,3±2,1	9,8±2,1	6,3±1,3			
сетчатый Retinal	47,2±3,9	74,8±3,3	51,8±9,0	33,0±3,8			
Среднее количество фибробластов 10 полей зрения (ок. 10, об. 40) Average number of fibroblasts in 10 visual fields (lens 10, objective 40)							
Дерма erma	9,0±1,02	18,0±2,04	37,3±2,55	71,6±1,5			
Состояние структур State of structures							
Волокнистые структуры Fibrous structures	Соединительная ткань с рыхло расположенными коллагеновыми и эластиновыми волокнами Connective tissue with loosely located collagenous and elastin fibers	Рыхлая сеть из коллагеновых и эластиновых волокон Loose network of collagenous and elastin fibers	Плотная сеть из коллагеновых и эластиновых волокон dense network of collagenous and elastin fibers	Сеть из коллагеновых и эластиновых волокон Network of collagenous and elastin fibers	Плотная сеть из коллагеновых и эластиновых волокон dense network of collagenous and elastin fibers	Гомогенизация и глыбчатый распад коллагеновых и эластиновых волокон Homogenisation and a clod-like decay of collagenous and elastin fibers	Расслоение в отдельных участках пучковистонченных коллагеновых и эластиновых волокон Exfoliation in some sites of bunches of thinned collagenous and elastin fibers
Железистый эпителий и волосяные фолликулы Glandular epithelium and hair follicles	Железы выстланы одним рядом эпителиальных клеток Glands are single-row inlayed with epithelial cells	Железистый эпителий не изменен Unchanged glandular epithelium	Количество эпителиальных клеток в железах увеличено Increased number of epithelial cells in glandular structures	Железистый эпителий не изменен Unchanged glandular epithelium	Деструктивные изменения в железах структур estructive changes in glandular structures	Железистый эпителий не изменен Unchanged glandular epithelium	

Примечание: группа II – фрагменты кожи, помещенные на поверхность культуральной среды (контроль); группа III – фрагменты кожи, помещенные на поверхность культуральной среды, в которую добавляли 10% препарата ЛККЧ (опыт).

Notes: the 2nd group is the skin fragments, placed on a surface of cultural medium (control); 3rd group is the skin fragments, placed on a surface of cultural medium, supplemented with 10% LNCB preparation (experiment).

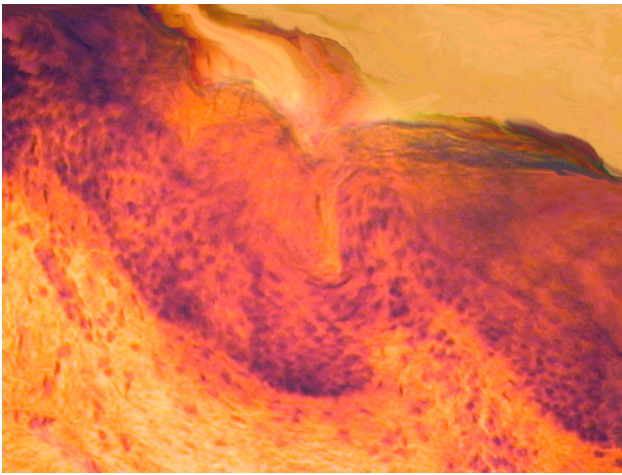


Рис. 3. Кожа группы III на 7-е сутки культивирования в присутствии препарата ЛККЧ (опыт). Окраска гематоксилином и эозином, $\times 400$.

Fig. 3. The 3rd group's skin to the 7th culturing day at the presence of LHCVB preparation (experiment). Staining with hematoxylin and eosin, $\times 400$.

На 14-е сутки культивирования лоскутов кожи без препарата ЛККЧ отмечалось уменьшение размеров эпидермиса по сравнению с нормальной кожей. Дермоэпидермальная граница контурирована нечетко. В дерме структура соединительно-тканых волокон соответствовала нормальной коже (рис. 4). Количество фибробластов достоверно увеличивалось ($P < 0,05$) по сравнению с нормальной кожей (таблица). В железах (потовых и сальных), а также в волосяных фолликулах наблюдалась пролиферация эпителиальных клеток.

На 14-е сутки культивирования кожи с препаратом ЛККЧ (рис. 5) размеры эпидермиса увеличивались по сравнению с группой II в тот же срок культивирования, однако дифференциация его клеточных слоев была затруднена. В ростковом слое эпидермиса обнаружены клетки в состоянии митоза. Клетки базального слоя эпидермиса имели гиперхромные ядра и гиперацидофильную цитоплазму. Дермоэпидермальная граница контурирована. В дерме достоверно увеличивалось количество фибробластов ($P < 0,05$, таблица) по сравнению с их содержанием в коже групп I и II, непосредственно в сосочковом слое дермы. Фибробласты имели гиперхромные ядра. Соединительная ткань была представлена плотно расположенными пучками коллагеновых и эластиновых волокон. Увеличивалось количество клеточных элементов, формирующих волосные и железистые структуры.

На 21-е сутки культивирования фрагментов кожи группы II без ЛККЧ в коже отмечены очаги микронекроза. В эпидермисе увеличивались межклеточные пространства, плохо дифференцировались слои, в клеточных элементах продолжались

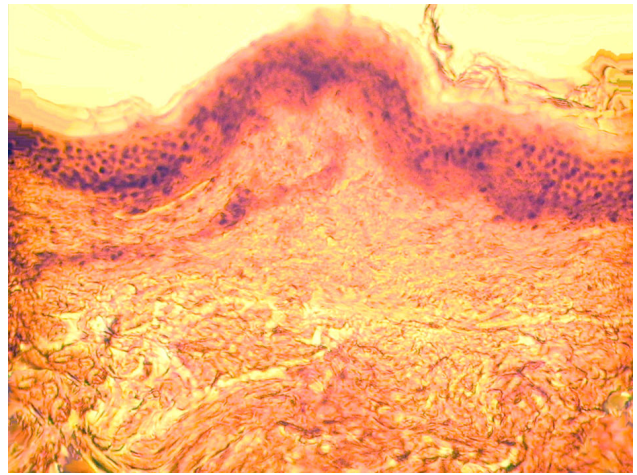


Рис. 4. Кожа группы II на 14-е сутки культивирования (контроль). Окраска гематоксилином и эозином, $\times 240$.

Fig. 4. The 2nd group's skin to the 14th culturing day (control). Staining with hematoxylin and eosin, $\times 240$.

growth epidermal layer the cells in mitotic stage were revealed. Cells of basal epidermal layer had the hyperchromic nuclei and hyperacidophilic cytoplasm. Dermoepidermal interface was contoured. Fibroblast number statistically and significantly increased ($P < 0,05$, Table) compared to their content in skin of the 1st and 2nd groups, mostly in papillary derma layer. Fibroblasts had hyperchromic nuclei. Connective tissue was represented with the tightly located bunches of collagenous and elastin fibers. There was the augmentation of the amount of cell elements, forming hair and glandular structures.

To the 21st day of skin fragment culturing of the 2nd group free of LHCVB, the micronecrotic foci were

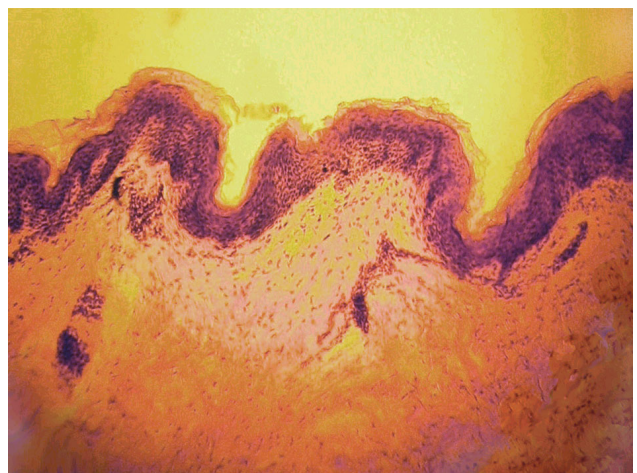


Рис. 5. Кожа группы III на 14-е сутки культивирования в присутствии препарата ЛККЧ (опыт). Окраска гематоксилином и эозином, $\times 120$.

Fig. 5. The 3rd group's skin to the 14th culturing day at the presence of LHCVB preparation (experiment). Staining with hematoxylin and eosin, $\times 120$.

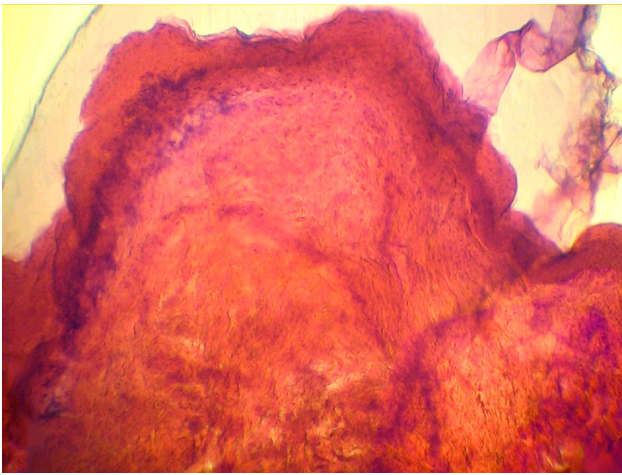


Рис. 6. Кожа группы II на 21-е сутки культивирования (контроль). Окраска гематоксилином и эозином, $\times 120$.
Fig. 6. The 2nd group's skin to the 21st culturing day (control). Staining with hematoxylin and eosin, $\times 120$.

дистрофические и некротические процессы (рис. 6). Ядра эпителиальных клеток в большинстве наблюдений были пикнотичны, цитоплазма их вакуолизована. Отмечалась нечеткость границы между эпидермисом и дермой, наблюдались единичные очаги клеточного детрита. В дерме происходила дезорганизация соединительной ткани в виде гомогенизации и глыбчатого распада коллагеновых и эластиновых волокон, количество фибробластов среди них достоверно ($P < 0,05$) уменьшалось по сравнению с их содержанием в нормальной коже и в образцах кожи контрольной группы в предыдущие сроки культивирования (таблица). Наблюдались отеки и деструкция железистых структур и волосяных фолликулов.

При культивировании фрагментов кожи группы III с добавлением ЛККЧ на 21-е сутки только в отдельных участках отмечались отслоение эпидермиса и микроочаги клеточного детрита (рис. 7). Толщина эпидермиса кожных эксплантатов достоверно не изменялась по сравнению с 14 сутками культивирования, клетки базального слоя оставались активными. Граница между эпидермисом и дермой была четко выражена. В дерме сохранялось достоверно высокое ($P < 0,05$) количество фибробластов по сравнению с их количеством в коже групп I и II в предыдущие сроки наблюдения (таблица). В сетчатом слое дермы четко контурировались коллагеновые и эластиновые волокна, однако в отдельных участках их плотность уменьшалась по сравнению с 14 сутками культивирования, тогда как в других участках фрагментов кожи сохранялась плотная волокнистая структура соединительной ткани. Морфология дериватов дермы не изменялась.

noted in a skin. The intercellular spaces were increased in epidermis, the layers were poorly differentiated, the dystrophic and necrotic processes were in progress in cell elements (Fig. 6). Epithelial cell nuclei in the majority of observations were picnotic with vacuolated cytoplasm. A vague interface between epidermis and derma was observed, the single foci of cell detritus were noted. The disorganisation of connective tissue in the form of homogenisation and clod-like decay of collagenous and elastin fibers occurred, the fibroblast amount between them statistically and significantly ($P < 0.05$) reduced if compared to their content in normal skin and the control group's skin samples in previous culturing terms (Table). The swelling and destruction in glandular structures and hair follicles were observed.

When culturing the 3rd group's skin fragments with LHCБ addition, the exfoliation and cell detritus microfoci were noted only in some sites to the 21st day (Fig. 7). Epidermis thickness of skin explants was statistically and significantly unchanged compared to the 14th culturing day, cells of basal layer remained active. The interface between epidermis and derma was distinctly manifested. Statistically and significantly high ($P < 0.05$) fibroblast number was preserved in derma if compared to their amount in the skin of the 1st and 2nd groups within previous observation terms (Table). In a retinal dermal layer the collagenous and elastin fibers were distinctly contoured, but in some sites their density reduced compared to the 14 observation days, meanwhile in other sites of skin fragments a dense fibrous structure of connective tissue was preserved. The morphology of dermal derivatives was unchanged.

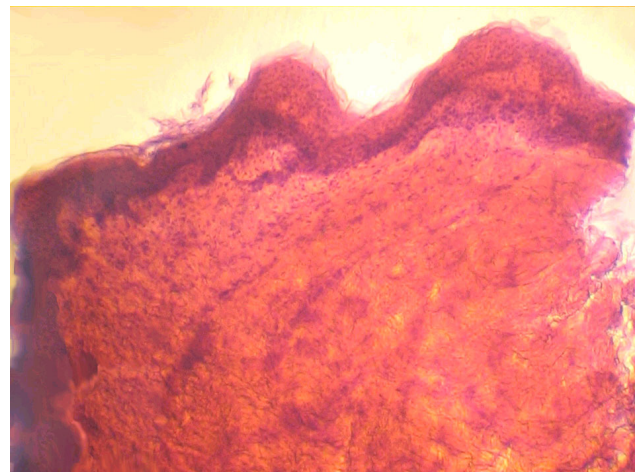


Рис. 7. Кожа группы III на 21-е сутки культивирования в присутствии препарата ЛККЧ (опыт). Окраска гематоксилином и эозином, $\times 240$.

Fig. 7. The 3rd group's skin to the 21st culturing day at the presence of LHCБ preparation (control). Staining with hematoxylin and eosin, $\times 240$.

Выводы

Описанный вариант культивирования позволяет поддерживать *in vitro* фрагменты кожи в течение 14 суток практически без изменения их гистологического строения и может использоваться как модель для изучения влияния различных препаратов на свойства эксплантатов кожи.

При культивировании фрагментов кожи *in vitro* препарат ЛККЧ, внесенный в среду культивирования, обеспечивает возможность поддерживать фрагменты кожи в жизнеспособном состоянии в течение 21 суток.

В присутствии ЛККЧ увеличивается количество фибробластов и волокнистых структур в дерме, что позволяет предполагать эффект стимуляции процессов пролиферации и биосинтетической функции фибробластов.

Под влиянием ЛККЧ увеличиваются количество пролиферирующих клеток в кожных эксплантатах, культивируемых *in vitro*, а также количество волосяных фолликулов.

Литература

1. Волков А.В. Краткий обзор коммерчески доступных клеточных продуктов для восстановления кожных покровов // Клеточная трансплантология и тканевая инженерия.– 2007.– №4 (6).– С. 62–65.
2. Лакин Г.Ф. Биометрия.– М.: Высш. школа, 1980.– 295 с.
3. Морозова Р.П., Козулина Е.П., Николенко И.А. Плацента – источник биологически активных веществ // Укр. биохим. журнал.– 1999.– Т. 71, №4.– С. 21–29.
4. Цуцаева А.А., Кудокоцева О.В., Щеглов А.В. и др. Кордовая кровь как компонент поддерживающей терапии // Пробл. криобиологии.– 2001.– №3.– С. 93–99.
5. Цуцаева А.О., Глушко Т.О., Лобасенко Н.П. та інші. Гемокорд – препарат комплексної терапії // Трансплантологія.– 2003.– Т. 4, №1.– С. 46–48.
6. Badiavas E.V., Abedi M., Butmarc J. et al. Participation of bone marrow derived cells in cutaneous wound healing // J. Cell. Physiol.– 2003.– Vol. 196, N2.– P. 245–250.
7. Hematti P., Sloand E.M., Carvallo C.A. et al. Absence of donor-derived keratinocyte stem cells in skin tissues cultured from patients after mobilized peripheral blood hematopoietic stem cell transplantation // Exp. Hematol.– 2002.– Vol. 30, N8.– P. 943–949.
8. Krause D.S., Theise N.D., Collector M.I. et al. Multi-organ, multi-lineage engraftment by a single bone marrow-derived stem cell // Cell.– 2001.– Vol. 105, N3.– P. 369–378.

Поступила 04.06.2008
Рецензент Т.М. Шарлай

Conclusions

The described version of culturing enables the *in vitro* maintaining of skin fragments within 14 days with their practically unchanged histological structure and may be used as the model to study the effect of different preparations on skin explant peculiarities.

During skin fragment *in vitro* culturing the LHCB preparation, added into culturing medium, provides the possibility to maintain the skin fragments in a viable state for 21 days.

At the LHCB presence the number of fibroblasts and fibrous structures in derma augments, that enables to assume the stimulation effect of proliferation processes and fibroblasts' biosynthetic function.

Under LHCB effect there is an increase in the number of proliferating cells in skin explants, *in vitro* cultured, as well as the augmentation of hair follicle number.

References

1. Volkov A.V. Brief review of commercially available cell products to recover skin integuments // Cell transplantology and tissue engineering.– 2007.– N4 (6).– P. 62–65.
2. Lakin G.F. Biometry.– Moscow: Vysshaya shkola, 1980.– 295p.
3. Morozova R.P., Kozulina E.P., Nikolenko I.A. Placenta is the source of biologically active substances // Ukr. Biokhim. Zh.– 1999.– Vol. 71, N4.– P. 21–29.
4. Tsutsayeva A.A., Kudokotseva O.V., Scheglov A.V. et al. Cord blood as a component of supporting therapy // Problems of Cryobiology.– 2001.– N3.– P. 93–99.
5. Tsutsayeva A.O., Glushko T.O., Lobasenko N.P. et al. Hemocord is the preparation of a combined therapy // Transplantologiya.– 2003.– Vol. 4, N1.– P. 46–48.
6. Badiavas E.V., Abedi M., Butmarc J. et al. Participation of bone marrow derived cells in cutaneous wound healing // J. Cell. Physiol.– 2003.– Vol. 196, N2.– P. 245–250.
7. Hematti P., Sloand E.M., Carvallo C.A. et al. Absence of donor-derived keratinocyte stem cells in skin tissues cultured from patients after mobilized peripheral blood hematopoietic stem cell transplantation // Exp. Hematol.– 2002.– Vol. 30, N8.– P. 943–949.
8. Krause D.S., Theise N.D., Collector M.I. et al. Multi-organ, multi-lineage engraftment by a single bone marrow-derived stem cell // Cell.– 2001.– Vol. 105, N3.– P. 369–378.

Accepted in 04.06.2008