

ХИРУРГИЧЕСКАЯ ТАКТИКА ПРИ ЛЕЧЕНИИ БОЛЬНЫХ ПЕРФОРАТИВНЫМ РАКОМ ЖЕЛУДКА

А. Ю. ФРОЛОВ

Харьковский национальный медицинский университет

Приведен сравнительный анализ результатов хирургического лечения 65 больных с перфоративным раком желудка, 35 из которых был применен индивидуализированный подход к выбору метода и объема оперативного вмешательства.

Ключевые слова: перфоративный рак желудка, оперативное вмешательство, индивидуализированный подход.

Рак желудка (РЖ) относится к одной из самых частых злокачественных неоплазий во всем мире, частота которой достигает 50% среди опухолей желудочно-кишечного тракта [1]. В Украине ежегодно регистрируются около 17 тыс. больных РЖ [2]. Больше половины больных с впервые установленным диагнозом умирают в течение первого года. Пятилетняя выживаемость оперируемых больных даже в развитых странах находится на уровне 35–40% [1, 2].

Такое острое осложнение РЖ, как перфорация опухоли, наблюдается у 1–17% больных [3–6], оно значительно ухудшает прогноз на выживание больных и сопровождается высокой летальностью, достигая 80% у лиц пожилого и старческого возраста [2, 7–10].

В процессе обследования больных с клиникой прободения полого органа возникают трудности с выявлением онкологического процесса. Только 30% больных с перфоративным РЖ удается правильно поставить диагноз, что приводит к неправильной хирургической тактике в отношении этих больных [1].

Выбор метода оперативного вмешательства при прободном РЖ является трудной задачей, решать которую оперирующему хирургу приходится непосредственно во время экстренного оперативного вмешательства при невозможности проведения экспресс-гистологического исследования, и ограничивается простым ушиванием перфорации опухоли [1, 3, 4, 11].

Использование лапароскопии у онкологических больных, особенно в ургентных условиях, в литературе недостаточно освещено. А между тем применение высокотехнологичных лапароскопических операций в экстренной хирургии позволяет провести полноценное обследование, определить тактику лечения [12–14].

Средняя продолжительность жизни больных после радикальных операций по поводу РЖ, осложненного перфорацией, составляет от 7–8 до 30 мес, после паллиативных — не превышает 2 мес [3, 14].

Неудовлетворительные результаты хирургического лечения и отсутствие общепринятой

хирургической тактики у таких больных ведет к постоянному поиску эффективных подходов к диагностике и лечению [1, 11, 15].

Целью исследования явилась разработка оптимального индивидуализированного подхода к выбору метода и объема оперативного вмешательства у больных с перфоративным РЖ.

Обследованы больные с перфоративным РЖ, которые были экстренно доставлены и проходили лечение в ГУ «Институт общей и неотложной хирургии АМН Украины» и Харьковской городской клинической больнице скорой и неотложной медицинской помощи им. проф. О. И. Мещанинова. По возрасту пациенты распределены в интервале от 35 до 87 лет (средний возраст составил 61 год) обоих полов в соотношении мужчины к женщинам 1,5:1. В группу сравнения вошло 30 пациентов, обследованных и прооперированных по общепринятым методам (на основании архивных историй болезней больных, проходивших лечение с 1999 по 2006 гг.), в основную группу — 35 пациентов, к которым была применена разработанная индивидуализированная тактика обследования и лечения.

Математическая обработка и анализ полученных данных проведены с использованием метода вариационной статистики. Достоверность различий оценивали по t -критерию Стьюдента. Различия считали достоверными при значении $p < 0,05$.

Диагноз перфорации полого органа подтверждался рентгенологически наличием свободного газа в брюшной полости.

В обеих группах преобладали больные с запущенными формами опухолей желудка (рис. 1).

Как показало интраоперационное обследование, среди больных обеих групп преобладали больные с распросранными формами перитонита (табл. 1).

Для повышения точности постановки диагноза опухолевого процесса всем больным основной группы до операции проводилось исследование концентрации иммунохимических маркеров онкологического роста (МОР) в сыворотке крови. В исследование включено определение уровня

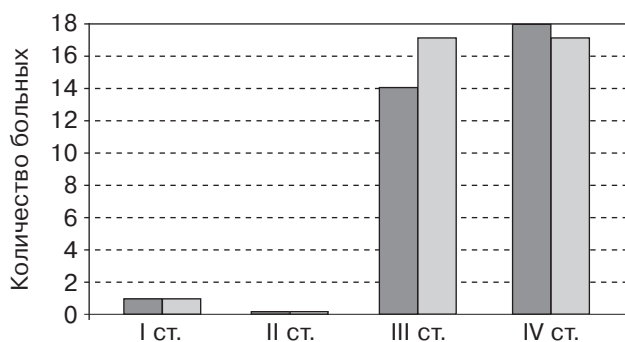


Рис. 1. Распределение больных по стадиям онкологического процесса: ■ — группа сравнения; □ — основная группа

ракового эмбрионального антигена (РЭА) и углеводного антигена СА 72–4.

Повышение уровня обоих МОР наблюдается у больных с запущенными стадиями (табл. 2). А также есть больные, у которых уровни исследуемых МОР не превышают норму при гистологически подтвержденном диагнозе рака.

В основной группе 32 больным выполнена диагностическая лапароскопия, отказ от ее выполнения у 3 больных был обусловлен исходным тяжелым состоянием пациентов. Во время лапароскопии после многократного промывания и аспирации содержимого определялись перфоративное отверстие, размеры опухоли, ее распространенность, наличие метастазов в печень, брюшину, яичники, дугласово пространство и т. д., проводился забор лимфатических узлов на экспресс-цитологическое и гистологическое исследование.

Характер выполненных оперативных вмешательств был индивидуализирован и зависел от степени распространенности и стадии перитонита, стадии онкологического процесса (табл. 3). При I–III стадиях онкологического процесса, местном фибринозно-гнойном, диффузном фибринозном, серозно-фибринозном, фибринозно-гнойном перитоните и общем состоянии больного, позволяющем выполнить радикальное оперативное вмешательство, выполнялась гастрэктомия или субтотальная резекция желудка с лимфаденэктомией в объеме D2. При выявлении операбельной опухоли (T1-4N0-2M0), но разлитом и общем фибринозно-гнойном, гнойном перитоните, выраженном парезе кишечника и тяжелом общем состоянии больного проводилось простое ушивание перфорации опухоли сальником по Опелю — Поликарпову, в дальнейшем — программированные санации брюшной полости до утихания воспалительного процесса со стороны брюшины с последующим радикальным опертивным вмешательством через 1 мес после первичного оперативного вмешательства у 5 больных. При этом удалось лапароскопически выполнить ушивание и тампонаду перфоративного отверстия у 16 пациентов. Среди относительных противопоказаний был выраженный спаечный процесс в брюшной

Таблица 1

Распределение больных в зависимости от распространенности перитонита

Форма	Группа	
	сравнения, n = 30	основная, n = 35
Местная		
отграниченная	3	2
неотграниченная	2	—
Распространенная		
диффузная	11	23
разлитая	7	7
общая	7	3

Таблица 2

Показатели маркеров онкологического роста у больных основной группы

МОР	Пациенты с повышенными показателями МОР	Стадия онкологического процесса / кол-во человек
РЭА	17	I/2, II/0, III/8, IV/7
СА 72-4	12	I/1, II/0, III/4, IV/7
РЭА+СА 72-4	8	I/0, II/0, III/2, IV/6

Таблица 3

Распределение больных в зависимости от предпринятого оперативного вмешательства

Операция	Группа	
	сравнения, n = 30	основная, n = 35
Ушивание перфорации после лапаротомии	23	10
Лапароскопическое ушивание перфоративного отверстия	—	16
Паллиативная резекция	2	2
Первичная радикальная резекция или гастрэктомия	5	7

полости. Абсолютно противопоказано проведение лапароскопии при тяжелом состоянии пациента с выраженной сердечно-сосудистой декомпенсацией, «неудобной» локализацией перфорации (задняя стенка, микроперфорация, перфорация с прорастанием в соседний орган).

В раннем послеоперационном периоде основными осложнениями были: несостоятельность герметизирующих швов — в группе сравнения в 2,8% случаев, в основной группе — в 1,8%; нагноение лапаротомной раны — в группе сравнения в 6,5% случаев, в основной группе — в 2,3%, эвентрация — в группе сравнения в 2,8% случа-

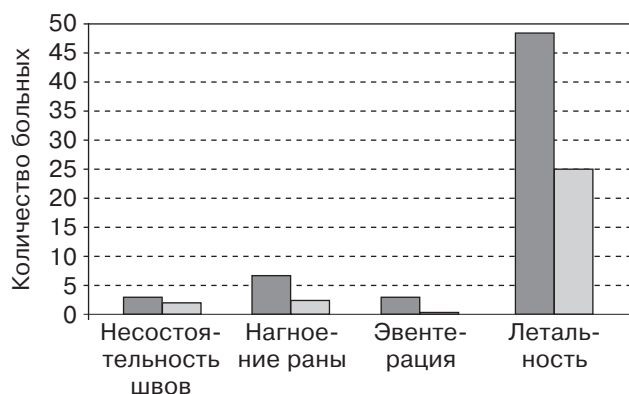


Рис. 2. Послеоперационные осложнения и летальность: ■ — группа сравнения; □ — основная группа

ев, в основной — не наблюдалась. Летальность в группе сравнения составила 48,6%, в основной группе 24,8%.

Отдаленные результаты лечения изучены у больных основной группы и группы сравнения в сроки от 6 мес до 2 лет и соответствуют данным литературы.

В результате проведенных исследований можно сделать следующие выводы.

Применение индивидуализированного подхода к обследованию и оперативному лечению больных с перфоративным РЖ позволяет снизить

количество послеоперационных осложнений и летальность.

Использование иммунохимических маркеров опухолевого роста возможно у больных с перфорацией опухоли желудка, однако их информативность не достоверна ($p > 0,13$).

Применение лапароскопии при перфоративном РЖ позволяет выбрать правильную хирургическую тактику лечения больного на основании визуального определения наличия опухолевого процесса, его распространенности с забором материала для биопсии, провести мероприятия, направленные на ликвидацию источника перитонита путем лапароскопического ушивания, выполнить первичную, а в последующем программные санации брюшной полости. Лапароскопические технологии у больных с перфоративным РЖ позволяют уменьшить количество послеоперационных осложнений и летальность, снизить пребывание пациента в послеоперационном периоде в ургентном хирургическом стационаре и в краткие сроки направить его в онкологический диспансер для дальнейшего специализированного лечения.

При I–IIIa стадии опухолевого процесса и местном гнойном, диффузном фибринозно-гнойном перитоните возможно выполнение первично радикального оперативного вмешательства в объеме субтотальной резекции желудка или гастрэктомии.

Литература

1. Лотоков А. М. Современные аспекты неотложной хирургии в абдоминальной онкологии: автореф. дис. ... д-ра мед. наук / А. М. Лотоков. — М., 2006. — 45 с.
2. Давыдов М. И. Статистика злокачественных новообразований в России и странах СНГ в 2005 г. / М. И. Давыдов, Е. М. Аксель // Вестн. РОНЦ им. Блохина РАМН. — 2007. — Т. 18, № 2 (прил. 1). — С. 10.
3. Kitakad Y. A case report perforated early gastric cancer / Y. Kitakad, N. Tanigawa, R. Muraoka // Nippon Geka Hokan. — 1997. — Vol. 66. — P. 86–90.
4. An analysis of 13 patients with perforated gastric carcinoma: A surgeon's nightmare? / C. Kotan, A. Sumer, M. Baser [et al.] // World J. of Emergency Surgery. — 2008. — Vol. 3 (17). — P. 1749–1792.
5. Clinicopathological features, surgical management, and disease outcome of perforated gastric cancer / S.-C. Jwo, R.-N. Chien, T.-C. Chao [et al.] // J. Surg. Oncol. — 2005. — Vol. 91. — P. 219–225.
6. Perforated gastric carcinoma: a report of 10 cases and review of the literature / F. Roviello, S. Rossi, D. Marrelli [et al.] // World J. of Surg. oncology. — 2006. — Vol. 30 (4). — P. 19.
7. A case of perforated gastric cancer in which resection for elimination was possible S-1/CDDP combined chemotherapy for peritonitis carcinomatosa. / T. Sugimoto, T. Itakura, K. Uesaka [et al.] // Gan To Kagaku Ryoho. — 2009. — Vol. 36 (1). — P. 119–121.
8. Factor influencing mortality in spontaneous gastric tumour perforations / M. M. Ozmen, B. Zulfikaroglu, C. Kece [et al.] // J. Int. Med. Res. — 2002. — Vol. 30. — P. 180–184.
9. Long term survival after gastrectomy for advanced bleeding or perforated gastric carcinoma / P. Gertsch, L. W. Chow, S. T. Yuen [et al.] // Eur. J. Surg. — 1996. — Vol. 162. — P. 723–727.
10. Long-term survival after perforation of advanced gastric cancer: Case report and review of the literature / Y. Adachi, M. Aramaki, N. Shiraishi et al. // Gastric Cancer. — 1998. — Vol. 1. — P. 80–83.
11. A case of perforated gastric cancer successfully treated with primary radical gastrectomy after conservative therapy for panperitonitis / J. Ichi, H. Yuji, N. Miyu [et al.] // Teikyo Medical J. — Vol. 24, № 1. — P. 97–102.
12. Katkhouda N. Laparoscopic treatment of peptic ulcer disease and its complications / N. Katkhouda, J. Mouiel // Surgical technology International. — 1994. — P. 215–219.
13. Laparoscopic treatment of perforated peptic ulcer / P. Mouret, Y. Franconis, X. Barth [et al.] // Br. J. Surg. — 1990. — Vol. 77. — P. 1006.
14. Robertson G. S. Laparoscopic repair of perforated peptic ulcers. The role of laparoscopy in generalised peritonitis / G. S. Robertson, S. A. Wemyss-Holden, G. J. Maddern // Ann. R. Coll. Surg. Engl. — 2000. — Vol. 82 (1). — P. 6–10.
15. Outcome after Emergency Surgery in Gastric Cancer Patients with Free Perforation or Severe Bleeding / H.-J. Leea, Do J. Parkc, H.-K. Yanga [et al.] // Dig. Surg. — 2006. — Vol. 23. — P. 217–223.

**ХІРУРГІЧНА ТАКТИКА У ЛІКУВАННІ ХВОРИХ
НА ПЕРФОРАТИВНИЙ РАК ШЛУНКУ**

А. Ю. ФРОЛОВ

Наведено порівняльний аналіз результатів хірургічного лікування 65 хворих із перфоративним раком шлунку, 35 з яких було застосовано індивідуалізований підхід до вибору методу і об'єму оперативного втручання.

Ключові слова: перфоративний рак шлунку, оперативне втручання, індивідуалізований підхід.

**SURGICAL TACTICS AT TREATMENT OF PATIENTS
WITH PERFORATED CANCER OF THE STOMACH**

A. Yu. FROLOV

Comparative analysis of the results of surgical treatment of 65 patients with perforated cancer of the stomach, 35 of them were used individual approach to the choice of the method and volume of surgical intervention, is reported.

Key words: perforated cancer of the stomach, surgical intervention, individual approach.

Поступила 30.08.2012