

## ЗАЖИВЛЕНИЕ РАН МЕТОДОМ КРИООБРАБОТКИ И РАСТЯЖЕНИЯ ОКОЛОРАНЕВЫХ ТКАНЕЙ: ЭКСПЕРИМЕНТ, МОРФОЛОГИЯ, КЛИНИКА

Д. А. ПАСИЧНЫЙ

### WOUND HEALING USING CRYOTREATMENT AND EXTENSION OF THE TISSUE AROUND THE WOUND: EXPERIMENT, MORPHOLOGY, CLINICAL PICTURE

D. A. PASICHNY

*Харьковская городская клиническая больница скорой и неотложной медицинской помощи, Украина*

Приведены результаты морфологических, морфоангиометрических и планиметрических исследований заживления полнослойных ран кожи у крыс после околораневых криоаппликаций, растяжения и их сочетанного воздействия, а также результаты клинических исследований лечения на этой основе длительно незаживающих ран различной этиологии. Сделан вывод, что это лечение перспективно в хирургии закрытия ран, стимуляции регионального ангиогенеза и органотипичной регенерации.

*Ключевые слова: раны, заживление, околораневое воздействие на кожу, криоаппликации, растяжение ткани, регенерат кожного типа, рубцы, ангиогенез.*

The findings of morphological, microangiometric and planimetric investigations of full-layer skin wound healing in rats after cryoapplications around the wound, extension and their combination as well as the findings of clinical research of persistent wound of various origin are reported. The author concludes that this treatment is promising in closing wounds, stimulation of regional angiogenesis and organotypic degeneration.

*Key words: wounds, healing, treatment of the skin around the wound, cryoapplication, tissue extension, regeneration of dermal type, scars, angiogenesis.*

Лечение ран, особенно осложненных инфекцией и другими заболеваниями, остается сложной и не до конца решенной проблемой. Для лечения ран наряду с лекарственными средствами применяют различные методы физического воздействия на раневую поверхность. Но следует учитывать, что при полнослойных повреждениях околораневая кожа является важным источником регенерирующих тканей [1]. В связи с этим приобретает актуальность исследование влияния на процессы заживления раны околораневых физических воздействий на кожу и прежде всего тех, которые вызывают эволюционно сложившиеся адаптационные реакции, а именно холода и растяжения.

Известно, что низкотемпературное воздействие на раневую поверхность обуславливают воспалительные реакции, основными последствиями которых являются сбалансированность процессов экссудации и пролиферации; образование здоровой грануляционной ткани, не грубого и не склонного к келоидному и гипертрофическому изменению рубца, а также сокращение сроков заживления раны на 5–10% [2–7]. Растяжение кожи применяют для получения пластического материала, которым затем в виде лоскута закрывают рану [8, 9], или для сведения краев раны [10]. В то же время последствия околораневого одноментного низкотемпературного охлаждения и растяжения тканей, как отдельного, так и сочетанного, и осо-

бенности их влияния на процессы заживления ран остаются неисследованными и не освещены в специальной литературе.

Целью настоящей работы явилось изучение в эксперименте особенностей морфологии и заживления полнослойной кожной раны после растяжения кожи (РК), низкотемпературного охлаждения с помощью криоаппликаций (КА) на кожу около раны, и их сочетанного воздействия, а также перспективы использования этих методов для закрытия ран и профилактики рубцов.

В эксперименте 24 белым крысам-самцам линии Вистар в возрасте 5 мес с массой тела  $210 \pm 10$  г на спине слева на удалении 15 мм от проекции позвоночника после состригания шерсти, разметки по шаблону контуров ран и мест РК и КА, а также обработки кожи антисептиками наносили резаные круглые полнослойные кожные раны площадью  $4 \pm 0,2$  см<sup>2</sup>. Раны на двое суток покрыли повязками. На 3-и сутки животных разделили на группы: контрольную (4 крысы) и опытные, куда вошли 4, 8 и 8 крыс, у которых околораневую кожу подвергали соответственно КА, РК и КА + РК. КА наносили на участки, удаленные на 10 мм от края раны под углом 120°, начиная от краниальной ее области с помощью криодеструктора типа КД-3 (диаметр наконечника 2 мм, хладагент — жидкий азот) под собственной массой (600 г) в течение 40 с до появления на

коже ореола инея. Кожу растягивали специально сконструированными и изготовленными нами латексными эспандерами. Их имплантировали краиниально в отсепарированные на участке 35–10 мм от края раны подкожные полости, входы в которые ушивали, а эспандеры заполняли через порт обратного клапана с помощью медицинского шприца изотоническим раствором в объеме 5 и 10 мл поровну в каждой группе с РК.

Животных содержали в отдельных клетках, обращение с ними отвечало требованиям законодательства Украины, выводили из эксперимента его передозировкой на 6, 11 и 17-е сутки. Сосуды отмывали и контрастировали тушью, препараты готовили по известным методикам [11].

Во всех сериях эксперимента раны заживали под струпом путем формирования грануляционной ткани (ГТ) и рубца.

Были выявлены следующие особенности в морфологии заживления ран.

#### ***Полнослойная кожная рана (контроль)***

6-е сутки. Микроскопически ГТ состоит из трех слоев: поверхностного лейкоцитарно-некротического, фиброзно-лейкоцитарного и слоя молодой ГТ. Лейкоцитарно-некротический слой содержит скопления фибрина, большое количество расширенных сосудов и сосудистых полостей, скопления лейкоцитов и лимфоцитов, а также очаги деструкции и некроза. Он отделен от молодой ГТ тонким слоем фибробластов, под которым обнаруживаются поля, состоящие из лейкоцитов, лимфоцитов и фибробластов (Фб) различной степени зрелости. ГТ, выполняющая дно дефекта, состоит преимущественно из лимфоцитов и клеток фибробластического ряда (КФБР).

В ГТ наблюдаются неравномерное расположение сосудов в различных участках, широкие сосудистые полости, в глубоких слоях ГТ сосуды имеют вертикальный ход. В стенках сосудов выявляются очаги плазматического пропитывания. Вблизи очагов пролиферации эпидермиса обнаруживаются сосуды мелкого калибра, располагающиеся в различных направлениях.

В краевых отделах раны наряду с участками десквамации некротически измененного эпидермиса имеются зоны с резко истонченным эпидермисом с сохраненным базальным слоем, представленные 1–2 рядами клеток, и небольшие очаги пролиферации эпителиальных клеток. Новообразованный эпидермальный пласт (ЭП) без четкого разграничения на слои проникает под лейкоцитарно-некротический слой ГТ.

На основном массиве дермы, прилежащей к зоне дефекта, отсутствует дифференцировка на сосочковый и сетчатый слои, но сохраняются волокнистость, волосяные фолликулы и сальные железы, однако в отдельных из них снижена плотность расположения клеток, часть которых содержит резко пикнотичные ядра. Большинство сальных желез в этой области содержит деструк-

тивные очаги в виде полостей. Между пучками коллагеновых волокон (КВ) обнаруживаются скопления лимфоцитов и макрофагов.

В мышечной ткани, подлежащей к зоне дефекта, волокна располагаются рыхло и имеют дистрофические и деструктивные нарушения. На разных участках в них определяются расширения и вздутия, контрактильные изменения. У отдельных мышечных волокон отсутствует поперечная или усилена продольная исчерченность. Количество ядер в саркоплазме было уменьшено. Между волокнами на значительном протяжении имеются очаги рыхлой соединительной ткани (СТ) с большим количеством Фб и лимфогистиоцитарных инфильтратов. В глубоких участках препаратов кожно-мышечных ран определяется жировая клетчатка.

11-е сутки. Микроскопически раневая полость заполнена ГТ, в краевых ее отделах отмечается формирование ЭП, наползающего на ГТ, которая имеет разную степень зрелости. Обнаруживаются участки, в которых пучки КВ располагаются параллельно поверхности дефекта, между пучками повышена плотность фибробластов. Над такими участками имеются лимфоцитарно-некротические массы, среди которых располагаются расширенные сосуды и сосудистые полости. Вблизи очагов эпителизации также определяется зрелая ГТ, в которой сохраняется вертикальное расположение сосудов. В средних отделах ГТ значительно повышена плотность КФБР. В области дна дефекта обнаруживаются пучки новообразованных КВ.

Плотность расположения сосудов сохраняется высокой. Как и в предыдущем сроке исследования, выявляются расширенные сосудистые полости. Вблизи сосудов плотность Фб повышена.

В краевых отделах раны имеются очаги с сохраненным, но резко истонченным эпидермисом, под которым обнаруживаются придатки кожи и участки СТ области дефекта, в которых отсутствуют волосяные луковицы и сальные железы. Вблизи волосяных луковиц располагаются очаги пролиферации эпителиальных клеток, формирующих ЭП. Между глубокими слоями дермы определяются разделенные волокнистыми перегородками полости, представляющие собой деструктивно измененные сальные железы.

В мышечной ткани сохраняются изменения, характерные для деструктивного и воспалительного процессов.

17-е сутки. Микроскопически наблюдаются три процесса в регенерации полнослойной кожной раны: реорганизация ГТ, эпителизация, формирование и перестройка рубца.

Дно раны выполнено ГТ с большим количеством сосудов, сохраняющих вертикальное расположение. Определяются участки без эпителизации с плотной фиброзной тканью, представленные пучками параллельно расположенных КВ, между которыми располагаются единичные Фб. Такие участки могут граничить с зонами новообразо-

ванного эпидермиса. Плотность расположения сосудов уменьшена.

В краевых отделах раны на значительном протяжении обнаруживается новообразованный эпидермис с четким разделением на блестящий и базальный слои, простирающийся над участками СТ, состоящей из КВ, расположенных параллельно поверхности дефекта (рис. 1).

К таким участкам прилежат пласты материнской кожи, имеющие истонченный эпидермальный слой, в дерме сохранены волосяные луковицы. В глубоких отделах дермы определяются расширенные сосуды, закупоренные плотными базофильными массами.

Мышечная ткань вблизи зоны дефекта — с деструктивно измененными мышечными волокнами, между которыми определяются тяжи новообразованной СТ.

В опытных сериях, в отличие от контрольной, отмечены следующие особенности в морфологии заживления ран.

#### **Рана и околораневые криоаппликации**

6-е сутки. Плотность расположения сосудов в средних слоях ГТ увеличена, среди них имеются сосуды мелкого и крупного калибра, образующие петли, а также сосудистые полости. В слое молодой ГТ количество сосудов с вертикальным ходом уменьшено.

11-е сутки. ЭП на значительном протяжении закрывает поверхность раны. Краевой эпидермис наплзает на ГТ, утрачивает гетероморфность, утолщен, состоит из клеток преимущественно округлой формы. Над участками новообразованного ЭП обнаруживается лейкоцитарно-некротический слой ГТ с большим количеством хаотично расположенных сосудов. В участках, отдаленных от раны, дифференцировка эпидермиса сохраняется, клетки имеют призматическую форму и палисадообразное расположение. Здесь сосуды располагаются в основном параллельно поверхности. В краевых отделах раны вблизи сохраненных волосяных луковиц и сальных желез отмечается гиперплазия эпителиальных клеток, формирующих ЭП. В отдельных эпителиальных клетках определяются фигуры митоза.

Дно дефекта заполняет ГТ с высокой плотностью Фб и новообразованными пучками КВ. На разных участках ГТ различается степенью зрелости. Четко выявляется фибробластический слой, отграничивающий лимфо-лейкоцитарный вал от подлежащих тканей. Плотность расположения сосудов в ГТ высока, однако в основной массе сосуды имеют мелкий калибр и формируют сеть. В подлежащей к ране мышечной ткани нарушена организация волокон, имеются очаги макрофагальной инфильтрации, разрастания Фб.

17-е сутки. Полной эпителизации раны нет, но на значительном протяжении над зрелой СТ обнаруживается новообразованный ЭП (рис. 2). Он формируется из краевых отделов раны благодаря разрастанию эпителиальных клеток, окру-

жающих сальные железы и волосяные луковицы. Обнаруживаются очаги молодой СТ, покрытые эпидермисом различной толщины и дифференцированным на слои.

#### **Рана и околораневая дерматензия**

Микроскопически различия в процессе регенерации при изменениях уровня РК (на 50–70%) эспандерами 5 и 10 мл не выявляются.

6-е сутки. Раневой дефект заполнен ГТ и имеет каплевидную форму, острый конец которой вытянут в сторону эспандера. В участках натяжения изменен ход пучков КВ — в основном вдоль сил натяжения, между ними повышена плотность расположения клеток фибробластического ряда КФБР.

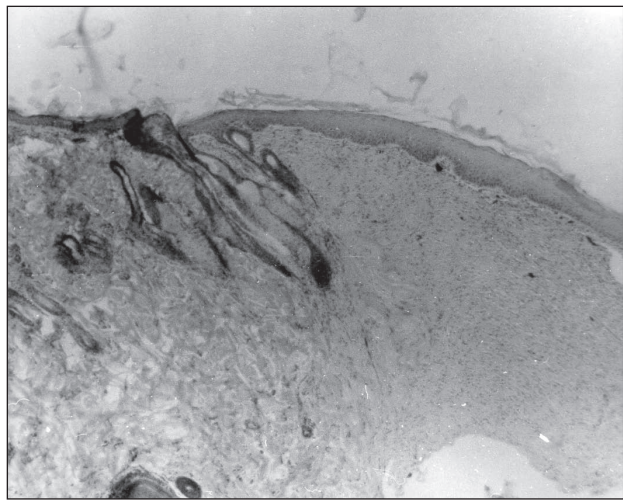


Рис. 1. ЭП, покрывающий рубец из СТ. Волосяные луковицы и сальные железы в области рубца отсутствуют. Истонченный ЭП вблизи зоны раны с придатками кожи. 17-е сутки после нанесения полнослойной кожной раны. Гематоксилин и эозин. Ув. 80.




Рис. 2. Очаг соединительной ткани в центре раны. ЭП дифференцирован на слои. Обнаруживаются рыхло организованные пучки КВ с Фб между ними, а также единичные сосуды. 17-е сутки эксперимента с околораневыми КА. Гематоксилин и эозин. Ув. 80.

В формирующемся регенерате в центре раны в поверхностных и глубоких отделах между пучками КВ выявляются лимфоциты, макрофаги и КФБР. Небольшие очаги инфильтрации обнаруживаются и в прилежащей к дефекту дерме. Характерна для таких случаев выраженная гиперплазия эпителия в обращенных к эспандеру краевых участках дефекта — в 3–4 раза больше, чем в боковых отделах раны. Толстый ЭП состоит из 10–11 рядов клеток и глубоко проникает под струп.

Сосуды ГТ и прилежащих отделов кожного покрова в краиальных областях располагаются в основном по линиям натяжения. Плотность расположения сосудов здесь высока, но в каудальной области раны она значительно ниже. Отдельные сосуды имеют вертикальный ход. Обнаруживаются также расширенные сосудистые полости.




Рис. 3. Очаг ГТ с высокой плотностью расположения сосудов и прилежащая рубцовая ткань. Дерматензия. 17-е сутки эксперимента. Гематоксилин и эозин. Ув. 80

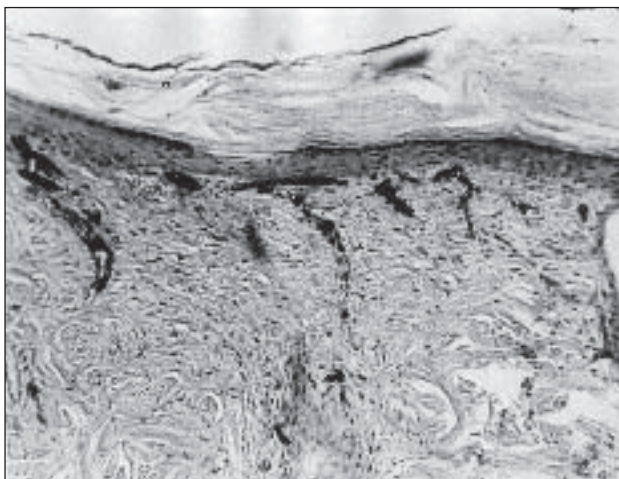


Рис. 4. Соединительнотканый регенерат с неупорядоченной рыхлой структурой волокон стромы и расположенными между ними фибробластами и фиброцитами, а также единичными сосудами. Окolorаневые дерматензия и криоапликация. 17-е сутки эксперимента. Гематоксилин и эозин. Ув. 80

11-е сутки. В центре раны сохраняется ГТ с высокой плотностью расположения клеток. В краевых отделах интенсивно протекают процессы репарации — ЭП наползает на ГТ. Обнаруживаются участки формирования рубца, в которых КВ располагаются в форме толстых пучков. Среди волокон определяются лентовидные пролифераты из Фб. Сосуды ГТ вблизи очагов новообразования ЭП сохраняют вертикальное расположение, но в основной массе определяются вдоль обусловленных дерматензией линий натяжения.

17-е сутки. В центральной части раны сохраняется ГТ с большим количеством сосудов (рис. 3).

В боковых отделах раны формируется плотный рубец и четко определяются области новообразованного ЭП, представленного многослойным эпителием. Плотность сосудов уменьшена.

Мышечная ткань вблизи зоны дефекта — с деструктивно измененными мышечными волокнами.

#### ***Рана, окolorаневые дерматензия и криоапликация***

6-е сутки. Площадь сосудов, имеющих вертикальное расположение, резко уменьшена, сосуды располагаются в основном по ходу пучков КВ, так называемым «условным» линиям дерматензии. Между сосудами увеличена плотность расположения макрофагов. Эпителизация краевых отделов раны протекает сходно с наблюдавшейся при дерматензии и криоапликациях, однако обращает на себя внимание гиперплазия клеток вблизи сохраненных придатков кожи — сальных желез и волосяных луковиц. Пласты, формирующиеся в этих отделах, способствуют эпителизации раневой поверхности.

11-е сутки. Раневая полость заполнена ГТ. В краевых отделах раны формируется ЭП, наползающий на ГТ. Отличительной особенностью репаративного процесса является формирование полей СТ, представленной тонкими, хаотично расположенными пучками КВ. Плотность сосудов и сосудистых полостей остается по-прежнему высокой.

В краевых отделах раны выявляются очаги с сохраненным, но резко истонченным эпидермисом, под которым обнаруживаются придатки кожи с высокой плотностью расположения формирующих ЭП эпителиальных клеток, прорастающие над ГТ в центральные части дефекта.

17-е сутки. Площадь, занимаемая ГТ, уменьшена. Практически только в центральной части раны сохраняются небольшие очаги с большим количеством капилляров, переполненных кровью. Между капиллярами выявляются круглоядерные клетки и в небольшом объеме — КФбр различной степени зрелости, расположенные хаотично. Волокнистая строма в краевых отделах раны представлена тонкими неупорядоченно расположенными коллагеновыми и ретикулиновыми волокнами (рис. 4).

В более глубоких отделах ГТ содержатся более плотные пучки КВ, расположенные параллельно поверхности дефекта. КВ формирующегося регенерата проникают в виде пучков в подлежащую СТ кожи. Между КВ располагаются фибробласты и фиброциты, в основном ориентированные своей длинной осью параллельно пучкам коллагеновых волокон.

В краевых отделах раны на значительном протяжении обнаруживается новообразованный утолщенный ЭП. Он четко разделяется на слои и простирается над участками рубцовой ткани, отличающейся от таковой в предыдущих сериях эксперимента характером расположения КВ и цитоархитектоникой. КВ не формируют плотные пучки, между ними очагами располагаются КФБР и единичные сосуды.

Во все сроки наблюдения наибольшая плотность расположения сосудов отмечается в области дна полнослойной кожной раны, отстоящей от ее края на 1–3 мм (т. е. в области нарастания эпителия). Здесь плотность расположения сосудов на 6, 11 и 17-е сутки соответственно в 3,5, 4,6 и 6,5 раза выше, чем в интактной коже. От этой области в центробежном направлении выявляется монотонно убывающая зависимость плотности расположения сосудов от расстояния. При этом ширина зоны с повышенной плотностью сосудов в период с 6-х суток к 11 и 17-м суткам возрастала в 2 раза и составила 12–14 мм, а ее площадь превысила площадь исходной раны в 2,5 раза [12]. Выявленная закономерность изменения плотности сосудов в околораневой коже согласуется по времени и в пространстве с известными данными (хотя и полученными на других экспериментальных моделях) об усилении клеточного синтеза в процессе концентрического стягивания копии и вставочного роста [13, 14].

Околораневые КА и РК не оказывали существенного влияния на характер выявленной закономерности изменения плотности расположения сосудов, однако они приводили к ее повышению в 1,6–2,1 раза. Такое увеличение плотности расположения сосудов по сравнению с контролем, по всей видимости, способствует процессам раннего формирования здоровой ГТ и опережающему заживлению раны, что подтверждается визуальными и планиметрическими наблюдениями и гистологическими исследованиями.

Как КА, так и РК вначале замедляли сокращение площади ран (на 3–6-е сутки), но затем при-

водили к более высокой скорости сокращения и опережающему заживлению этих ран по сравнению с контрольными показателями (8–16-е сутки, рис. 5).

На основе полученных в эксперименте данных нами была разработана методика лечения больных с глубокими повреждениями мягких тканей, самостоятельное заживление которых не имело перспектив. В клинике растяжение и криообработку периферических к ране тканей производили с целью эндогенной стимуляции процессов регионального ангиогенеза, регенерации и восполнения раневого дефекта окружающими тканями. Нами накоплен опыт такого лечения 35 пациентов в возрасте от 20 до 68 лет с глубокими повреждениями мягких тканей конечностей термической, механической и гнойно-некротической этиологии, лечение которых другими способами оказалось неэффективным. У ряда больных лечение осложнялось наличием сопутствующих заболеваний (сахарного диабета, облитерирующего эндартериита, посттромбофлебитического синдрома, высокого риска наркоза и др.). Площадь ран составляла в области пятки от 12 до 31 см<sup>2</sup>, стопы — до 60 см<sup>2</sup>, голени — до 114 см<sup>2</sup>.

Околораневое растяжение тканей создавали с помощью лент, которые наклеивали на кожу по разработанной технологии атравматического адгезивного растяжения. Атравматичность в основном

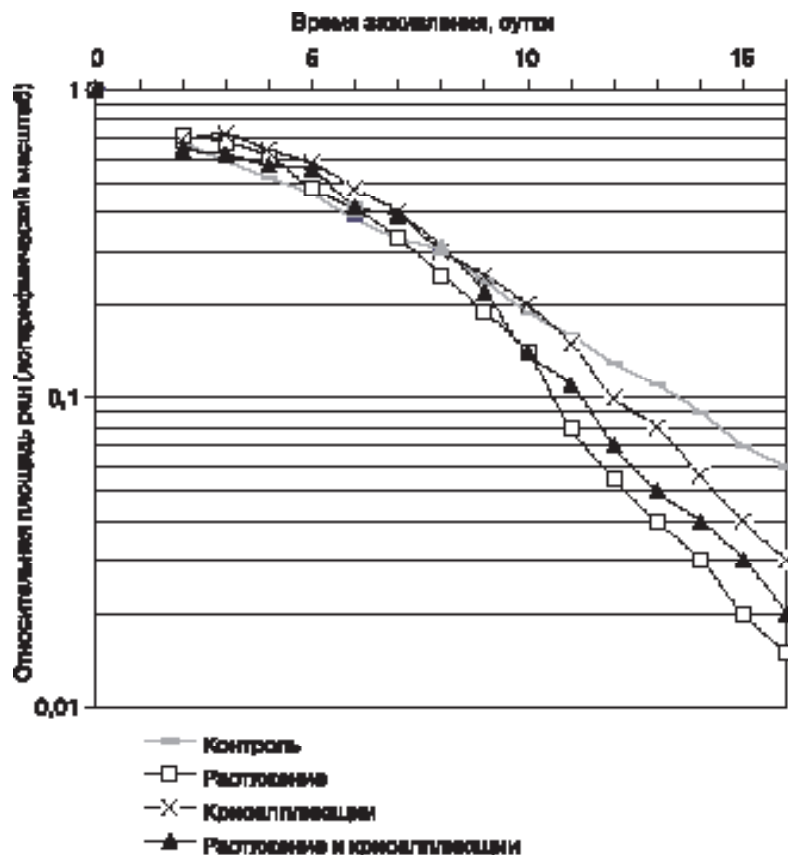


Рис. 5. Сокращение площади ран у экспериментальных животных

достигалась за счет эластичности лент, что практически исключило их срыв с кожи и чрезмерное ее натяжение в зоне фиксации концов лент, а также применением опорных для лент устройств, нависающих над ранами с большой кривизной поверхности (например, пятки, ногтевой фаланги) и исключающих давление лент на ткани раны. Растяжение возобновляли через 2–4 суток и контролировали по допустимому одномоментному сокращению площади раны, сосудистой реакции тканей и ощущениям пациентов. Кроме того, при выборе направлений и уровня натяжения, а также вовлекаемой в него площади периферической кожи учитывали форму и размеры повреждения, ход линий Лангера, сопутствующие заболевания и клинические эффекты воздействий. С помощью ватного криоапликатора — тампона, насыщенного жидким азотом, ткани охлаждали до температур, при которых обнаруживаются первые признаки выпадения на них инея (в виде белого пятна).

При этом были выявлены следующие эффекты и закономерности: увеличение податливости кожи, в том числе ригидной; повышение восприимчивости фиброзных грануляций к эпителизации и лоскутам кожи; нарастание эпителизации от края раны на расстояние до 65–70 мм, что в 4 раза превосходит известные о ней данные [14]; линейное во времени сокращение раны; регенерация кожного типа; формирование иннервируемого регенерата с чувствительностью, близкой к нормальной, и по внешнему виду сходного с окружающими тканями, в центре которого образуется

эластичный и не выступающий над кожей рубец, не ограничивающий подвижность регенерата. Опорная способность тканей на месте ран в пяточной области с площадью 12–31 см<sup>2</sup>, в том числе с оголением пяточной кости, была восстановлена через 1,5–3,5 мес. (рис. 6). Лечение раны задней поверхности голени площадью 114 см<sup>2</sup> после ее сокращения на 60% завершена кожной пластикой без образования рубца (рис. 7).

При заживлении раны в условиях сочетания околораневых КА и РК повышается плотность расположения сосудов грануляционной ткани, выполняющей раневую дефект. На этапах регенерации не происходит формирования плотной рубцовой ткани. Соединительнотканый рубец представлен рыхлыми пучками коллагеновых волокон, среди которых располагаются пролифераты из клеток КФБР и сосуды, и по этим признакам может быть отнесен к регенерату кожного типа [15], в отличие от образования регенерата рубцового типа у животных контрольной группы и тех, которым производилось околораневое РК.

Изменение плотности расположения микроциркуляторных сосудов в коже вокруг полнослойной кожной раны происходит в центробежном направлении от области нарастания эпителия в зоне, площадь которой превышает площадь исходной раны в 2,5 раза, и носит закономерный монотонно убывающий характер. Околораневые КА и РК в основном не влияют на указанную закономерность. Однако они приводят к увеличению плотности расположения этих сосудов в 1,6–2,1 раза,

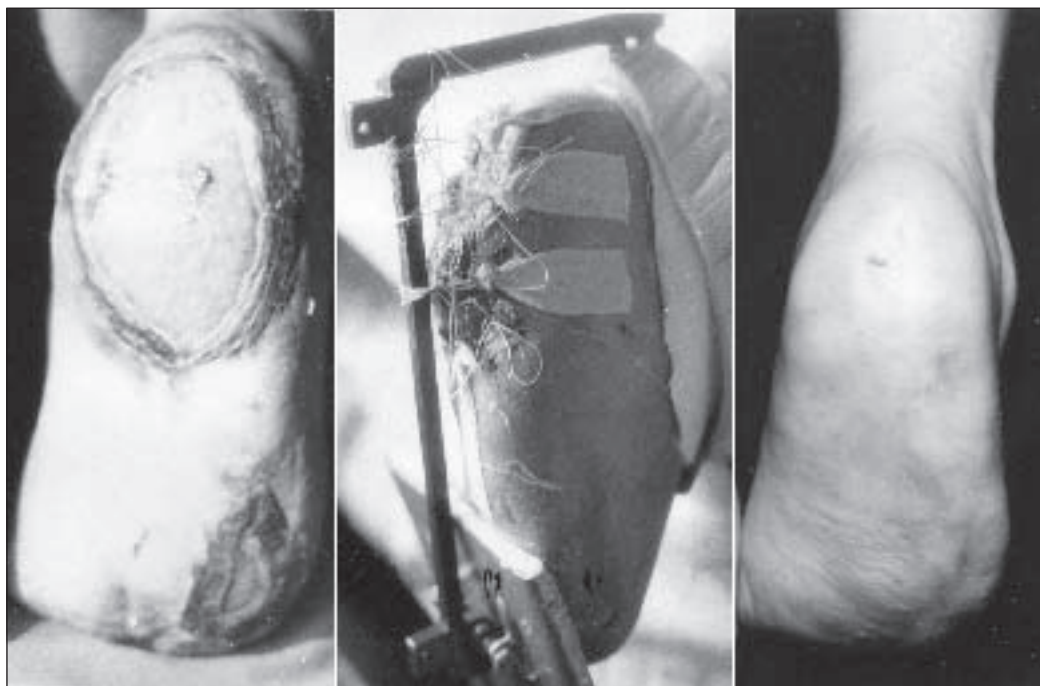


Рис. 6. Лечение раны пятки стопы после отморожения III–IV ст.: слева — вид раны до начала лечения; в центре — стягивание периферических тканей к центру раны; справа — вид пятки после лечения

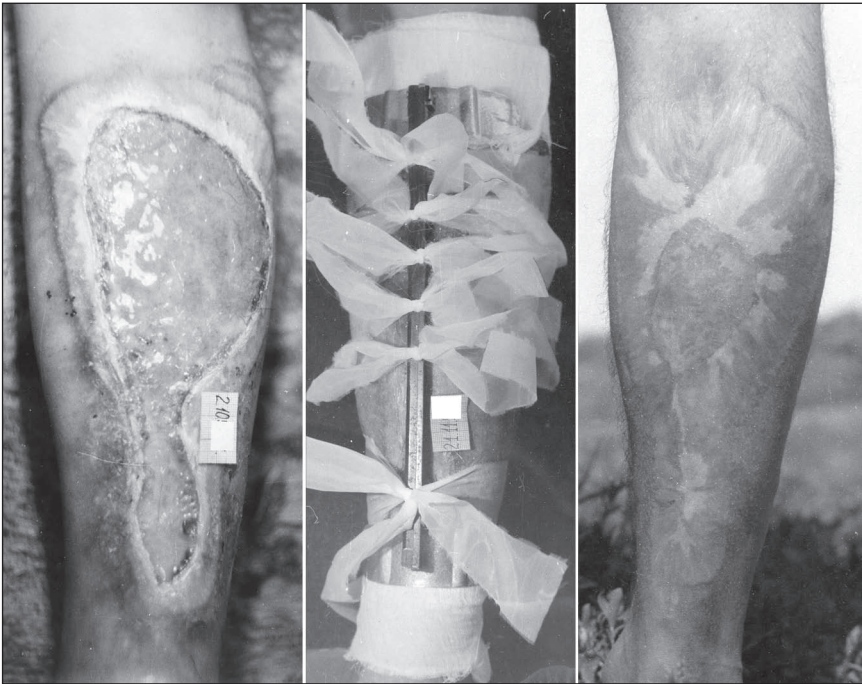

Рис. 7. Комбинированное лечение раны задней поверхности голени после ожога III-Б ст. раскалённым металлом: слева — вид раны до начала лечения; в центре — стягивание периферической кожи к центру раны; справа — вид голени и регенерата, в центре которого просматривается область, закрытая кожным трансплантатом после окончания лечения

что дает основание предположить повышение уровня обеспечения метаболических и синтетических процессов вставочного роста кожи, а следовательно, и опережающее заживление ран регенератом меньшей площади.

В целом результаты проведенного экспериментального исследования приводят к следующему заключению.

Отличительными особенностями криоаппликационного воздействия являются увеличение плот-

ности расположения сосудов в основном малого калибра, стимуляция пролиферативных потенциалов эпителиальных клеток, окружающих придатки кожи, из которых формируются эпидермальные пласты, наползающие на раневую поверхность. В условиях КА не происходит формирования плотных рубцов на месте грануляционной ткани.

При околораневом РК отмечается увеличение толщины эпителия и его ускоренное проникновение под струп, формирование плотных пучков КВ вдоль линий натяжения и расширение полей рубцовой ткани.

Применение разработанной методики в клинической практике позволяет сделать вывод, что низкотемпературное охлаждение и растяжение околораневой кожи могут с успехом применяться для подготовки раневой поверхности к хирургическому закрытию, обеспечения за-

живления ран регенератом кожного типа и с целью профилактики образования рубцов. Такое лечение может быть методом выбора при восстановлении тканей длительно незаживающей раны конечностей, в том числе и в его комбинации с пластикой кожи с целью снижения травматичности лечения, а также применяется в интересах стимуляции регионального ангиогенеза и органотипичной регенерации.

#### Литература

1. Теория и практика лечения гнойных ран / Е. П. Безуглая, С. Г. Белов, В. Г. Гунько и др. / Под ред. Б. М. Даценко.— К.: Здоров'я, 1995.— 384 с.
2. Чеканов В. П. Применение холода для лечения гнойных ран: Дис. ... канд. мед. наук.— Харьков, 1984.— 160 с.
3. Боженков Ю. Г. Криогенное лечение гнойно-воспалительных заболеваний мягких тканей: Автореф. дис. ... д-ра мед. наук.— Пермь, 1988.— 30 с.
4. Белоус А. М., Грищенко В. И. Криобиология.— К.: Наук. думка, 1994.— 432 с.
5. Практическая криомедицина / В. И. Грищенко, Б. П. Сандомирский, Ю. Ю. Колонтай и др. / Под ред. В. И. Грищенко, Б. П. Сандомирского.— К.: Здоров'я, 1987.— 248 с.
6. Пасичный Д. А., Бойко В. В., Криворучко И. А. Регулирование процесса регенерации синхронным от-
7. ветом клеток на околораневую криоаппликацию и ее влияние на заживление раны // Клін. хірургія.— 2001.— № 11 (705).— С. 45–48.
8. Опыт криолечения послеоперационных ран у больных, оперированных по поводу перфоративных язв / А. Е. Лагода, Г. Е. Молотягин, В. М. Зыбин и др. // Пробл. криобиологии.— 2001.— № 3.— С. 84.
9. Григорьева Т. Г. Дерматензия и эпидермальные клеточные трансплантаты кожи в превентивной и восстановительной хирургии ожогов: Автореф. дис. ... д-ра мед. наук.— Харьков, 1991 — 44 с.
10. Повстяной Н. Е. Состояние помощи больным с ожогами и их последствиями в Украине / Междунар. мед. журн.— 2003.— № 2.— С. 97–101.
11. Лечение ран / С. Г. Измайлов, Г. А. Измайлов, И. В. Подушкина, В. И. Логиков.— Казань: Изд-во Каз. гос. тех. ун-та, 2003.— 292 с.

11. Шалимов С. А., Радзиховский А. П., Кейсевич Л. В. Руководство по экспериментальной хирургии.— М.: Медицина, 1989.— 272 с.
12. Пасичный Д. А. Метод измерения площади и оценки эффективности лечения ран / Междунар. мед. журн.— 2001.— Т. 7, № 3.— С. 117–120.
13. Ефимов Е. А. Посттравматическая регенерация кожи.— М.: Медицина, 1975.— 168 с.
14. Аничков Н. Н., Волкова К. Г., Гаришин В. Г. Морфология заживления ран.— М.: Медгиз, 1951.— 123 с.
15. Ефимов Е. А. О вариабельности полноты регенерации кожи у млекопитающих // Клеточные основы регенерации у млекопитающих.— М.: Наука, 1984.— С. 78–86.

Поступила 03.08.2006