

УДК 617.7-007.681-092.9:616-009-07+577.11

© И.Н. Михейцева, 2012.

МОЛЕКУЛЯРНЫЕ МЕХАНИЗМЫ НЕЙРОДЕГЕНЕРАЦИИ В ПАТОГЕНЕЗЕ ПЕРВИЧНОЙ ГЛАУКОМЫ, РЕТИНО- НЕЙРОПРОТЕКЦИЯ ПРИ ВОЗДЕЙСТВИИ НА НИХ МЕЛАТОНИНА

И.Н. Михейцева

ГУ «Институт глазных болезней и тканевой терапии им.В.П.Филатова НАМН Украины».

MOLECULAR MECHANISMS OF NEURODEGENERATION IN PRIMARY GLAUCOMA PATHOGENESIS, RETINO- NEUROPROTECTIVE ACTION OF MELATONIN

I.N. Mikheyitseva

SUMMARY

On the models of glaucoma for rabbit and rats participation of mechanisms of neurodegeneration - oxidative stress and excitotoxicity - in disease pathogenesis is shown. Melatonin protractedly entered during glaucoma modeling rendered protective influence on the structure of nervous apparatus of the eye in experimental animals, brought down expressed of oxidative stress and excitotoxicity.

МОЛЕКУЛЯРНІ МЕХАНІЗМИ НЕЙРОДЕГЕНЕРАЦІЇ В ПАТОГЕНЕЗІ ПЕРВИННОЇ ГЛАУКОМИ, РЕТИНО- НЕЙРОПРОТЕКЦІЯ ПРИ ВПЛИВІ НА НИХ МЕЛАТОНІНУ

I.M. Міхейцева

РЕЗЮМЕ

На моделях глаукоми у кролів та щурів показана участь механізмів нейродегенерації – оксидативного стресу та ексайтотоксичності – в патогенезі захворювання. Мелатонін, який тривало вводили при моделюванні глаукоми, вчинив протекторний вплив щодо структури нервового апарату ока експериментальних тварин, понизив прояви оксидативного стресу та ексайтотоксичності.

Ключевые слова: глаукома, мелатонин, нейродегенерация, оксидативный стресс, эксайтотоксичность.

Нейродегенеративные заболевания становятся бичом современного общества, в котором доля пожилого и старческого населения неуклонно растет. Основными молекулярными механизмами патогенеза нейродегенеративных заболеваний (НДЗ) на настоящий момент считаются процессы оксидативного повреждения и эксайтотоксичность. Глутаматэргическая теория НДЗ, предложенная в 1999 году [8] остается доминирующей. Хотя все еще не ясно, является ли оксидативное повреждение первичным в патофизиологии НДЗ, очевидно, что этот механизм вовлечен в патогенез многих нейрональных нарушений [13]. Помимо названных механизмов для нейродегенеративных заболеваний характерна недостаточность отдельных нейромедиаторов, а также снижение численности нейронов в отдельных структурах, т.е. избирательность поражения нервных клеток. Причиной гибели нервных клеток при НДЗ, как правило, является апоптоз.

В последние годы рядом авторов как НДЗ рассматривается первичная глаукома. Сутью этой хронической глазной патологии в современной науке считается оптическая нейропатия, при которой происходит потеря ганглиозных нейронов сетчатки и их волокон, ведущая к необратимой слепоте. Гибель ганглиозных нейронов сетчатки при глаукоме происходит, преимущественно, путем апоптоза.

Среди последних рекомендаций по поводу диагностики и прогноза прогрессирования глаукомы, наряду с измерением внутриглазного давления, исследованием диска зрительного нерва, названы биомаркеры нейродегенеративных заболеваний [7].

При лечении НДЗ используются нейропротекторные препараты различной природы и механизма действия. Но главным образом нейропротекторная активность препаратов связывается с антиоксидантным механизмом действия. Гормон эпифиза мелатонин является очень перспективным средством нейрональной протекции, обладающим, включительно, и антиоксидантными свойствами. Классические антиоксиданты такие, как витамин Е и С, имеют ряд ограничений. Токоферол имеет плохую проницаемость гематоэнцефалического барьера. Аскорбиновая кислота при определенных условиях может быть токсична, особенно в тех высоких дозах, которые необходимы для нейропротекторного терапевтического эффекта [9]. Тогда как мелатонин – безопасный фармагент и может широко применяться в лечебных целях [10]. Кроме антиоксидантной активности, мелатонин способен снижать нейрональную глутаматную эксайтотоксичность. Эффективность мелатонина изучалась при ряде НДЗ. Имеются экспериментальные доказательства и клинические примеры нейропротекторного влияния

этого гормона при болезни Паркинсона, Альцгеймера, эпилепсии [12]. При болезни Паркинсона мелатонин предотвращает эксайтотоксичность вследствие аутоокисления допамина, характерного для этого заболевания. Длительный прием мелатонина пациентами с болезнью Альцгеймера в значительной степени замедлил у них развитие когнитивных и поведенческих расстройств [6]. Во многом это связано с мощным антиоксидантным действием мелатонина, а также его способностью снижать чувствительность NMDA-рецепторов и таким путем уменьшать глутаматную эксайтотоксичность в нервной ткани. Нейропротекторное действие мелатонина при эпилепсии также связано со снижением эксайтотоксичности [11].

Целью настоящей работы было изучить протекторное влияние мелатонина на нейрональные структуры глаза при экспериментальной глаукомной нейропатии и участие молекулярных механизмов снижения оксидативного стресса и эксайтотоксичности в реализации этой нейропротекции.

МАТЕРИАЛЫ И МЕТОДЫ

Исследования проводили на кроликах и крысах, которым экспериментальную глаукомную нейродегенерацию вызывали путем длительного системного введения адреналина [1, 2]. Мелатонин в виде водной эмульсии в дозе 0,1 мг/кг веса вводили *per os* на протяжении 4 месяцев животным с моделью глаукомы. Изучали влияние мелатонина на структуру нервного аппарата глаза, состояние эксайтотоксичности и соотношение аминокислотных нейромедиаторов в сетчатке, а также уровень оксидативного стресса при экспериментальной глаукомной нейропатии. Прижизненная оценка структурного состояния нейрооптического аппарата глаз кроликов проведена с помощью метода оптической когерентной томографии (ОКТ) на приборе Stratus OCT – 3000 фирмы Zeiss. Изучено состояние диска зрительного нерва (ПДЗН), толщина сетчатки в ее центральной части – макулярной зоне (ТСМЗ), средняя толщина нервных волокон в перипапиллярной зоне сетчатки (ССНВ), а также их толщина в назальном (НСНВ) и темпоральном секторах (ТСНВ). Исследования сетчатки и зрительного нерва у кроликов были проведены по стандартным протоколам Optic Nerve Head Analysis, Retinal Thickness Analysis, RNFL Thickness.

Состояние окислительного стресса в организме животных оценивали по уровню вторичного продукта перекисления липидов малонового диальдегида (МДА) и суммарной антиокислительной активности крови (САОА) [4, 5]. Определение уровня свободных аминокислот в стекловидном теле глаз крыс проводили методом ионно-обменной

хроматографии с детектированием постколоночной реакции аминокислот с нингидрином. Количественное определение в пробах проводилось на автоматическом аминокислотном анализаторе «Хитачи L-8800».

Статистический анализ данных проводили, используя непараметрические методы. Для анализа различий в 2-х группах применяли критерий Манна-Уитни, в 3-х группах – Крускала-Уоллиса. Критический уровень значимости при проверке статистических гипотез принимался равным 0,05.

РЕЗУЛЬТАТЫ И ИХ ОБСУЖДЕНИЕ

Основой нейро-оптикпатии при глаукоме является гибель ганглиозных нейронов сетчатки и их аксонов, образующих зрительный нерв. В проведенном эксперименте мелатонин проявил нейропротекторные свойства, воздействуя на эти структуры нервного аппарата глаза кроликов с моделью глаукомы. Нейропротекторное влияние мелатонина изучали, используя томографическое исследование сетчатки и зрительного нерва. Оптическая когерентная томография позволяет оценить количественно морфологические изменения в этих нейрональных структурах глаза, выраженность которых в различных экспериментальных группах и была оценена. В таблице представлены результаты ОКТ-исследования по трем группам животных: I - здоровые, II - кролики с моделью глаукомы и III - кролики с глаукомой, получавшие мелатонин.

При экспериментальной глаукоме у кроликов II группы томография демонстрирует значительное снижение площади диска зрительного нерва (ПДЗН) на 52% ($p < 0,05$). Такие изменения характерны для больных первичной глаукомой, и они свидетельствуют о дегенерации составляющих диск зрительного нерва миелиновых волокон. В III группе, получавшей мелатонин, ПДЗН была выше, чем во II на 46% ($p < 0,05$), что говорит о повышении сохранности нервных волокон зрительного нерва под влиянием экспериментальной терапии мелатонином.

Также у кроликов с моделью глаукомы (II группа) толщина слоя нервных волокон в назальном (НСНВ) и темпоральном (ТСНВ) сегментах перипапиллярного слоя сетчатки была статистически значимо снижена на 34% и 23% соответственно в сравнении с I группой ($p < 0,05$). Такие изменения говорят о значительном повреждении этих волокон и являются наиболее ранними признаками первичной глаукомы у людей. Отмечено повышение значений этих показателей в III группе с мелатонином в сравнении с глаукомными кроликами без лечения (II группа) на 28,7% для назального сектора ретинальных волокон и на 23,4% - для темпорального ($p < 0,05$). Мелатонин проявил протекторные свойства и повысил выживаемость ганглиозных клеток сетчатки и их волокон, что и было отмечено на ОКТ в перипапиллярном слое сетчатки.

Таблица 1

Показатели состояния нейрооптического аппарата глаз кроликов по ОКТ исследованию в экспериментальных группах

Показатели	I группа (n=10)	II группа (n=10)	III группа (n=10)	Уровень значимости*
ССНВ (мкм)	111,4±8,3	85,6±4,9	101,0±5,5	p>0,05
НСНВ (мкм)	126,1±6,7	85,5±8,1	110,0±6,2	p<0,05
ТСНВ (мкм)	129,7±8,5	100,5±4,9	124,0±8,1	p<0,05
ТСМЗ (мкм)	175,2±11,3	151,7±3,7	166,2±13,5	p>0,05
ПДЗН мм ²	3,10±0,28	1,50±0,086	2,03±0,34	p<0,05

Примечание: * – по критерию Крускала-Уоллиса.

Далее нами были изучены основные механизмы нейропротекторного влияния мелатонина. Исследовали его эффект на уровень оксидативного стресса и эксайтотоксичности. Нашими предыдущими исследованиями [3] при оценке системы нейрональных транзиттеров возбуждающего и тормозного действия было установлено значительное ингибирование процессов торможения и активация возбуждательных посылов в сетчатке крыс с глаукомной нейропатией. Повышение уровня возбуждающих аминокислотных медиаторов (глутамата и аспартата) способствует эксайтотоксичности, что, в свою очередь, индуцирует гибель нейронов сетчатки путем апоптоза. В настоящем исследовании было изучено влияние мелатонина на эти процессы при глаукомной нейропатии у крыс.

На рисунке 1 представлены диаграммы изменения содержания аминокислот возбуждающего (глутамат и аспартат) и тормозного (ГАМК и глицин) действия в сетчатке глаз крыс с моделью глаукомы в двух экспериментальных группах (II и III) относительно контрольных значений I группы.

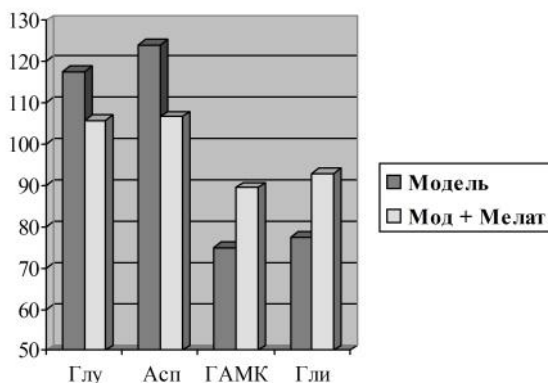


Рис.1. Относительное изменение (% от контроля) возбуждающих и тормозных аминокислот сетчатки в экспериментальных группах крыс с глаукомой.

Мелатонин уменьшил выраженность эксайтотоксичности у крыс с моделью глаукомы за счет снижения уровня возбуждающих и повышения тормозных медиаторов. В III группе, получавшей мелатонин, уровень глутамата был ниже на 11,7%, аспартата – на 19,3% (p<0,05). Тормозные ГАМК и глицин при действии мелатонина повышались на 14,5% и 15,6% (p<0,05) соответственно.

У кроликов с экспериментальной глаукомой был выявлен высокий уровень оксидативного стресса. Он проявился повышением во II группе содержания МДА на 103% и уменьшением на 40% САОА плазмы крови в сравнении со здоровыми животными I группы (рис.2).

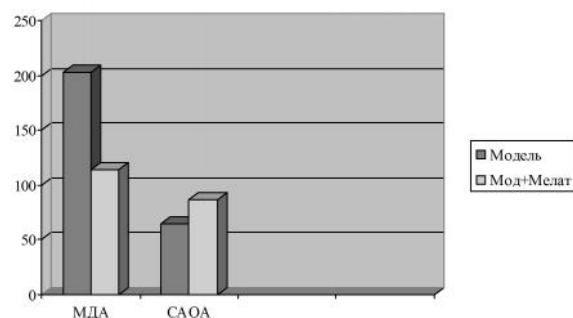


Рис.2. Относительное изменение (% от контроля) МДА и САОА в экспериментальных группах кроликов с глаукомой.

Длительное введение мелатонина в значительной степени предотвратило развитие оксидативного стресса при моделировании глаукомы. В III группе кроликов, получавших мелатонин, содержание МДА через месяц после окончания 4-х месячного введения препарата было повышено на 13,7%, а САОА - снижено на 13,2% в сравнении с контролем. Изучение активности мелатонина в нашем эксперименте показало, что это средство с известными антиокислительными свойствами проявило при экспериментальной глаукоме свойства прямого антиоксиданта, о чем косвенно судили по снижению в крови МДА. Кроме того мелатонин был активен и как непрямой антиоксидант, активируя

антиокислительную систему, о чем мы судили по увеличению САОА крови. Это позволило в значительной степени остановить развитие оксидативного стресса, не допустив существенного повышения свободно-радикальных процессов и активировал систему антиоксидантной защиты у животных III группы

ВЫВОДЫ

1. Экспериментальными исследованиями на модели заболевания у кроликов и крыс было показано, что при экспериментальной глаукоме отмечены признаки нейродегенеративного заболевания, а именно: избирательная гибель определенных нейронов (ганглиозных клеток сетчатки) и их аксонов; недостаточность тормозных и избыток возбуждающих нейромедиаторов в сетчатке, ведущие к развитию процесса эксайтотоксичности; повышение выраженности оксидативного стресса в организме.

2. Мелатонин, вводимый длительно животным с моделью глаукомы, проявил нейропротекторные свойства, повысив выживаемость нейронов сетчатки и их аксонов, что отразилось на томографических показателях у кроликов, оценивающих прижизненное структурное состояние сетчатки и зрительного нерва.

3. Нейропротекторное влияние мелатонина осуществлялось воздействием на основные молекулярные механизмы нейродегенеративных расстройств: путем снижения выраженности оксидативного стресса и эксайтотоксичности. Мелатонин у кроликов с экспериментальной глаукомой снижал базовый повышенный уровень МДА в крови и повышал антиоксидантные резервы организма, о которых судили по повышению САОА крови животных. Мелатонин также устранил развившийся при экспериментальной глаукоме у крыс дисбаланс возбуждающих и тормозных нейромедиаторов в нейрональном аппарате глаза, повысив уровень тормозных (ГАМК и глицин) и снизив уровень возбуждающих (глутамат и аспарат) аминокислотных медиаторов.

4. Показанная способность мелатонина эффективно снижать структурные и молекулярные проявления нейродегенерации у животных с экспериментальной глаукомной нейропатией дает экспериментальное обоснование целесообразности применения этого биологически активного вещества в ретино-нейропротекторной терапии первичной глаукомы.

ЛИТЕРАТУРА

1. Михейцева І.М. Спосіб моделювання хронічного підвищеного внутрішньоочного тиску у щурів // Патент №38446, зареєстр. 12.01.2009-Бюл.№1.
2. Михейцева І.М. Спосіб моделювання адреналін-індукованої глаукоми у кролів // Патент України на корисну модель №61478 від 25.07.2011, опубл.25.07.2011 Бюл.№14.
3. Михейцева І.Н. Дисбаланс нейротрансмиттерів сітчатки очей кролів при експериментальній глаукомній нейропатії // *Нейрофізіологія* – 2011. - №5. – с.397-399.
4. Промыслов М.Ш., Демчук М.Л. Модификация метода определения суммарной антиоксидантной активности сыворотки крови // *Вопросы мед. химии.* – 1990. – т.36, №4. – С.90-92.
5. Стальная И.Д., Гаришвили Г.Г. Метод определения малонового диальдегида с помощью тиобарбитуровой кислоты/Современные методы в биохимии. – М.: Медицина. – 1977. – С.66-68.
6. Brusco L.I. Monozygotic twins with Alzheimer's disease treated with melatonin: Case report /Brusco L. I., Marquez M., D: P. Cardinali D.P.// *J. Pineal Res.* -1998. –v. 25. –p. 260-263.
7. Saceres V. Биомаркеры позволяют оценить риск глаукомы и скорость ее прогрессирования - *EyeWorld* - 2012. - №3 // Интернет-ресурс: www.eyeworld.ru/node/243.
8. Doble A. The role of excitotoxicity in neurodegenerative disease: implication for therapy// *Pharmacol. Ther.* – 1999. – v.81, №3. – p.163-221.
9. Lee S. H. Vitamin C- induced decomposition of lipid hydroperoxydes to endogenous genotoxins/ Lee S. H, Blair O.T. // *Science.* - 2001. –v. 292. p. 2083-2086.
10. Seabra M. L. V. Randomized, double-blind clinical trial, controlled with placebo, of the toxicology of chronic melatonin treatment /Seabra M. L. V, Bignotto M., Pinto L.R., Tufik S. // *J Pineal Res.* – 2000. – v. 29. – p. 193-200.
11. Muoz–Hoyos A. Melatonin's role as an anticonvulsant and neuronal protector: experimental and clinical evidence/ Muoz–Hoyos A., Sanchez–Forte M., Molina–Carballo A. et al. // *J Child Neurol.* – 1998. –v. 13, №10. –p.501–509.
12. Reiter R. J. Melatonin as a pharmacological agent against neuronal loss in experimental models of Huntington's disease, Alzheimer's disease and Parkinsonism/ Reiter R. J., Cabrera J., Sainz R.M. et al.// *Ann NY Acad Sci USA* – 1999. –v. 890. – p. 471-485.
13. Tan D.X. Antioxidant strategies in protection against neurodegenerative disorders / Tan D.X., Manchester L.C., Sainz R.M. et al.//*Exp. Opin. Ther. Patents* -2003. – v.13. – p.1513-1543.