

УДК 616.31-089:599.325.1:576.31:616-091:611.018.1

© Р. Ю. Зайтова, 2010.

## ЭКСПЕРИМЕНТАЛЬНО-КЛИНИЧЕСКАЯ ОЦЕНКА ЭФФЕКТИВНОСТИ ПРИМЕНЕНИЯ АКТИВНОГО ДРЕНИРОВАНИЯ В РАННИЕ СРОКИ ЗАЖИВЛЕНИЯ ЧИСТЫХ РАН У ХИРУРГИЧЕСКИХ СТОМАТОЛОГИЧЕСКИХ БОЛЬНЫХ

Р. Ю. Зайтова

*Кафедра хирургической стоматологии (заведующий кафедрой – профессор С.Г. Безруков),  
Государственное учреждение «Крымский государственный медицинский университет  
им. С.И. Георгиевского», г. Симферополь*

### EXPERIMENTAL AND CLINICAL EVALUATION OF THE EFFECTIVENESS OF ACTIVE DRAINAGE IN THE EARLY STAGES OF HEALING OF CLEAN WOUNDS IN SURGICAL DENTAL PATIENTS

R. U. Zaitova

## SUMMARY

The research analysis, which consists of two parts – experimental-morphologic and clinical-cytological is presented in the article. In experiment thirty animals (rabbits) were divided in two groups. In the first (control) group the wound was closed by traditional method (layered closure); in the second (basic) group – the edges of wound were fixed only by subcuticular suture, which was ablated on the second day. In addition, during three days active wound drainage and glue dressing used here.

The morpho-metric analysis of cytograms was realized by thirty patients (fifteen-from control group and fifteen-from basic group). For verification of results, the analysis of cytograms was realized on the first, the third, the fifth and seventh day of early post operative period.

The using of active wound drainage and glue film bandage in post operative period helped to reduce the local inflammatory reactions, to optimize the course of wounding process and to improve the aesthetics of scarring.

### ЕКСПЕРИМЕНТАЛЬНО-КЛІНІЧНА ОЦІНКА ЕФЕКТИВНОСТІ ЗАСТОСУВАННЯ АКТИВНОГО ДРЕНУВАННЯ НА РАННІХ СТРОКАХ ЗАЖИВЛЕННЯ ЧИСТИХ РАН У ХІРУРГІЧНИХ СТОМАТОЛОГІЧНИХ ХВОРИХ

Р. Ю. Зайтова

## РЕЗЮМЕ

У статті представлений аналіз дослідження, яке складається з 2 частин: експериментально-морфологічного та клініко-цитологічного. В експерименті 30 тварин (кроликів) були поділені на 2 групи. В 1 (контрольній) групі рану закривали традиційним способом (пошарове ушивання), у 2 (основній) - фіксували краї рани тільки внутрішньошкіряним швом, який видаляли на другу добу, додатково протягом трьох діб також застосовували активне дренивання рани та клейову пов'язку.

Морфометричний аналіз цитограм проведений у 30-х хворих (15 з них - представники контрольної групи та 15 - основної). Для верифікації отриманих відомостей аналіз цитограм проводили на 1-у, 3-ю, 5-у та 7-у добу раннього післяопераційного періоду.

Застосування активного дренивання та клейової плівкової пов'язки в післяопераційному періоді дозволило знизити вираження місцевих запальних реакцій, оптимізувати перебіг раневого процесу та підвищити естетичність рубців.

**Ключевые слова:** послеоперационная рана, челюстно-лицевая область, активное дренирование, клеевая пленочная повязка, эксперимент, цитология.

Лечение ран, несомненно, относится к числу наиболее актуальных проблем современной хирургии. За последние годы в учение о ранах внесено достаточно много новых сведений. Созданы более эффективные антимикробные средства, предложен ряд новых методов лечения ран, основанных на современных достижениях физики, в том числе с использованием лазерного, радиоволнового и ультра-

звукового излучений, криовоздействий и др. Вместе с тем, несмотря на достигнутые успехи, еще многие вопросы остаются нерешенными. Это определяет необходимость продолжения исследований в указанном направлении [1, 2, 3, 4, 6, 7, 8, 10, 11].

К наиболее важным задачам хирургии на современном этапе относят поиск эффективных методов соединения краев каждой раны, предупреждающих

грубое рубцевание поврежденных тканей. Высокие эстетические требования к заживлению ран мягких тканей на открытых участках тела без образования видимого рубца обуславливают необходимость развития хирургической науки и техники [2, 3, 4, 6].

На сегодняшний день известны многочисленные попытки оптимизировать процесс заживления ран кожи, однако все они остаются несовершенными. Так, при послойном ушивании раны нить, как инородное тело, во время своего пребывания в тканях поддерживает воспалительную реакцию [2, 4, 6, 7, 11].

Дренирование осуществляемое с помощью резиновых выпускников дает возможность производить только пассивный отток, что реально осуществимо лишь при расположении дренажа в самом низком участке раны или при соответствующем этому положении больного. Известно, что эвакуация раневого экссудата благоприятно сказывается на заживлении, способствует ускорению процессов регенерации и выздоровлению больного в целом. Использование активного дренирования раны в послеоперационном периоде позволяет создать благоприятные условия для первичного заживления раны вследствие аспирации крови и серозного экссудата, улучшить региональное питание тканей кровью и уменьшить выраженность болевого компонента [4, 5, 7, 11].

Накопленный хирургами опыт использования «вакуума» для лечения небольших по площади, не осложненных ран мягких тканей указывает на перспективность этого направления. Активное дренирование раны позволяет избежать частой смены повязок и оптимизирует условия для течения репаративных процессов.

Цель исследования – изучение особенностей течения местных воспалительных и восстановительных реакций в эксперименте, а также по результатам цитологического исследования в клинике у больных с послеоперационными ранами мягких тканей челюстно-лицевой области при использовании активного дренирования и клеевой повязки.

#### МАТЕРИАЛЫ И МЕТОДЫ

В ходе выполнения работы были проведены опыты на 30 кроликах обоего пола породы «Шиншилла». Животные содержались в виварии и получали одинаковую, стандартную пищу.

Экспериментальные исследования заключались в формировании модели раны кожи и последующей оценке результатов ее заживления. В зависимости от методики лечения животные были разделены на две группы: опытную и контрольную.

В первую опытную группу вошли 15 животных, которым на задней поверхности шеи наносили линейную рану (рассекали кожу и подкожную клетчатку), вводили перфорированный стерильный трубчатый дренаж (катетер желудочный детский № 8). Для сведения и фиксации краев кожи использовали только внутрикожный шов атравматической нитью «Про-

лен» 3/0. Рану закрывали прозрачной стерильной пленкой Tegaderm (Steri Drape). К наружному концу дренажа присоединяли источник отрицательного давления (медицинская стандартная резиновая груша с диаметром сферы 10 см, которая позволяет создать разрежение до 0,18 атм.). Активное дренирование осуществляли в течение 3-х суток, после чего дренаж удаляли.

В контрольную группу вошли также 15 кроликов, которым на задней поверхности шеи наносилась такая же поверхностная рана. Различия состояли в том, что у животных в этой группе рану послойно закрывали по традиционной технологии – путем наложения погружных швов на подкожную клетчатку (атравматической нитью Викрил) и узловых швов (атравматической нитью Пролен 3/0) на кожу.

Для гистологического исследования материал брали в зоне операционной травмы (кусочки размером не менее 1 см<sup>2</sup>) на 1, 3, 5, 7, 21 сутки. Для обзорной микроскопии гистологические препараты окрашивали гематоксилином и эозином, по Маллори и пикрофуксин по Ван-Гизон.

В клинике все больные были распределены на две группы: основную (52 человека) и контрольную (54). В контрольной группе после удаления образования рану послойно ушивали нитью «Викрил» 4/0, поверхностно накладывали внутрикожный шов атравматической нитью «Пролен» 3/0. В ране оставляли пластиночный (перчаточный) резиновый дренаж.

В основной группе на уровне подкожной клетчатки по всей длине раны укладывали дренажную перфорированную трубку (катетер желудочный детский № 8), через отверстия которой на всем протяжении раневого канала осуществляли равномерное воздействие на ткани отрицательным давлением и обеспечивали непрерывный отток содержимого из раны. Для сведения и фиксации краев кожи использовали внутрикожный шов атравматической нитью «Пролен» 3/0. Рану закрывали прозрачной стерильной пленкой Tegaderm, покрытой гипоаллергенным клейким веществом (Фирма 3М, допущено для использования в медицинских целях приказом МЗ Украины №309 от 23.10.1998). Прозрачность пленки обеспечивала выполнение визуального контроля за состоянием раны, не нарушая микроклимата, который создавался под пленкой. К наружному концу дренажа присоединяли источник отрицательного давления в виде стандартной резиновой груши с диаметром сферы 10 см. Одновременно этот баллон служил резервуаром для сбора раневого экссудата. Внутрикожный шов удаляли через 2-е суток после оперативного вмешательства, дренаж из раны – через 3-е суток. Пленку снимали через 7 суток.

С целью изучения динамики течения репаративных процессов в тканях ЧЛО в условиях применения активного дренирования послеоперационной раны нами выполнено цитологическое исследование со-

держимого трубчатого дренажа и мазков-соскобов, взятых с поверхности раны. Морфометрический анализ цитогрaмм проведен у 30 больных (15 - представители контрольной группы и 15 - основной). Для верификации полученных сведений анализ цитогрaмм проводили на 1-е, 3-и, 5-е и 7-е сутки раннего послеоперационного периода.

Для оценивания статистической достоверности различий распределения показателей при использовании двух методик лечения применён критерий Брандта-Снедекора. Для оценки статистической значимости в данной работе использован *U*-критерий Уилкоксона-Манна-Уитни [9].

#### РЕЗУЛЬТАТЫ И ИХ ОБСУЖДЕНИЕ

В первые сутки у животных контрольной группы в тканях окружающих рану доминировали явления выраженного отека, серозно-фиброзного пропитывания тканевых структур, обнаруживались участки некробиоза и кровоизлияния с дезорганизацией железистых структур, наблюдалась картина крае-

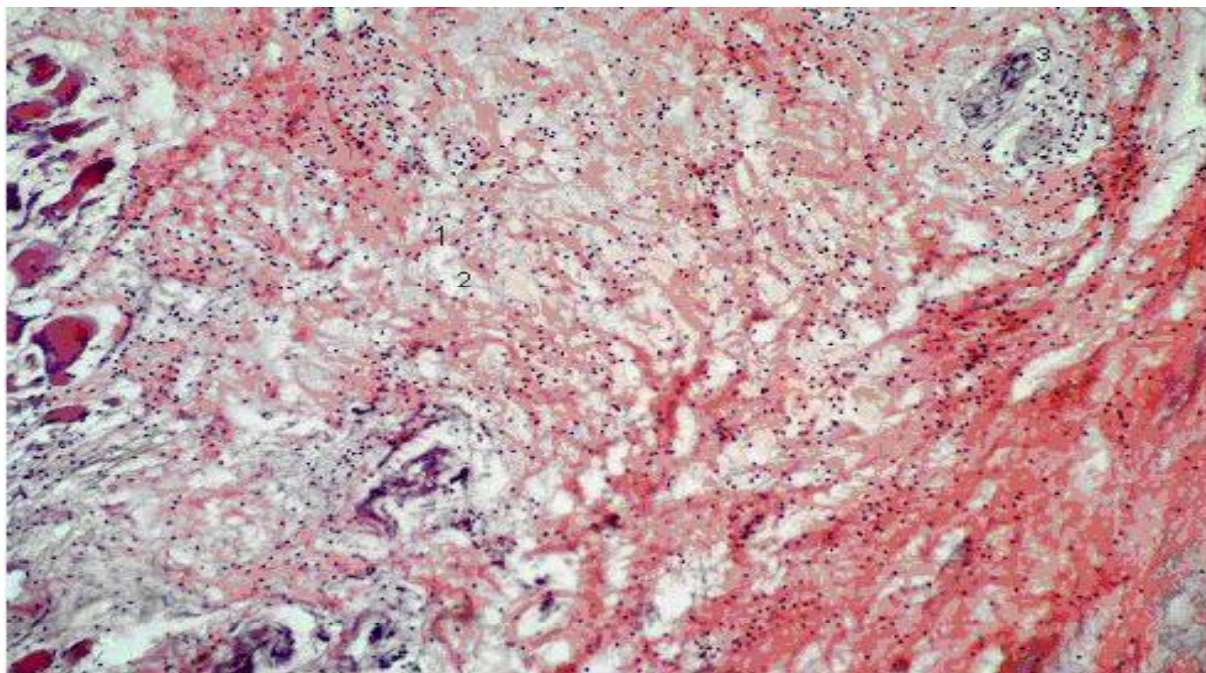
вой дегенерации рассеченных слоев кожи, подкожной клетчатки и прилегающих мышц.

Для основной группы животных, где для дополнительной фиксации краев раны использовался «вакуум-метод», на фоне умеренного отека, выявлялись расстройства кровообращения, преимущественно в виде полнокровия сосудов микроциркуляторного русла и выраженного периваскулярного отека.

В цитогрaммах больных, выполненных через 1 сутки после операции, в обеих группах отмечается большое количество эритроцитов, покрывающих всё поле зрения, и единичные лимфоциты.

На третьи сутки опыта в контрольной группе развивались воспалительно-реактивные изменения непосредственно вокруг шовных лигатур и по всей толще сшитых тканей. Появляются островки прорастания новообразованной ткани, которая соединяет края раны.

В это время в основной группе животных активизируются процессы заживления (рис. 1).



**Рис.1. Умеренная лимфоцитарная инфильтрация краев раны. Определяются признаки расстройства кровообращения в виде расширения кровеносных капилляров и отека межклеточного вещества.**

**3-и сутки эксперимента, основная группа. Окраска гематоксилином и эозином.**

**Ув. х100. 1 – лимфоциты, 2 – отек межклеточного вещества, 3 – расширенные кровеносные капилляры.**

Отмечается организация раневого канала полоской соединительной ткани с преобладанием клеточных элементов фибробластического ряда и фуксинофильных волокон. При этом фибробластическая активность и темпы фибриллогенеза достигают максимальной выраженности.

В клинике в обеих группах в мазках-соскобах на 3 сутки появляются лейкоциты и макрофаги, отображающие проявление экссудативной реакции в ране.

В контрольной группе количество нейтрофилов увеличено (46,6%) в сравнении с основной (36,55%) на 10,05% (табл. 1). Количество макрофагов, наоборот, увеличено в основной группе (45,5%), в сравнении с контрольной (25,1%) на 10,4%. Среди нейтрофилов в основной группе преобладали фагоцитирующие формы (14,9%) над нефагоцитирующими (10,2%), а в контрольной группе фагоцитирующие формы (18,6%) встречались реже, чем нефагоцитирующие

(26,9%). Кроме того, такая же тенденция отмечалась и в отношении макрофагальной реакции. Общее количество макрофагов преобладало в основной груп-

пе и составило 46,6%, в сравнении с контрольной группой (36,5%), из них фагоцитирующие макрофаги составили 28,5% (табл. 1).

Таблица 1

**Процентные соотношения клеточных элементов в мазках-соскобах у больных в группах сравнения в раннем послеоперационном периоде**

Цитограмма (%)	Сроки наблюдений					
	3 сутки		5 сутки		7 сутки	
	M±m		M±m		M±m	
	Контр. группа	Основ. группа	Контр. группа	Основ. группа	Контр. группа	Основ. группа
Нейтрофилы	45,5	25,1	8,2	5,1	2,0	00,0
фагоцитирующие	18,6±0,3	14,9±0,5	5,2±0,6	3,1±0,5	2,0±0,2*	00,0±0,0
нефагоцитирующие	26,9±0,6	10,2±0,6	3,0±0,4	2,0±0,2	00,0±0,0	00,0±0,0
Макрофаги	36,5	46,6	17,6	9,8	4,2	00,0
фагоцитирующие	18,7±0,4	28,5±0,6	12,3±0,5	6,7±0,5	4,2±0,1	00,0±0,0
нефагоцитирующие	17,8±0,7	18,1±0,6	5,3±0,6	3,1±0,3	00,0±0,0	00,0±0,0
Лимфоциты	17,9±0,6	12,8±0,3	9,8±0,5	6,4±0,5	2,0±0,1	0,0±0,0
Фибробласты	00,0±0,0	6,3±0,6	19,1±0,3	9,2±0,3	7,4±0,4	0,0±0,0
Эпителиоциты	00,0±0,0	9,2±0,3	45,3±0,5	66,0±0,2	84,4±0,4	100,0

Также в мазках-соскобах отмечали наличие лимфоцитов, но в основной группе их было 12,8%, а в контрольной 17,9%, т.е. на 5,1% больше. Такая цитологическая картина указывает на более быстрое завершение фагоцитоза в основной группе больных, что способствует более активной ликвидации последствий травмы. Наличие небольшого количества фибробластов (6,3%) в основной группе говорит о начале процесса пролиферации.

В препаратах контрольной группы в мазках фибробласты и эпителиоциты на третьи сутки отсутствовали.

На пятые сутки в контрольной экспериментальной группе морфологическая картина заживления раны существенно не меняется. По-прежнему, края раны не плотно прилегают друг к другу. Имеется отделяемое в виде секвестра, состоящее из аморфных некротизированных тканей, что является результатом самоочищения раны. Грануляционная ткань, формирующая края раны, содержит хорошо развитые кровеносные сосуды. Определяется очаговая лейкоцитарная и лимфоцитарная инфильтрация раневых краев. Количество молодых клеточных элементов, по сравнению с третьими сутками эксперимента, уменьшено. При использовании окраски по ван-Гизон в грануляционной ткани выявляется множество зрелых коллагеновых волокон, формирующих

соединительнотканную капсулу вокруг нитей полиамида. В этот же срок наблюдений в основной экспериментальной группе инфильтрация раневых краев лейкоцитами и лимфоцитами стала меньше. Формирующаяся грануляционная ткань содержит хорошо развитые кровеносные сосуды.

На пятые сутки лечения в цитограммах больных, качественное и количественное соотношение клеточного состава менялось. Общее количество нейтрофилов, макрофагов и лимфоцитов резко снизилось в обеих группах. В большей степени позитивные изменения касаются цитограмм в основной группе. Так здесь отмечается меньшее количество нейтрофилов (5,1%), макрофагов (9,8%), лимфоцитов (6,4%) в сравнении с контролем, где эти данные составили соответственно 8,2%, 17,6%, 9,8%. Такие показатели говорят о снижении экссудативных реакций и стихании воспалительного процесса в ране. Но, в этот же срок нарастают репаративные процессы, что подтверждается наличием фибробластов и появлением молодых эпителиальных клеток (табл. 1).

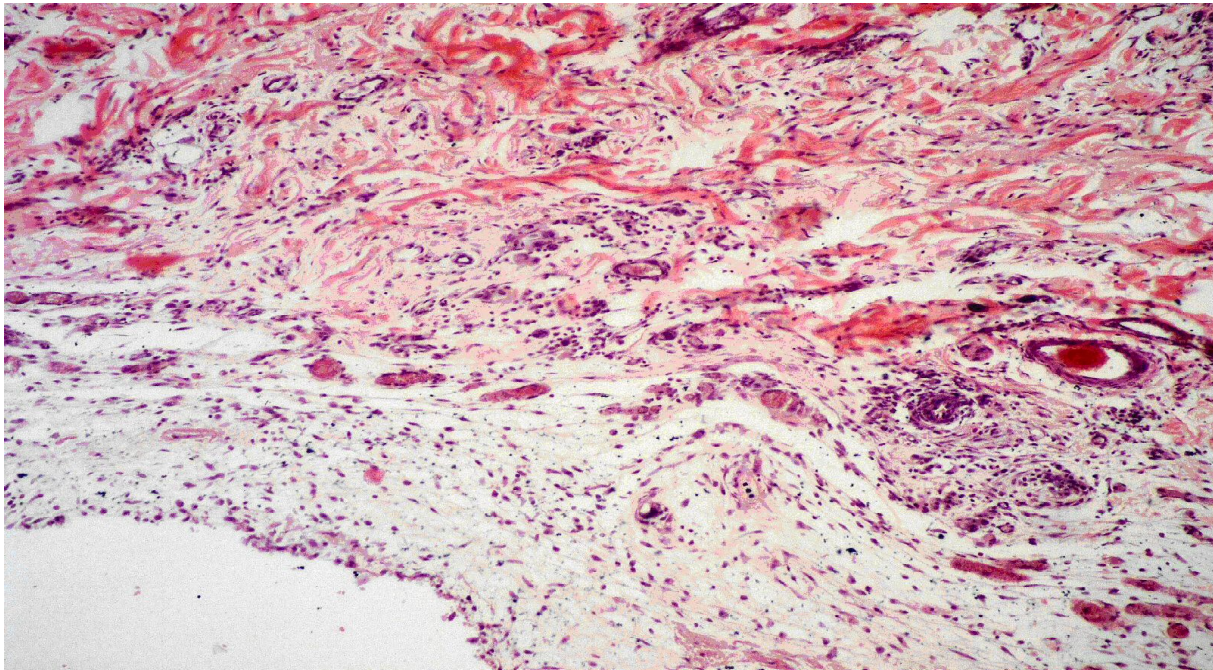
Наибольший процент клеточного состава в мазках-соскобах в этом сроке наблюдений принадлежал молодым эпителиоцитам, которые имели овальную форму и гиперхромные ядра. Известно, что такие признаки говорят о повышенной пролиферативной функции этих клеток. В основной группе они соста-

вили 66,0%, а в контрольной 45,3%. Значимые различия в показателях эпителиоцитов на 5-е сутки лечения свидетельствовали о более активном закрытии поверхности раневой щели в основной группе.

Наиболее значимые изменения в ране начинают выявляться к концу седьмых суток в обеих исследуемых группах экспериментальных животных. Так, у представителей контрольной группы в ране обнаруживаются существенные изменения (рис. 2). Края

раны плотно прилежат друг к другу.

В месте разреза присутствует зрелая грануляционная ткань с большим количеством функционально активных фибробластов, продуцирующих незрелые и зрелые коллагеновые волокна, расположенные хаотично. Гигантские клетки рассасывания инородных тел встречаются исключительно вблизи полиамидных нитей шовного волокна. Явления отека несколько уменьшились.



**Рис. 2. Поверхностные слои раны образованы грануляционной тканью инфильтрированной лимфоцитами. В глубже лежащих слоях обнаруживаются волокна зрелой соединительной ткани, большое количество хорошо сформированных сосудов. 7-е сутки эксперимента, контрольная группа. Окраска гематоксилином и эозином. Ув. ?100.**

Воспалительная лейкоцитарная инфильтрация значительна. Кровеносные капилляры расширены и полнокровны. Вокруг нитей полиамида визуализируется сформированная капсула из коллагеновых волокон.

К седьмым суткам в основной группе в зоне хирургической травмы прослеживаются обширные пласты хорошо сформированной грануляционной ткани, которая выглядит более зрелой в сравнении с таковой при традиционном методе ушивания раны. Обнаруживается большое количество функционально активных фибробластов, синтезирующих волокнистый компонент соединительной ткани. Молодых и зрелых волокон значительно больше и они образуют густую сеть. Встречаются зрелые клетки фибробластического ряда – фиброциты и единичные гигантские клетки инородных тел. На фоне умеренного расширения и полнокровия сосудов заметны морфологические признаки восстановления кровообращения. Лимфоцитарная инфильтрация сохраняется. Признаки отека в краях раны отсутствуют.

На седьмые сутки послеоперационного периода в клинике мазки-соскобы были очень скудными в обеих группах. При анализе цитогрaмм в основной группе визуализировались только зрелые эпителиальные клетки, имеющие полигональную форму и центральное расположение ядра. В контрольной группе эпителиоциты имели различную степень дифференцировки (84,4%), обнаруживались также единичные нейтрофилы (2%), макрофаги (4,2%), лимфоциты (2%) и фибробласты (7,4%).

Таким образом, на основании результатов исследования мазков-соскобов, взятых с поверхностей оперированных тканей в условиях применения сравнимых методов лечения, а также экспериментально-морфологического исследования динамики течения процесса регенерации поверхностных тканей удалось установить, что процессы заживления в зоне хирургической травмы у животных в контрольной группе сопровождаются выраженной воспалительной нейтрофильной инфильтрацией, что подтвердилось в клинике цитологическими данными.

Следует отметить, что в течение первых 7-и суток наблюдений цитологические признаки восстановления эпителия отмечались во всех исследуемых группах больных. Однако, в основной группе, где в послеоперационном периоде применяли активное дренирование в сочетании с клеевой повязкой, течение процесса эпителизации раны было более активным и эффективным. Присутствие в цитограммах эпителиоцитов выявлено здесь уже на третьи сутки лечения. В этот же срок наблюдений уровень активности фагоцитоза превышал показатели контрольной группы, а на 5 сутки отмечено заметное стихание воспалительных клеточных реакций.

#### ВЫВОДЫ

1. При применении активного дренирования отмечается более плотное сопоставление краев раны, менее выраженная местная воспалительная реакция, быстрое восстановление кровотока, уменьшение отека и как результат – раннее формирование, а затем и созревание грануляционной ткани.

2. Отсутствие негативного влияния шовного материала позволяет существенно сократить сроки местных клеточных воспалительных реакций и создать условия для более раннего запуска репаративных процессов.

#### ЛИТЕРАТУРА

1. Адамян А.А. Электростимуляция при лечении ран / А.А. Адамян, Б.Ш. Гогия, Р.Г. Мурадян // Хирургия. – 1998. - №1. – С. 57-59.
2. Белоусов А.Е. Пластическая, реконструктив-

ная и эстетическая хирургия.- СПб.: Гиппократ, 1998.- 744с.- ил.

3. Булынин В.И. Лечение ран / В.И. Булынин, А.А. Глухов, И.П. Мошуров. Воронеж: Изд-во Воронежского гос. ун-та, 1998. -248с.

4. Давыдов Ю.А. Вакуум терапия ран и раневой процесс / Ю.А. Давыдов, А.Б. Ларичев. – М.: Медицина, 1999. – 160с.

5. Девятов В.А. О роли лимфатической системы в патогенезе раневого процесса / В.А. Девятов, С.В. Петров // Проблемы лимфологии и количественной патологии: сб. ст. – М., 1996. –С.77-79

6. Измайлов С.Г. Новые технологии в хирургии ран: монография / С.Г. Измайлов, Г.А. Измайлов. – Нижний Новгород: Изд-во НГМА, 2004. -340с.

7. Саркисов Д.С. Морфология раневого процесса / Д.С. Саркисов, А.А. Пальцин // Раны и раневая инфекция.-М., 1981.-С.55-119.

8. Сергель О.С. Цитологическое исследование / О.С. Сергель, З.Н. Гончарова// Раны и раневая инфекция / Под ред. М.И. Кузина, Б.М. Костюченка.- М.-1990. – С.192-196.

9. Справочник по прикладной статистике. Т.1/ Э.Ллойда, У Ледермана; под ред. Э.Ллойда.- М.: Финансы и статистика, 1989.-510 с.

10. Толстых П.И., ГерценА.В., Елисеенко В.И. Стимуляция асептических ран лазерным излучением.// Хирургия.-1991.-№7.-С.36-39.

11. Туманов В.П. Современные перевязочные средства и раневой процесс // Эстетическая медицина. - 2003. – Т. II, №2. – С.162 – 170.