

УДК 616.441: 574: 477.75

© О. Ф. Безруков, 2009.

**МАЛЕНЬКИЙ РАК - БОЛЬШАЯ ОПЕРАЦИЯ?****О. Ф. Безруков***Учебно-научно-лечебный комплекс Крымского государственного медицинского университета им. С. И. Георгиевского, г. Симферополь.***SHOULD SMALL CANCER CAUSE MAJOR OPERATION?****O. Ph. Bezrukov****SUMMARY**

Basing on a literature review, the author represents an aftercare algorithm for patients with microcarcinomas of the thyroid gland, his experience in medical treatment of such contingent of patients and conclusions about the scope of surgical operation at this pathology.

**МАЛЕНЬКИЙ РАК - ВЕЛИКА ОПЕРАЦИЯ?****О. Ф. Безруков****РЕЗЮМЕ**

На підставі огляду літератури запропонований алгоритм ведення хворих з мікрокарциномами щитовидної залози. Приведений власний досвід лікування даного контингенту хворих. Зроблені висновки щодо об'єму оперативного втручання при цієї патології.

**Ключевые слова: узловой зоб, рак щитовидной железы, микрокарциномы щитовидной железы.**

За последние 20 лет, по данным ВОЗ, отмечен рост заболеваемости раком щитовидной железы (РЩЖ) до 2-3% всех регистрируемых новообразований [5, 8, 11, 17, 18, 21, 24, 35]. При этом РЩЖ является причиной смерти 1% больных их общего числа ежегодно умирающих от злокачественных опухолей [7]. Среди больных, оперируемых на щитовидной железе, РЩЖ составляет от 4,8 до 2% [2, 4, 19, 26].

Однако ещё в 1969 году R. J. Sampson с соавторами [34], изучая срезы около 1500 внешне нормальных щитовидных желёз (ЩЖ), полученных при аутопсиях, в 28,4% случаев обнаружили присутствие участков РЩЖ. Подобные результаты получены и с последующие годы [31, 37]. Во всех работах речь шла об опухолях до 10 мм в наибольшем измерении. Последние не были доступны пальпации и не имели явных клинических проявлений.

Предложенные различные термины: «маленький рак», «малый рак», «минимальный рак» [6, 10, 17] отражали только размеры опухоли, не отражая его распространённость. Хотя подобные опухоли могут повреждать капсулу, иметь ангиоинвазивный рост, утяжеляя прогноз. Экспертами ВОЗ был рекомендован термин «микрокарцинома» для обозначения опухолей щитовидной железы, менее или равных 10 мм в наибольшем диаметре [22]. В структуре оперированных больных среди всех случаев РЩЖ они составляют 20-67% [4, 27, 32].

Клинические особенности микрокарцином свидетельствуют об их агрессивности в связи с наличием мультифокальных форм, инвазии капсулы узла, метастазов в региональные лимфоузлы [1]. Кроме того, трудности их выявления обусловлены недостаточной доступностью при пальпации, особенно при неизменённой щитовидной железе (ЩЖ) и в сочета-

нии с узлами железы. На фоне многоузлового зоба РЩЖ, как правило, представляет собой папиллярную карциному, которая имеет размеры до 1 см [20], причём в 82% он не распространяется за пределы капсулы ЩЖ и не склонен к метастазированию в регионарные лимфоузлы.

Определённый прорыв в диагностике произошёл с внедрением УЗИ ЩЖ и тонкоигольной аспирационной биопсией (ТАПБ) под контролем УЗИ. УЗИ позволяет определить размеры ЩЖ, состояние её капсулы, наличие, размер и характер очаговых изменений в железе [25].

По данным S. Puccin et al. [33], комбинация таких признаков, как гипоехогенность узла, неоднородная структура, нечёткие и неровные контуры, кальцинация и отсутствие хало, обладает наибольшей чувствительностью в диагностике РЩЖ, приближая специфичность к 70%. Васкуляризация при микрокарциномах преимущественно была диффузно повышенной (36,59%) или неизменённой (33,33%). Напротив, при РЩЖ в узле более 10 мм чаще обнаруживались изоэхогенные узлы неоднородной структуры с чёткими контурами, наличием кист и множественных кальцинатов, перинодулярной васкуляризацией [1].

Ультразвуковая диагностика совершенствовалась параллельно с разработкой ТАПБ под контролем эхографии. В настоящее время возможно получение пунктата непальпируемых образований от 3-4 мм в диаметре. Чувствительность ТАПБ под контролем УЗИ в настоящее время составляет 78-100% [14, 15, 16, 28, 36]. ТАПБ позволяет установить или заподозрить злокачественный характер поражения ЩЖ, тем самым отобрать больных, подлежащих оперативному лечению по поводу узловых образований ЩЖ. В последнее время возможности цитологической диагнос-

тики значительно расширились в связи с появлением новых методик: цитофлюорометрического анализа отдельных клеточных популяций, иммуноцитохимии, электронной микроскопии [2, 22, 30]. Проведенные исследования [1] показали, что три признака: атипия клеток, полиморфизм и дистрофия эпителии, сосочковые структуры, – относятся к высокоспецифичным симптомам, повышающим относительный риск только раков ЩЖ среди узлов диаметром до 10 мм.

Однако цитологический диагноз явно недостаточен для постановки диагноза фолликулярного рака. В этих случаях необходима демонстрация инвазии капсулы и/или сосудов, что возможно только на гистологическом уровне [12, 13, 22, 30]. В этих случаях более приемлем термин «фолликулярная опухоль», определяющий необходимость гистологической дифференциации между фолликулярным РЖЩ и фолликулярной аденомой [22].

Для медулярного рака типично обнаружение внутри- и внеклеточного амилоида [22, 38]. Клетки крупные, различной формы, нередко дву- или многоядерные, характеризуются полиморфизмом и разрозненным расположением.

Недифференцированный рак представлен большим разнообразием клеточных форм: вытянутые, веретенообразные, резко полиморфные крупные и гигантские клетки с выраженными полиморфизмом ядер [22].

Наличие фолликулоподобных структур и голоядерных элементов в аспиратах, при отсутствии других признаков, характеризует наиболее вероятность аденомы. Пласты клеток повышают вероятность аутоиммунного тиреоидита. Коллоид и бесструктурные массы свидетельствуют о вероятности фолликулярно-коллоидного зоба.

Морфологическое исследование удаляемого препарата крайне важно при проведении срочной интраоперационной гистологической диагностике, что повышает точность диагностики до 90-97% [3, 13, 23].

Третий этап морфологической диагностики – послеоперационное гистологическое изучение удаляемой ткани ЩЖ. Именно на этом этапе устанавливается окончательный диагноз заболевания ЩЖ. Нередко только при окончательном, послеоперационном исследовании, выставляется диагноз «микрокарцинома», что диктует тактику послеоперационного ведения таких больных.

Вероятность рецидива заболевания и летальность после удаления микрокарциномы близки к нулю. Однако необходимо учитывать, что около 20% микрокарцином являются первично-множественными и нередко (до 60%) метастазируют в шейные лимфоузлы. Летальность после 30-летнего наблюдения при микрокарциномах составляет 0,4% против 7% при опухолях более 1,5 см. [9].

Какова же тактика при выявленной микрокарциноме? Естественно, если она выявлена на дооперационном периоде, то единственно правильным объемом операции является тиреоидэктомия. Гемитиреоидэктомия, проведенная при микрокарциноме повышает возможность рецидива с метастазированием до 30%. Кроме того, после удаления одной доли отмечена сама высокая частота легочных метастазов – до 11% [9]. В то же время, при выявлении микрокарциномы при послеоперационном гистологическом исследовании возможно наблюдение за больным лишь в случае, если отсутствуют признаки инвазивного роста, и больному произведено полное удаление этой доли. За такими больными должен быть установлен строгий динамический контроль с регулярной ТАПБ выявленных новообразований, т.к. при выполнении повторных операций более чем у половины больных с первичной микрокарциномой выявляются очаги роста в контралатеральной доле. В случае наличия инвазии больные должны оперироваться повторно. Единственно правильной тактикой, в этом случае, будет тиреоидэктомия с последующим лечением радиоактивным йодом.

#### МАТЕРИАЛЫ И МЕТОДЫ

Исследована гистологическая картина раков щитовидной железы, оперированных в 7-й городской больнице г. Симферополя с 1995 года, на основании чего автором статьи предложен алгоритм лечения данного контингента больных. Данный алгоритм с 2006 года используется в работе хирургического отделения 7-й городской больницы, а в 2007 года внедрён в работу учебно-научно-лечебного комплекса КГМУ им. С.И. Георгиевского.

#### РЕЗУЛЬТАТЫ И ИХ ОБСУЖДЕНИЕ

За период наблюдений онкопатология ЩЖ остаётся достаточно высокой, колеблясь от 10,3% в 1995 г. до 7,4% в 1999 г. Пик заболеваемости – 16,3% приходится на 1997 г. Однако после 1999 г. количество больных с раком ЩЖ не снижается ниже 11%, составляя в 2005 г. – 14,4%.

До последнего года гистологи больницы №7 г. Симферополя к микрокарциномам относили раки, при которых злокачественный рост выявлялся только в двух-трех рядом лежащих полях зрения. Таковых в 2005 г. выявлено 5 случаев. Раки до 1,5 см рассматривались как «маленький рак». Подобных больных было 12. Объединив выявленные случаи, мы получили 17 больных с микрокарциномами ЩЖ. В этом же году в 15 случаях выявлены раки ЩЖ, первичный размер которых был более 1,5 см. Таким образом, микрокарциномы составили 53,1% всей онкопатологии ЩЖ, оперированной в клинике. Причём во всех случаях встретились только с высокодифференцированными раками (папиллярные, фолликулярно-папиллярные, фолликулярные).

При этом отмечено, что в 4 случаях из 12 (33%) «маленькие раки» дали отсевы в эту же или в другую долю ЩЖ, т.е. ведут себя агрессивно. Все отсевы наблюдались у больных, размер первичной опухоли у которых не превышал 1 см. Из 15 раков, первичный размер которых превышал 1,5 см отсевы или метастазы выявлены в 9 случаях (60%).

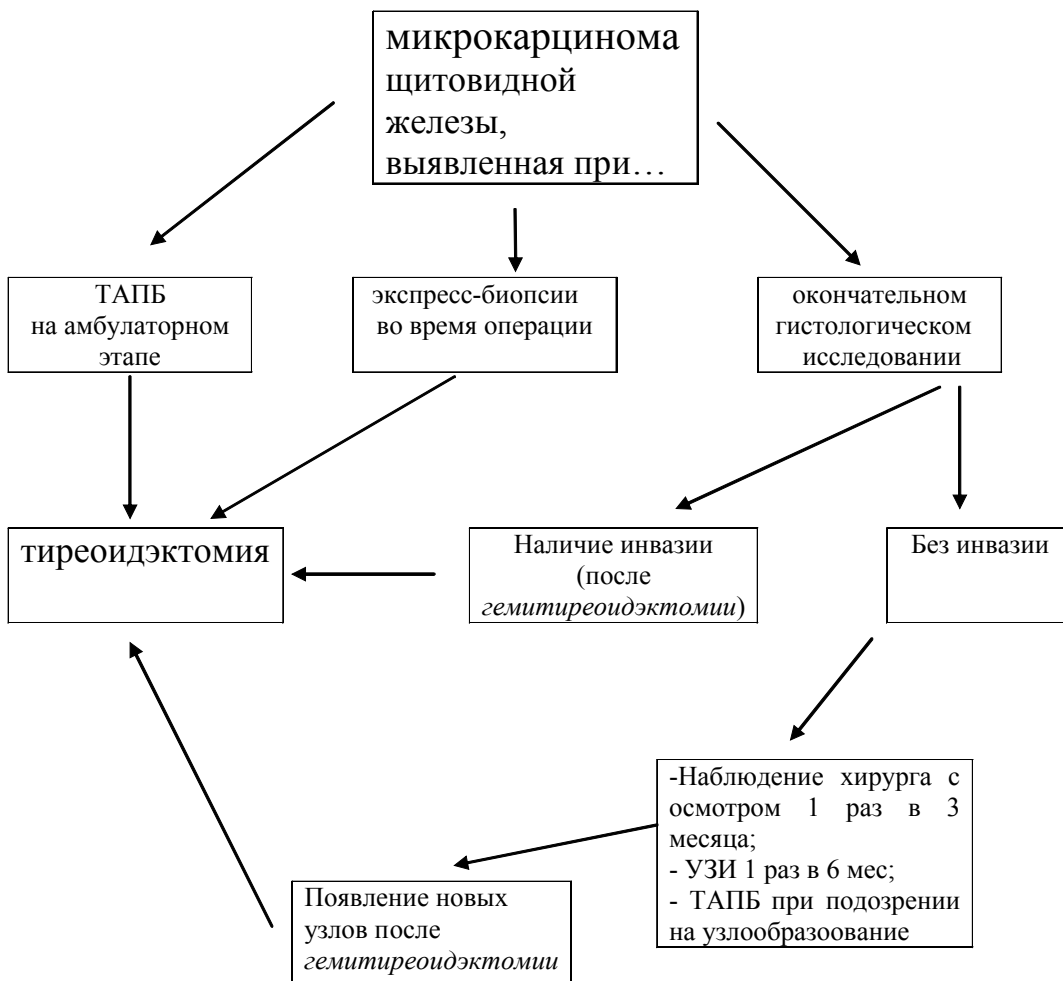
Тактика, принятая в отношении микрокарцином ЩЖ в нашей клинике соответствует общепризнанным стандартам. Так, если признаки злокачественного роста выявляются при ТАПБ, препараты этих ЩЖ подвергаются тщательному гистологическому исследованию во время операции. При подтверждении рака больным производится тиреоидэктомия с ревизией путей лимфооттока. В ближайший послеоперационный период больным проводится радиоiodдиагностика и лечение радиоактивным йодом.

Подобная тактика необходима и при выявлении микрокарциномы во время операции при проведении экспресс-биопсии.

При выявлении микрокарциномы при окончательном гистологическом исследовании тактика двойка. Если инвазивный рост отсутствует, и больному была произведена гемитиреоидэктомия, за таким больным устанавливается наблюдение: каждые 3 месяца он осматривается врачом, через 6 месяцев делается УЗИ ЩЖ и, по показаниям, ТАПБ. В случае инвазии микрокарциномы, выявленной при послеоперационном исследовании удалённого препарата, больной оперируется повторно – обязательна тиреоидэктомия.

Наши исследования позволили создать алгоритм наблюдения больных с микрокарциномами щитовидной железы:

ПРОТОКОЛ (АЛГОРИТМ) ЛЕЧЕНИЯ И НАБЛЮДЕНИЯ ЗА БОЛЬНЫМИ С МИКРОКАРЦИНОМАМИ (МКЩ) ЩИТОВИДНОЙ ЖЕЛЕЗЫ



## ВЫВОДЫ

1. Всем больным с узловыми образованиями ЩЖ в обязательном порядке показано проведение УЗИ и ТАПБ. В случае неинформативного патоморфологического заключения ТАПБ узлового образования должна быть повторена.

2. В случае выявления микрокарциномы в послеоперационном периоде во время проведения гистологического исследования дальнейшая оперативная тактика зависит от наличия или отсутствия инвазивного роста

3. Тройное гистологическое исследование (в предоперационный период обязательна ТАПБ, во время операции – экспресс-биопсия замороженных срезов и, после операции – окончательное исследование) является обязательным в процессе диагностической верификации узлов щитовидной железы.

4. Тиреоидэктомия является обязательной при выявлении микрокарциномы во время цитологического исследования во время операции (или в дооперационном периоде) по поводу узлов щитовидной железы.

## ЛИТЕРАТУРА

- Акатова Е. А., Шойхет Я. Н., Баженов А. А. Оптимизация диагностики микрокарцином щитовидной железы // Проблемы клинической медицины. – 2006. – №1 (5). – С. 43-49.
- Александров Ю. К. Пункционные методы в диагностике и лечении заболеваний щитовидной железы. Ярославль, 1996. – 108 с.
- Амирова Н. М., Леваренко С. С., Горбачёва Н. С., Семёнова И. Н. Догоспитальная диагностика узловых новообразований щитовидной железы: современные аспекты хирургической эндокринологии // Материалы восьмого (десятого) Российского симпозиума по хирургической эндокринологии (Казань, 1999). – М., 1999. – С. 11-14.
- Аристархов Р. В., Кириллов Ю. Б., Аристархов В. Г. и др. Динамика опухолей щитовидной железы в регионе йодной недостаточности, загрязнённой изотопами: Современные аспекты хирургической эндокринологии // Материалы восьмого (десятого) Российского симпозиума по хирургической эндокринологии (Казань, 1999). – М., 1999. – С. 26-28.
- Аристархов В. Г., Кириллов Ю. Б., Ухов Ю. И. и др. Хирургическая патология щитовидной железы и её лечение в районах, подвергшихся воздействию радиации после аварии на Чернобыльской АЭС // Материалы седьмого (десятого) Российского симпозиума по хирургической эндокринологии (Липецк, 1998). – Липецк, 1998. – С. 11-15.
- Бомаш Н. Ю. Морфологическая диагностика заболеваний щитовидной железы. – М.: Медицина, 1993. – 223 с.
- Бронштейн М. Э. Рак щитовидной железы // Проблемы эндокринологии. – 1997. – Т. 43, № 6. – С. 33-37.
- Валдина Е. А. Заболевания щитовидной железы. – М.: Медицина, 1993. – 223 с.
- Ванушкина В. Э., Кузнецов Н. С., Гарбузов П. И., Фадеев В. В. Рак щитовидной железы // Проблемы эндокринологии. – 2005. – Т. 51, № 4. – С. 43-53.
- Демидчик Е. П. Рак щитовидной железы (Обзор литературы). // Здоровоохранение Белоруссии. – 1984. – №6. – С.46-53.
- Дильман В. М. Эндокринологическая онкология. – Л.: Медицина, 1983. – 405 с.
- Жмылёва О. А., Жандарова Л. Ф., Тахтамыш А. Н. Цитологический скрининг при патологии щитовидной железы // Материалы межрегиональной научно-практической конференции с международным участием. – Барнаул, 1999. – С. 65-67.
- Камнева Т. Н. Клиническое значение применения цитологического метода в пред- и интраоперационной комплексной экспресс-диагностике заболеваний щитовидной железы: Автореф... дисс. канд. мед. наук. – М., 1993. – 23 с.
- Климченков А. П., Бубнов А. Н., Беляева Л. В. и др. Использование тонкоигольной аспирационной биопсии при лечении узловых образований щитовидной железы // Материалы седьмого (девятого) Российского симпозиума по хирургической эндокринологии. – Липецк. – 1998. – С. 118-121.
- Коренев С. В., Плешков В. Г., Тугов В. В. Особенности дооперационной диагностики рака щитовидной железы // Российский медицинский журнал. – 2005. – № 3. – С. 13-16.
- Кузмичёв А. С., Котович В. М., Бубнов А. Н. Диагностическая ценность тонкоигольной аспирационной биопсии: Современные аспекты хирургической эндокринологии // X (XII) Российский симпозиум по хирургической эндокринологии. – Смоленск, 2002. – С.222-223.
- Пачес А. И., Пропп Р. М. Рак щитовидной железы. – М.: Медицина, 1995. – 370 с.
- Подвизников С. О. Рак щитовидной железы // Русский медицинский журнал. – 1998. – Т. 6, № 10. – С. 658-664.
- Решетов И. В., Ольшанский В. О., Трофимов Е. И. и др. Рак щитовидной железы на фоне узловых образований // Русский онкологический журнал. – 2002. – №3. – С.7-11.
- Саидов Ф. Х., Богданов Т. И. Многоузловой эутиреоидный зоб и карцинома щитовидной железы // Клінічна хірургія. – 2003. – № 6. – С. 35-37.
- Стуконис М. К. Эпидемиология и профилактика рака. – Вильнюс, 1984. – 164 с.
- Хмельницкий О. К. Цитологическая и гистологическая диагностика заболеваний щитовидной железы. – СПб: Sotis, 2002. – 288 с.
- Черенько С. М. Дифференциальная диагностика узловых образований щитовидной железы // Врачебное дело. – 1998. – № 6. – С.136-140.
- Чиссов В. И., Ольшанский В. О., Трофимова Е.

- Ю., Новожилова Е. Н. Показания к повторным операциям при раке щитовидной железы // Российский онкологический журнал. – 1998. – № 1. – С. 27-29.
25. Шойхет Я. Н., Баженова Е. А., Баженов А. А. Диагностика микрокарцином щитовидной железы // Проблемы клинической медицины, 2005. – № 2. – С. 126-132.
26. Яйцев С. В., Привалов В. А. Распространенность рака щитовидной железы // Проблемы эндокринологии. – 2002. – Т. 48, № 4. – С. 13-16.
27. Bucci A., Shore-Fgredman E., Dan M. et al. Behavior of Small Thyroid Cancer Found by Screening Radiation-Exposed Individuals // The Journal of Clinical Endocrinology. – 2001. – Vol. 86, № 8. – P. 3711-3716.
28. Cerutti J. M., Delcelo R., Jotanete M. A preoperative diagnostic test that distinguishes benign from malignant thyroid carcinoma based on gene expression // J. Clin. Invest. – 2004. – Vol. 113. – P. 1234-1242.
29. Covagnoli M. R., Risani T., Drusco A. et al. Fine needle aspiration biopsy in the preoperative management of patient with thyroid nodules // Anticancer Res. – 1998. – Vol. 18, № 51. – P. 3741-3745.
30. Droese M. Cytological aspiration biopsy of the thyroid gland. New York, Stuttgart, 1980. – 257 p.
31. Fukunaga F. H., Yatani R. Geogriphic patology of occult thyroid carcinomas // Cancer. – 1975. – Vol. 36. – P. 1095-1099.
32. Leprat F., Trouette H., Cochet C. et al. Papillary microcarcinoma of the thyroid // Ann. Endocrinol. – 1994. – Vol. 54, № 5. – P. 343-346.
33. Peccin S., Furlanetto T. W., Castro J. A. et al. Cancer in thyroid nodules: evaluation of ultrasound and fine-needle aspiration biopsy // Rev. Assoc. Med. Bras. – 2003. – Vol. 49, № 2. – P. 145-149.
34. Sampson R. Y., Key C. R., Buncher C. R., Iijima S. Thyroid carcinoma in Hiroshima and Nagasaki // JAMA. – 1995. – Vol. 209. – P. 65-70.
35. Sancer S., Matsuo T. Epidemiology of thyroid cancer // Jap. J. Cancer Clin. – 1994. – Vol. 30, № 5. – P. 456-465.
36. Sanchez R. B., Van Sonnenberg E., D'Agostino et al. Ultrasound-guided biopsy of non palpable and difficult to palpate thyroid masses // J. Am. Coll. Surg. – 1994. – Vol. 178, № 1. – P. 33-37.
37. Shindler A. M. Le carcinome papillaire occult de la Thyroide // Schweiz. Med. Wsch. – 1982. – Vol. 112. – P. 339.
38. Tan G. H., Gharib H. Thyroid incidentalomas: management approaches to non palpable nodules discovered incidentally on thyroid imaging // Ann. Intern. Med. – 1997. – Vol. 126, № 3. – P. 226-231.