

УДК 616.24-002.17+161-07+616-08:615

© В. В. Килесса, 2009.

**ИДИОПАТИЧЕСКИЙ ФИБРОЗИРУЮЩИЙ АЛЬВЕОЛИТ****В. В. Килесса***Кафедра терапии и семейной медицины ФПО (зав. – проф. И. Л. Кляритская) Крымского государственного медицинского университета им. С. И. Георгиевского, г. Симферополь.***IDIOPATHIC FIBROSING ALVEOLITIS****V. V. Kilessa****SUMMARY**

The article deals with modern principles of diagnosis and treatment of idiopathic fibrosing alveolitis. The author, basing on his own observations, represents the clinical features of the disease that can emerge under the guise of pneumonia, on the background of chronic obstructive lung diseases or bronchial asthma.

**ІДИОПАТИЧНИЙ ФІБРОЗІРУЮЩИЙ АЛЬВЕОЛІТ****В. В. Килесса****РЕЗЮМЕ**

У статті представлені сучасні принципи діагностики та лікування ідіопатичного фіброзуючого альвеоліта. На підставі власних спостережень представлені особливості клінічної картини захворювання, яка може протікати під маскою пневмонії, на тлі хронічного обструктивного захворювання легень, бронхіальної астми.

**Ключевые слова:** идиопатический фиброзирующий альвеолит, иммуносупрессивная терапия.

Идиопатический фиброзирующий альвеолит (ИФА) – (син.: идиопатический легочной фиброз, неспецифическая интерстициальная пневмония, криптогенный фиброзирующий альвеолит, идиопатическая интерстициальная пневмония, синдром Хаммена-Рича, синдром Скеддинга, болезнь Ослера-Шарко и др.) – прогрессирующее заболевание легких не уточненной этиологии, которое характеризуется воспалительным поражением интерстициальной ткани легких и альвеол, приводящим к морфофункциональной дезорганизации легочной паренхимы, прогрессирующему интерстициальному фиброзу и кистозным изменениям, уменьшению функционирующей дыхательной поверхности и развитию тяжелой легочной недостаточности. В настоящее время ИФА представляется в Украине, странах Европы и США как интерстициальная пневмония.

Данные о распространенности ИФА значительно варьируют. По сведениям Американского торакального общества распространенность заболевания составляет 20,2 случая на 100 тыс. населения среди мужчин и 13,2 среди женщин. Примерно 2/3 больных ИФА старше 60 лет [1]. По данным G. Budelman (1974 г), среди больных с заболеваниями органов дыхания около 3% составляют больные ИФА [3]. Практический опыт свидетельствует о том, что последнее время в Крымском регионе отмечается увеличение случаев заболеваний ИФА. По видимому, одной из причин данного явления является улучшение качества диагностики. Патология, по данным собственных наблюдений, может протекать под маской пневмонии, на фоне хронического обструктивного заболевания легких, бронхиальной астмы.

Заболевания – ИФА, известно относительно с недавнего времени, когда 1944 г. J. Hamman и A. Rich

описали острую форму болезни у 4-х больных, умерших в течение 1-6-ти месяцев, в следствие быстрой прогрессии дыхательной недостаточности [3]. Многочисленные же названия данного патологического состояния, по всей видимости отражают различные черты болезни, которые отмечали и выделяли различные авторы.

В 1998 г. A. Katzenstein и J. Myers для классификации разнообразных клинических форм идиопатических интерстициальных поражений легких, предложили 4 варианта идиопатических интерстициальных пневмоний:

1. острая интерстициальная пневмония (acute interstitial pneumonia)
2. десквамативная интерстициальная пневмония (desquamative interstitial pneumonia)
3. неспецифическая интерстициальная пневмония (nonspecific interstitial pneumonia)
4. обычная интерстициальная пневмония (usual interstitial pneumonia);

1. Острая интерстициальная пневмония (синдром Хаммена-Рича), встречается сравнительно редко, не более 1% в структуре идиопатических пневмоний, но она характеризуется злокачественностью течения - летальность достигает 90%, если не будет применено своевременное и адекватное лечение, которое позволяет радикально изменить трагизм положения.

2. Десквамативная пневмония встречается порядка в 5% случаев. Характеризуется высокой чувствительностью к лечению глюкокортикостероидами и относительно хорошим прогнозом, но тем не менее, летальность в течение 5 лет наблюдений, по данным литературы составляет порядка 25%.

3. Неспецифическая интерстициальная пневмония характеризуется подострым течением. Летальность в течении 5 летнего наблюдения составляет порядка 11-17%.

4. Наиболее частой формой является обычная интерстициальная пневмония, на долю которой приходится до 90% всех идиопатических интерстициальных пневмоний. Летальность в течении 5 лет составляет более 60% [2].

Возможные предрасполагающие факторы:

ВИЧ, вирус гепатита С, аденовирусы, вирус Эпштейна-Барра.

#### **Патологическая анатомия.**

Неизвестный фактор или возможный вышеуказанный фактор приводит к формированию каскада стереотипных реакций. Наблюдается скопление и активация клеток-нейтрофилов, макрофагов, лимфоцитов. Формируется интерстициальный и внутриальвеолярный отек, развивается дезорганизация структурной основы альвеол, интерстиция и терминальных бронхиол, изменяется количественный и качественный состав сурфактанта. Такие деструктивные изменения сопровождаются бурной пролиферацией фибробластов, отложением коллагена и быстро прогрессирующим легочным фиброзом.

Патоморфологические изменения максимально выражены в субплевральных зонах и нижних отделах легких. Важным признаком является мозаичность морфологических изменений – на одном небольшом участке наблюдаются - интактная ткань, отек и инфильтрация интерстиция и альвеол, зоны пролиферации фибробластов и участки «сотового легкого».

Большинство фиброзных очажков состоит из эозинофильного коллагена с небольшим количеством клеток. Среди старых фиброзных зон местами встречаются участки агрегатов с активной пролиферативной функцией фибробластов и миофибробластов – т.н. «фибробластические очажки». Они характеризуются появлением веретенообразных остроконечных клеток, расположенных вдоль альвеолярных перегородок.

Обнаружение фибробластических очажков, депозитов коллагена и формирование рубцовой ткани с исходом в «сотовое легкое», являются основной гистологической характеристики интерстициальной пневмонии (ИФА) [2].

Между тем, каждой из форм не присущи яркие морфологические признаки, которые бы четко отличали один клинический вариант от другого, разве что, скорость развития клинической картины заболевания. По всей видимости, необходимо говорить об острой и хронической интерстициальной пневмонии, исходами которых, при отсутствии лечения является фиброз легких. Использование термина «неспецифическая» не следует считать удачным, так как известные бактериальные и вирусные пневмонии являются неспецифическими, тогда как специфические измене-

ния в легких присущи двум заболеваниям – туберкулезу и сифилису.

#### **Клинические симптомы.**

В некоторых случаях – синдром Хаммена-Рича, может наблюдаться острое, пневмониеподобное начало заболевания, проявляющееся лихорадкой, сухим кашлем, продуктивным кашлем, прогрессирующей (обструктивного и смешенного типов) одышкой, ревматоидоподобными изменениями со стороны суставов, артралгиями и артритами крупных суставов.

В большинстве же случаев отмечается скрытый дебют заболевания. Основными жалобами являются прогрессирующая одышка и непродуктивный кашель. По мере прогрессирования заболевания возникает и нарастает цианоз слизистых оболочек, кожи, потеря веса, появляются симптомы «барабанных палочек» и ногтевых пластин в форме часовых стёкол (синдром Пьер-Мари-Бамберга); формируется картина легочного сердца. При аускультации легких (практически у 80-90% пациентов) выслушивается звонкая крепитация (т.н. треск целлофана) в нижних и средних отделах, при этом могут выслушиваться сухие хрипы, но в некоторых случаях дополнительные дыхательные шумы могут и вовсе не определяться.

Следует особо подчеркнуть, что ИФА может возникнуть при исходно здоровой легочной ткани, но и на фоне хронической бронхообструктивной патологии, исходных пневмосклеротических изменений.

#### **Рентгенологическая диагностика.**

На обзорной рентгенограмме органов грудной клетки в базальных, средних отделах легких – явления «нежной» инфильтрации, в некоторых случаях единичные локальные инфильтраты, явления пневмосклероза.

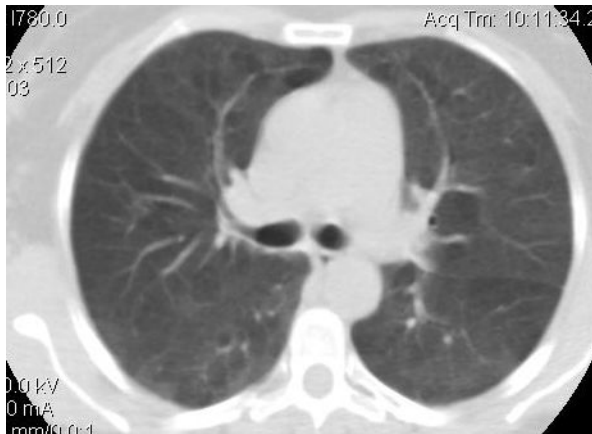
По данным компьютерной томографии высокого разрешения – неравномерное утолщение межальвеолярных и междольковых перегородок, снижение прозрачности легочных полей по типу «матового стекла», возможно – инфильтративные изменения; легочная диссеминация – картина «сотового легкого» - на фоне мелко и или средне-очаговой диссеминации, интерстициального фиброза, появляются округлые кистозные просветления диаметром от 0,5 до 2 см. На рис. 1,2,3 представлены типичные изменения паренхимы легких у больных ИФА.

Критерии диагноза идиопатической интерстициальной пневмонии, предложенные консенсусом Американского торакального общества и Европейского респираторного общества в 2000 г [2].

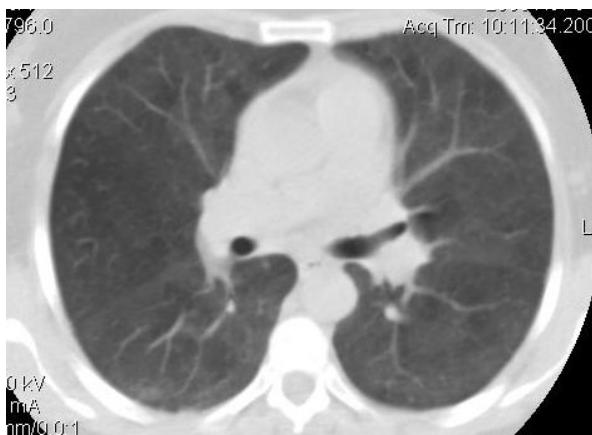
#### **Большие критерии**

1. Исключение других интерстициальных заболеваний легких, вызванных известными причинами, такими, как прием лекарств, экспозиция вредных факторов внешней среды (экзогенный альвеолит), системные заболевания соединительной ткани.

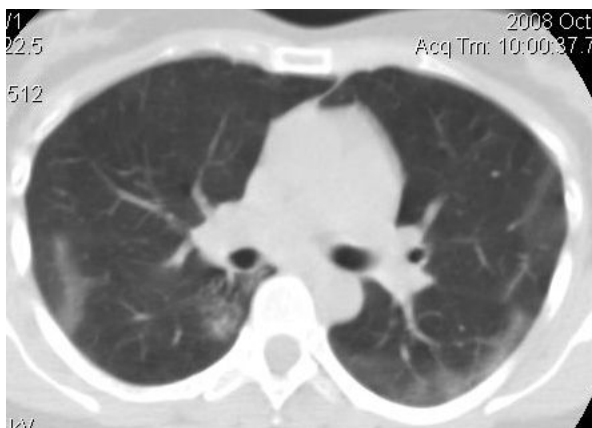2. Изменения функции внешнего дыхания – респираторные изменения и нарушение газообмена.



**Рис. 1. КТ-ОГК. Изменения по типу «матового стекла», кистозные просветления справа.**



**Рис 2. Изменения по типу «матового стекла».**



**Рис 3. КТ-ОГК. Изменения по типу «матового стекла», с субплевральными инфильтративными тенями.**

3. Двусторонние ретикулярные изменения в базальных отделах легких, с минимальными изменениями по типу «матового стекла».

4. По данным трансбронхиальной биопсии или бронхоальвеолярного лаважа, нет признаков, свидетельствующих об альтернативном диагнозе.

### Малые критерии

1. Возраст старше 50 лет.
2. Незаметное, постепенное появление диспноэ при физической нагрузке.
3. Длительность заболевания более 3 месяцев с локализацией процесса в нижних и средних отделах легких.

Для верификации диагноза должны присутствовать все 4 больших критерия и как минимум 3 из 4 малых.

P.S. 1. Совершенно не исключено развитие заболевания в возрасте менее 50 лет, в том числе и в подростковом возрасте. 2. Критерий «длительность заболевания более 3 месяцев», приемлем для хронической интерстициальной пневмонии, но не для острой и для принятия решения нет необходимости и возможности в выжидательной тактике.

### Принципы лечение:

1. Противовоспалительная терапия.
2. Длительная оксигенотерапия.
3. Трансплантация легких.

### 1. Противовоспалительная терапия [1]

В настоящее время используются три режима противовоспалительной терапии: 1. монотерапия глюкокортикостероидами (ГКС); 2. комбинация ГКС с азатиоприном; 3. комбинация ГКС с циклофосфамидом. Международный консенсус (2000г.) рекомендует отдавать предпочтение двум последним режимам.

### 1. Монотерапия ГКС

Начальная доза преднизолона составляет 1-1,5 мг/кг массы в сутки на протяжении 12 недель. При стабилизации процесса назначают преднизолон в дозе до 0,5 мг/кг в сутки. Лечение продолжают 3-6 месяцев, в дальнейшем, при благоприятном течении заболевания, возможно уменьшение дозы до 0,25 мг в сутки (т.н. поддерживающая доза).

В схему лечения дополнительно включают препараты калия, кальция, аскорбиновой кислоты.

### 2. Комбинация ГКС с азатиоприном

а) преднизолон или другой кортикостероидный препарат в дозе, эквивалентной преднизолону 0,5 мг/кг массы тела в сутки перорально в течение 4 недель. Затем 0,25 мг/кг массы тела в сутки в течение 8 недель, затем 0,125 мг/кг в сутки или 0,25 мг/кг через день.

б) азатиоприн 2-3 мг/кг массы тела в сутки, максимальная доза – 150 мг в сутки.

Начальная доза составляет 25-50 мг в сутки, дозу повышают на 25 мг каждые 1-2 недели до достижения максимальной дозы.

### 3. Комбинация ГКС с циклофосфамидом

а) преднизолон (или другой кортикостероидный препарат) согласно схемы 2;

б) циклофосфамид 2 мг/кг массы тела в сутки; максимальная доза – 150 мг в сутки. Начальная доза составляет 25-50 мг в сутки, дозу повышают на 25 мг каждые 1-2 недели до достижения максимальной дозы.

Продолжительность лечения – минимум 6 месяцев.

Контролирующие исследования при применении комбинированной терапии ГКС с цитостатиком.

1. Клинический анализ крови. Оптимальной считается доза цитостатика, если количество лейкоцитов в крови поддерживается на уровне  $4,0-4,5 \times 10^9/\text{л}$  или на фоне лечения происходит снижение количества лимфоцитов в 2 раза по сравнению с их изначальным количеством.

Если количество лейкоцитов снижается до уровня  $4,0 \times 10^9/\text{л}$ , а содержание тромбоцитов уменьшается ниже  $100,0 \times 10^9/\text{л}$ , лечение следует приостановить или немедленно уменьшить дозу цитостатика на 50%. Контроль темпов восстановления числа лейкоцитов и тромбоцитов проводят еженедельно.

При назначении цитостатиков мониторинг больных должен включать общий анализ крови еженедельно в течение первого месяца, затем 1 раз каждые 2-4 недели.

При лечении циклофосфамидом необходимо 1 раз в неделю сдать анализ мочи, т.к. препарат может вызвать геморрагический цистит. При лечении азатиоприном необходимо 1 раз в месяц (по меньшей мере) осуществлять определение трансаминаз в крови, т.к. препарат обладает выраженным гепатотоксическим действием.

Больным, принимающим продолжительную иммуносупрессивную терапию, рекомендовано для профилактики пневмоцистоза легких принимать триметоприм/сульфаметаксазол (ко-тримаксазол) по 480 мг 3 раза в неделю.

Профилактическое применение изониазида рекомендуется лицам, относящимся к группам риска по туберкулезу.

2. Длительная оксигенотерапия, рекомендуется при лечении тяжелой легочной недостаточности. ( $\text{PaO}_2$  менее 55 мм.рт.ст. в покое или  $\text{PaO}_2$  55-60 мм.рт.ст. в покое при наличии признаков легочного сердца или полицитемии).

3. Трансплантация легких.

При неэффективности консервативного лечения у лиц относительно молодого возраста возможно выполнение трансплантации легких.

#### ЛИТЕРАТУРА

1. Гаврисюк В.К., Дзюблик А.Я., Моногарова Н.Е. Идиопатический фиброзирующий альвеолит // Новости медицины и фармации. 2008. №256. с 22-24.

2. Сахарчук И.И., Ильницкий Р.И. Воспалительные заболевания легких и плевры. Киев; «Книга Плюс». 2006 – 295 с.

3. Болезни органов дыхания. Под ред. Н.Р. Палеева. Москва; «Медицина». 1990; Том 4 – 623 с.