

*В.Д. Захарычев  
А.В. Семиволос  
В.М. Совенко*

*Киевская академия  
последипломного образования  
им. П.Л. Шупика*

*Институт онкологии  
АМН Украины, Киев, Украина*

## ГЕМЦИТАБИН В ЛЕЧЕНИИ ПАЦИЕНТОВ С РАСПРОСТРАНЕННЫМ НЕМЕЛКОКЛЕТОЧНЫМ РАКОМ ЛЕГКОГО С МЕТАСТАЗАМИ В ГОЛОВНОМ МОЗГЕ

### Ключевые слова:

*немелкоклеточный рак  
легкого, метастазы  
в головном мозге, лечение,  
гемцитабин, химиотерапия,  
радиосенсибилизирующие  
свойства.*

**Резюме.** Проведено клиническое исследование эффективности химиолучевой терапии больных немелкоклеточным раком легкого с метастазами в головном мозге. Впервые показано, что облучение метастазов в головном мозге с одновременной химиотерапией гемцитабином и производными платины оказывает выраженный терапевтический эффект. У всех пациентов с метастазами железистого рака отмечен позитивный результат — частичная или полная регрессия опухоли. Длительность ремиссии в этой группе составила от 2 до 14 мес (в среднем 6 мес). Полученные результаты дают основание сделать предварительный вывод, что гемцитабин обладает радиосенсибилизирующим эффектом, позволяющим преодолевать гематоэнцефалический барьер.

### ВВЕДЕНИЕ

Гемцитабин все чаще применяют в терапии распространенного немелкоклеточного рака легкого (НМРЛ). Согласно данным метаанализа 13 рандомизированных исследований о выживаемости больных НМРЛ эффективность комбинации гемцитабина с платиновыми производными достоверно превосходит другие платиносодержащие режимы. Эффективность монотерапии гемцитабином составляет 20–22,5%, а в комбинации с цисплатином — выше — 30–60% [4, 5]. Применяются также комбинации гемцитабина с винорелбином, таксанами или топотеканом, которые могут быть альтернативой платиносодержащим препаратам в случае непереносимости последних пациентами.

Активно изучают радиосенсибилизирующие свойства гемцитабина [1]. Механизм радиосенсибилизации гемцитабина не выяснен, однако в условиях *in vitro* как пролонгированное, так и болюсное введение способствуют развитию явления сенсибилизации, реализующегося в клинических условиях в виде повышения частоты регрессии роста опухоли. Общая эффективность химиолучевой терапии при этом достигает 88% [1, 6]. Однако среди многочисленных сообщений о результатах использования гемцитабина в химиотерапии (ХТ) по поводу злокачественных опухолей лишь единичные — о применении препарата у больных с метастазами НМРЛ в головном мозге (ГМ). Вообще роль ХТ при наличии метастазов в ГМ остается спорной в связи с ожиданием неизбежного фатального исхода и наличием гематоэнцефалического барьера. Вместе с тем известно позитивное влияние ХТ у больных мелкоклеточным раком легкого с метастазами в ГМ, раком молочной железы, хорионкарцино-

мой и герминогенными опухолями. В большинстве ситуаций оказывается эффективным применение цисплатина и этопозида. Достаточно перспективным является применение топотекана и темозоламида при лечении больных с первичными опухолями различной локализации и гистогенеза [2] и метастазами в ГМ.

Цель исследования — проанализировать результаты ХТ у больных НМРЛ с метастазами в ГМ.

### ОБЪЕКТ И МЕТОДЫ ИССЛЕДОВАНИЯ

Метастатическое поражение ГМ диагностировано у 10 пациентов с НМРЛ (у 8 — с аденокарциномой, у 2 — с плоскоклеточным раком). Гемцитабин применяли в сочетании с производными платины в 3- или 4-недельных циклах. При 3-недельных циклах ХТ препараты вводили в 1-й и 8-й дни каждого цикла. Разовая доза гемцитабина составляла 1000–1250 мг/м<sup>2</sup> площади тела, цисплатина — от 70 до 100 мг/м<sup>2</sup>; разовая доза карбоплатина зависела от клиренса креатинина в крови и не превышала 450–600 мг. Препараты платины вводили в 1-й день каждого цикла. Лучевую терапию в сочетании с ХТ в режиме гемцитабин + производные платины провели 6 больным с метастазами в ГЛ. Количество курсов ХТ варьировало от 2 до 7; 1 пациент прошел 2 курса, 1 — 3 курса, 7 — 6 курсов и 1 — 7 курсов ХТ. Лучевую терапию больным с метастазами в ГМ проводили в режиме ежедневного облучения на протяжении 5 дней в неделю, при этом разовая доза составляла 2,5 Гр, суммарная доза — 35 Гр.

### РЕЗУЛЬТАТЫ И ИХ ОБСУЖДЕНИЕ

Из 10 больных НМРЛ с метастазами в ГМ в результате проведенного лечения объективный эф-

фект (по данным компьютерной томографии (КТ) ГМ) зарегистрирован у 9; из них полная регрессия метастатических очагов в ГМ достигнута у 2, частичная регрессия — у 5, стабилизация процесса — у 2 больных. У всех 8 пациентов с аденокарциномой отмечен позитивный результат лечения — частичная или полная регрессия опухоли. Длительность ремиссии в этой группе больных составила 6 мес (от 2 до 14 мес), средняя продолжительность жизни — 8 мес. У одного из пациентов с плоскоклеточной формой рака отмечена стабилизация состояния, у другого — прогрессирование опухолевого процесса.

В качестве примера эффективности комплексной химиолучевой терапии больных с НМРЛ IV стадии, а также терапевтического потенциала гемцитабина при лечении больных НМРЛ с метастазами в ГМ приводим одно из наших наблюдений. Больной Ж., 1962 года рождения, госпитализирован в отделение опухолей грудной полости Института онкологии АМН Украины 13.07.2004 г. с диагнозом центральный перибронхиальный рак левого легкого. При поступлении пациент предъявлял жалобы на наличие опухолевого образования в левой надключичной области, сухой кашель, умеренную одышку при физической нагрузке, слабость в пальцах кисти правой руки. Общее состояние больного удовлетворительное, рост 180 см, масса тела 103 кг. В левой надключичной области определяли конгломерат плотных, спаянных между собой неподвижных лимфоузлов (8х6х5 см). При рентгенологическом исследовании органов грудной полости диагностирована центральная перибронхиальная форма рака левого легкого с метастазами в паратрахеальных лимфоузлах справа и слева (рис. 1, 2). Заключение бронхоскопии: центральный перибронхиальный рак верхнедолевого бронха слева с внутривенной инфильтрацией опухоли главного бронха до уровня второго хрящевого кольца дистальнее бифуркации трахеи. Патогистологическое заключение исследованного биоптатного материала лимфоузла: метастаз низкодифференцированной аденокарциномы. На КТ ГМ от 16.07.2004 г. выявлены очаги диаметром 0,8–1 см в левой и правой теменных зонах, в правой височно-теменной области с выраженными зонами перифокального отека до 3 см (рис. 3). В правой затылочной области — мелкий очаг диаметром 0,3 см. Заключение: метастазы рака легкого в ГМ.

15.07.2004 г. начат курс ХТ больного по схеме гемцитабин + карбоплатин. Гемцитабин в дозе 2200 мг вводили в 1, 8-й и 15-й дни, карбоплатин в дозе 600 мг — в 1-й день, а с 20.07.2004 г. начат курс телегамматерапии (разовая очаговая доза (РОД) 2 Гр на ГМ, на левую надключичную область — 3 Гр). К 28.07.2004 г. отмечено улучшение объективного статуса пациента, которое проявлялось в полном восстановлении движений пальцев кисти правой руки, уменьшение до 50% объема опухолевого конгломерата в левой надключичной области. Лучевая терапия была прекращена 05.08.2004 г. из-за развив-

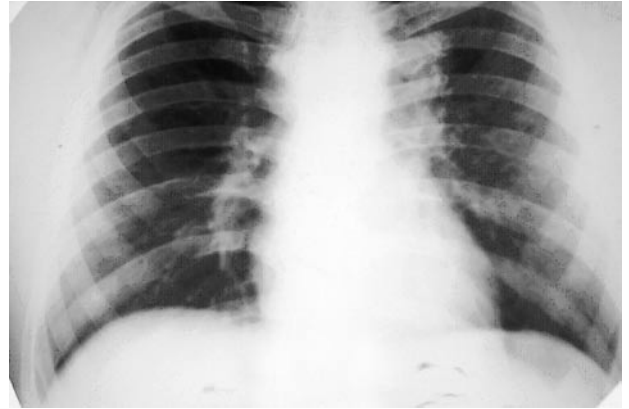


Рис. 1. Рентгенограмма органов грудной полости (до лечения)

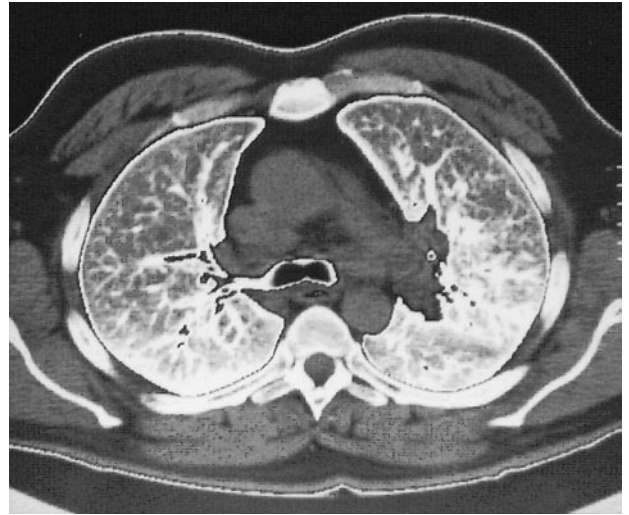


Рис. 2. КТ органов грудной полости (до лечения)

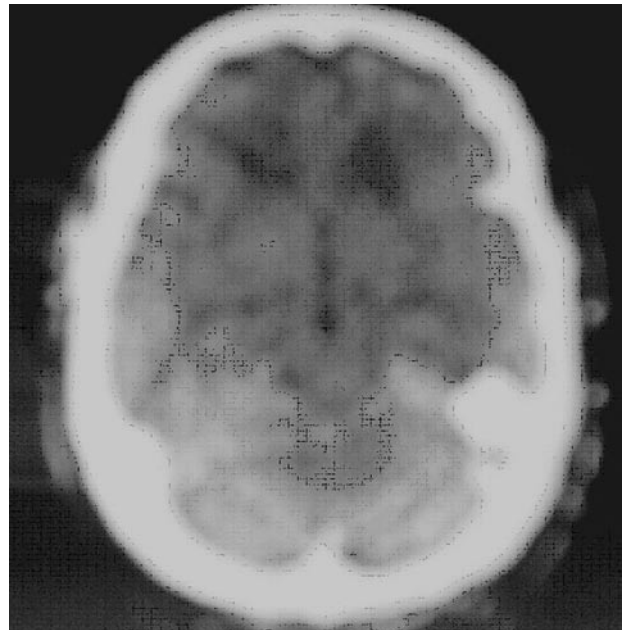


Рис. 3. КТ ГМ (до лечения)

шейся лейкопении (содержание лейкоцитов в периферической крови составило  $1,0 \cdot 10^9/\text{л}$ ). Второй курс ХТ был продолжен по плану: 12.08.2004 г. — гемцитабин в дозе 2200 мг + карбоплатин в дозе 600 мг и 20.08.2004 г. — гемцитабин в дозе 2200 мг. На контрольном рентгенологическом исследовании органов

## ОРИГИНАЛЬНЫЕ ИССЛЕДОВАНИЯ

грудной полости, проведенном 10.09.2004 г., отмечено, что тень в корне левого легкого уменьшилась приблизительно на 50%, прозрачность легкого повысилась (рис. 4, 5). Третий и четвертый курсы ХТ были проведены с 13.09 по 27.09.2004 г. и с 11.10 по 18.10.2004 г. в аналогичном режиме. Вместе с ХТ больному была продолжена лучевая терапия: с 22.09 по 30.09.2004 г. и с 06.10 по 15.10.2004 г. на ГМ и левую надключичную область в тех же режимах облучения. При этом суммарная очаговая доза составила 37 и 35 Гр соответственно.

При проведении КТ ГМ 29.10.2004 г. очаговых образований не обнаружено (рис. 6). Бронхоскопическое исследование 01.11.2004 г. не выявило патологических изменений в бронхах. Пятый и шестой курсы ХТ были проведены по 3-недельным схемам: гемцитабин в дозе 2200 мг в 1-й и 8-й дни + цисплатин в дозе 150 мг в 1-й день: 09.11, 16.11, 15.12 и 22.12.2004 г. Седьмой курс ХТ включал гемцитабин в дозе 2000 мг с винорелбином в дозе 50 мг 17.01 и 24.01.2005 г. + цисплатин в дозе 100 мг 17.01.2005 г.

Общее состояние больного как субъективное, так и объективное оставалось сохранным на протяжении всего лечения. Среди осложнений проводимой терапии отмечались преимущественно гематологические (лейко-, нейтро-, тромбоцитопения, анемия), для купирования которых применяли колониестимулирующие факторы, инфузии свежей замороженной плазмы, эритроцитарной массы. Из других осложнений ХТ были отмечены аллопеция и лихорадка, температура тела достигала 38,5 °С, в связи с чем пациенту назначали антибиотики широкого спектра действия.

При контрольном обследовании пациента 18.03.2005 г. признаков прогрессирования заболевания не выявлено. В левой надключичной области, на месте бывших пораженных метастазами лимфоузлов, определялся фиброз тканей, лимфоузлы не пальпировались. При рентгенологическом исследовании органов грудной полости в прикорневой зоне левого легкого отмечено небольшое затемнение с нечеткими наружными контурами по типу умеренного расширения корня легкого.

В приведенном клиническом наблюдении был получен убедительный позитивный результат проведенного комплексного лечения с довольно ранним после начала химиолучевой терапии исчезновением клинической и объективной КТ-симптоматики метастазов в ГМ, а также первичного опухолевого очага в легком и метастазов в лимфоузлах средостения и надключичных лимфоузлах.

Рассматривая возможность лечения церебральных метастазов рака различных органов, включая НМРЛ, А. Maraveyas и соавторы [3] развивают общепринятую методику радиотерапии ГМ. Авторы отмечают низкую эффективность стандартной лучевой терапии метастазов в ГМ и предлагают применять гемцитабин в качестве радиосенсибилизатора. Гемцитабин назначали 2 раза в неделю, в 1-й и

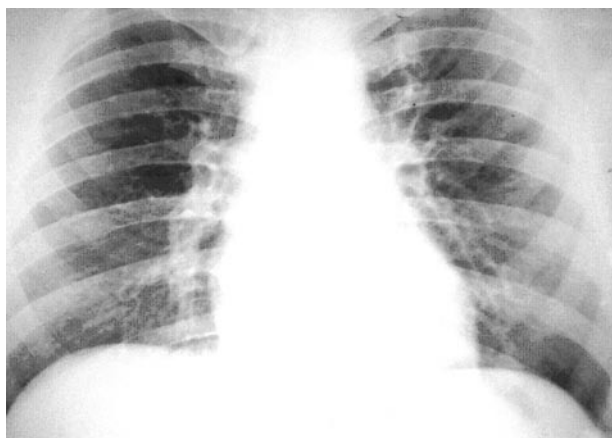


Рис. 4. Рентгенограмма органов грудной полости (после проведения 2 курсов ХТ с лучевой терапией)

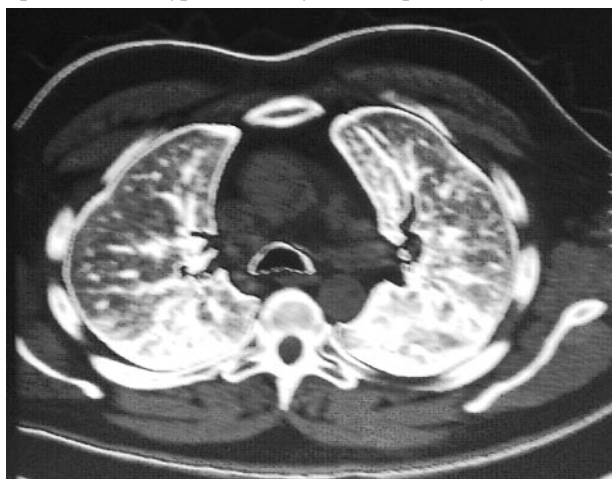


Рис. 5. КТ органов грудной полости (после проведения 2 курсов ХТ с лучевой терапией)

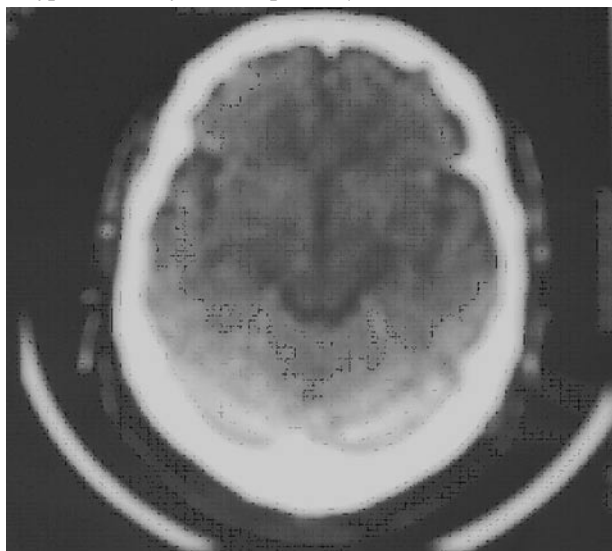


Рис. 6. КТ ГМ: очаговые образования в ГМ не определяются

8-й дни 10-дневного курса облучения ГМ. Авторы акцентируют внимание на предупреждении токсичности лечения, в связи с чем применяли гемцитабин в низких дозах — стартовая доза составляла 25 мг/м<sup>2</sup> и не превышала 75 мг/м<sup>2</sup>. При этом 1 больной умер от развившегося нейтропенического сепсиса. В связи с этим дальнейшее изучение продолжали с приме-

нением гемцитабина в дозе 50 мг/м<sup>2</sup>. Однако следует отметить, что исследователи сосредотачивают внимание лишь на возможности повышения эффективности радиотерапии при метастазах в ГМ. Авторы не рассматривают вопрос лечения первичного опухолевого процесса, на который едва ли сможет оказать терапевтическое воздействие двукратное применение гемцитабина в дозе 50 мг/м<sup>2</sup> в период облучения ГМ. Однако высказанное в работе мнение о радиосенсибилизирующем эффекте гемцитабина, позволяющем преодолеть гематоэнцефалический барьер при лечении метастазов в ГМ, подтверждает сделанное нами предположение о новых терапевтических возможностях этого препарата.

## ВЫВОДЫ

1. Обобщая результаты приводимых в зарубежной литературе исследований и собственных наблюдений, можно заключить, что комбинированное применение гемцитабина с препаратами платины в сочетании с лучевой терапией является эффективной схемой при лечении больных с распространенным НМРЛ.

2. Несмотря на отсутствие в литературе данных по применению таких режимов лечения больных с метастазами НМРЛ в ГМ, полученные нами данные предоставляет возможность судить об эффективности комплексной терапии с использованием гемцитабина у этой категории больных.

3. На основании полученных результатов лечения пациентов с метастазами НМРЛ в ГМ можно предположить радиосенсибилизирующие свойства гемцитабина и его способность преодолевать гематоэнцефалический барьер. Также следует отметить, что с большей эффективностью данные возможности гемцитабина реализуются при железистой форме НМРЛ.

## ЛИТЕРАТУРА

1. Curran WJ. Combined-modality therapy for inoperable non-small-cell lung cancer using gemcitabine. *Lung Cancer* 2002; 3 (suppl 1): 17–21.
2. Landonio G, Sartore-Bianchi A, Giannetta L, et al. Controversies in the management of brain metastases: the role of chemotherapy. *Forum (Geneva)* 2001; 11 (1): 59–74.

3. Maraveyas A, Sqouros J, Upadhyay S, et al. Gemcitabine twice weekly as a radiosensitizer for the treatment of brain metastases in patients with carcinoma: a phase I study. *Brit J Cancer* 2005; 92: 815–9.

4. Mosconi AM, Crino L, Tonato M. Combination therapy with gemcitabine in non-small-cell lung cancer. *Eur J Cancer* 1997; 33 (suppl 1): 14–7.

5. Ronald NB. Gemcitabine-based doublet for advanced non-small-cell lung cancer: beyond gemcitabine/cisplatin. *Lung Cancer* 2002; 3 (suppl 1): 10–6.

6. Scalliet P, Goor C, Galdemans D, et al. Gemzar with thoracic radiotherapy — a phase II pilot study in chemo-naïve patients with advanced non-small-cell lung cancer. *Proc ASCO* 1998; 17 499a. Abstr. 1923.

## GEMCYTABIN IN TREATMENT OF DISSEMINATED NON-SMALL CELL CARCINOMA OF LUNG WITH METASTASES IN THE BRAIN

V.D. Zakharychev, A.V. Semivolos, V.M. Sovenko

**Summary.** Findings are reported of a clinical study of the efficacy of chemoradiation therapy of patients with non-small cell carcinoma of lung with metastases in the brain. It is for the first time shown that irradiation of brain metastases with simultaneous chemotherapy with gemcytabin and platinum derivatives provides a pronounced therapeutic effect. All the patients with metastases of glandular neoplasm showed positive results in the form of a full or partial regression of the tumor. The remission period lasted for 2 to 14 months (6 months on average). These findings provide grounds for a preliminary conclusion that gemcytabin exerts a radiation-sensitizing effect that helps overcome the hematoencephalic barrier.

**Key Words:** non-small cell carcinoma of lung, brain metastases, treatment, gemcytabin, chemotherapy, radiation-sensitizing effect.

### Адрес для переписки:

Захарычев В.Д.  
03022, Киев, ул. Ломоносова, 33/43  
Институт онкологии АМН Украины,  
отделение торакальной хирургии