

УДК 611.717/718:612.766.2—092.9

Я. И. Федюнок

МОРФОФУНКЦИОНАЛЬНЫЕ ИЗМЕНЕНИЯ ДЛИННЫХ ТРУБЧАТЫХ КОСТЕЙ У ЖИВОТНЫХ, РАЗВИВАВШИХСЯ В УСЛОВИЯХ РЕАДАПТАЦИИ ПОСЛЕ ГИПОКИНЕЗИИ

Изучение гипокинезии представляет интерес для теоретической биологии и для практики, особенно для рациональной организации животноводческих хозяйств с продолжительным стойловым содержанием животных. В литературе (Копанев и др., 1973; Куприянов, 1973; Новиков и др., 1977; Воложин и др., 1979; Коган и др., 1978) приводятся некоторые результаты сравнительно кратковременной реадaptации, когда происходит начальный этап восстановления. Только в единичных работах (Ковешников и др., 1981, 1984) раскрывается динамика реадaptации в скелете в течение продолжительного времени. Однако наши исследования показывают, что динамика и процессы в костной ткани изучены недостаточно.

Материал и методика. Исследование проведено на 120 молодых белых крысах-самцах линии Вистар, содержащихся в специальных клетках-кассетах, рассчитанных каждая на 10—12 животных, в течение 3 мес. После гипокинезии они переводились в обычный виварий и выводились из эксперимента через 0,5; 1; 4; 6 и 12 мес. Для исследования их трубчатые кости освобождали от мягких тканей и подвергали остеометрии с точностью до 0,01 мм, включая следующие показатели: наибольшая ширина проксимального эпифиза, наибольшая ширина дистального эпифиза, наибольшая ширина середины диафиза, передне-задний размер середины диафиза, наибольшая длина кости. Часть костей отбирали для химического исследования и испытания на прочность, остальные — фиксировали в 10 %-м нейтральном формалине, декальцинировали и резали. Срезы толщиной в 10—12 мкм окрашивали гематоксилин-эозином и по Ван-Гизону. Морфометрию диафиза и эпифизов костей производили с помощью окулярного винтового микрометра. Мы предложили метод определения площади структур и количественный подсчет их элементов с помощью увеличительной микроскопической установки (удостоверение на рацпредложение за № 818 и № 822). Морфометрию зон эпифизарного хряща (Ковешников, 1980) проводили по программе: ширина эпифизарного хряща, ширина зоны дефинитивного хряща, ширина зоны пролиферирующего хряща, количество клеток в столбике пролиферирующего и дефинитивного хрящей. На диафизах измеряли площадь поперечного сечения диафиза, площадь сечения компактного вещества, площадь сечения костно-мозгового канала, ширина слоя внутренних окружающих пластинок, ширина слоя наружных окружающих пластинок, ширина остеонного слоя, диаметр остеонов, диаметр канала остеонов. Ультраструктуры эпифизарного хряща большеберцовой кости изучали в электронном микроскопе ЭВМ-100 ЛМ. Для корреляции светооптических и электронномикроскопических данных, проведения общего обзора и выбора нужного участка эпифизарного хряща из блоков, залитых в эпоксидные смолы, готовили полутонкие срезы (0,5—1 мкм). Содержание кальция, калия, натрия, магния, меди, марганца, свинца и алюминия в длинных трубчатых костях определяли на атомном абсорбционном спектрофотометре С-115, фосфора — на ФЭК-М по Бригсу. Физико-механические испытания длинных трубчатых костей проводили на универсальной разрывной машине Р-0,5 с минимальной скоростью нагружения равной 0,25 мм/мин и с точностью до 0,2 кг/с. Полученные цифровые данные статистически обрабатывались на ЭВМ ЕС1022 в дисковой операционной системе с вычислением среднего значения, ошибки средней арифметической, среднеквадратического отклонения, коэффициентов корреляции и определяли достоверные различия по Стьюденту. Программы и построение графиков написаны на алгоритмическом языке PL/1.

Содержание макроэлементов (% на золу) в длинных трубчатых костях контрольных и после гипокинезии

Элемент	Плечевая кость			Локтевая		
	0,5	6	12	0,5	6	
Кальций	\bar{X}_1	16,40±	35,97±	44,27±	15,76±	35,16±
	$S_{\bar{X}_1}$	0,108	0,067	0,055	0,175	0,054
	\bar{X}_2	37,97±	41,02±	47,78±	34,96±	39,96±
	$S_{\bar{X}_2}$	0,039	0,023	0,023	0,033	0,029
	t	170,43	71,42	59,11	108,14	78,21
	P	<0,001	<0,001	<0,001	<0,001	<0,001
Фосфор	\bar{X}_1	8,33±	17,10±	20,54±	6,15±	17,11±
	$S_{\bar{X}_1}$	0,076	0,051	0,062	0,062	0,053
	\bar{X}_2	16,07±	19,26±	22,01±	14,87±	19,23±
	$S_{\bar{X}_2}$	0,052	0,024	0,048	0,020	0,011
	t	83,70	38,19	18,82	133,68	38,97
	P	<0,001	<0,001	<0,001	<0,001	<0,001
Калий	\bar{X}_1	1,42±	0,92±	0,91±	1,56±	0,87±
	$S_{\bar{X}_1}$	0,034	0,014	0,050	0,142	0,071
	\bar{X}_2	1,15±	0,87±	1,02±	1,12±	0,84±
	$S_{\bar{X}_2}$	0,011	0,008	0,013	0,012	0,023
	t	7,52	3,08	1,20	3,08	0,4
	P	<0,001	<0,05	<0,5	<0,05	>0,5
Натрий	\bar{X}_1	2,10±	1,16±	1,15±	1,93±	1,15±
	$S_{\bar{X}_1}$	0,036	0,041	0,050	0,062	0,041
	\bar{X}_2	1,41±	1,11±	0,89±	1,39±	1,12±
	$S_{\bar{X}_2}$	0,014	0,011	0,019	0,017	0,009
	t	17,70	1,17	4,82	8,35	0,79
	P	<0,001	>0,5	<0,01	<0,001	>0,5
Магний	\bar{X}_1	±6,42	4,76±	4,47±	6,64±	4,65±
	$S_{\bar{X}_1}$	0,043	0,023	0,064	0,076	0,085
	\bar{X}_2	4,38±	4,18±	4,15±	4,41±	4,16±
	$S_{\bar{X}_2}$	0,016	0,011	0,019	0,019	0,018
	t	44,06	23,08	4,79	28,54	5,63
	P	<0,001	<0,001	<0,01	<0,001	<0,01

Примечание: \bar{X}_1 — эксперимент; \bar{X}_2 — контроль

Результаты исследования. Пятнадцатидневная реадаптация в большинстве случаев характеризуется инерционными постгипокинетическими изменениями. Остеометрические показатели отстают от контрольных величин, особенно длинниковые размеры трубчатых костей (рис. 1). Не изменились и микроморфометрические показатели. Лишь содержание микроэлементов ($P < 0,05$) несколько меньше, чем у интактных животных и чем сразу после содержания в клетках-кассетах.

Месячный срок после гипокинезии свидетельствует о начавшейся реадаптации. Линейные размеры костей таких животных меньше отстают от контроля, чем сразу после гипокинезии. Продольные размеры приближаются к норме медленнее поперечных, ширина эпифизов значительно отстает от контроля ($P < 0,001$). Так, ширина хрящевой пластинки проксимального и дистального эпифизов плечевой кости уменьшается соответственно на 15,50 и 6,35 %, бедренной — на 17,70 и 28,74 %, большеберцовой — на 29,85 и 23,68 %. Особенно изменяется зона пролиферирующего хряща за счет снижения количества хондроцитов в «монетных» столбиках ($P < 0,05$) и уменьшения их размеров. Количество хрящевых клеток в этих зонах снижено соответственно: плече-

экспериментальных животных, находившихся в условиях 0,5, 6 и 12-месячной реадaptации

кость	Бедренная кость			Большеберцовая кость		
	12	0,5	6	12	0,5	6
43,84± 0,200	17,54± 0,041	36,06± 0,020	44,23± 0,167	18,01± 0,063	35,61± 0,037	43,92± 0,181
47,14± 0,028 16,32 <0,001	38,02± 0,026 425,72 <0,001	41,71± 0,026 171,95 <0,001	46,73± 0,27 14,94 <0,001	39,87± 0,081 112,92 <0,001	42,85± 0,02 174,19 <0,001	47,71± 0,047 20,24 <0,001
20,65± 0,051	8,81± 0,052	17,60± 0,165	20,77± 0,050	8,93± 0,115	17,17± 0,085	20,82± 0,235
22,02± 0,021 24,88 <0,001	17,14± 0,026 144,36 <0,001	19,87± 0,024 13,62 <0,001	22,25± 0,036 24,14 <0,001	17,14± 0,011 71,18 <0,001	21,38± 0,018 3,21 <0,05	22,78± 0,022 8,32 <0,001
0,85± 0,051	2,01± 0,052	1,14± 0,083	0,81± 0,239	1,56± 0,084	0,89± 0,89	0,83± 0,30
0,83± 0,013 24,88 <0,001	1,41± 0,011 11,29 <0,001	0,92± 0,014 2,60 <0,05	0,79± 0,017 0,08 >0,5	0,98± 0,013 6,96 <0,001	0,85± 0,013 0,093 >0,5	0,81± 0,016 0,54 >0,5
1,10± 0,027	1,73± 0,326	1,23± 0,04	1,16± 0,032	1,91± 0,081	1,24± 0,049	1,15± 0,045
1,08± 0,027 0,62 >0,5	1,27± 0,012 1,41 >0,25	1,10± 0,012 3,14 <0,05	1,03± 0,018 1,61 >0,25	1,28± 0,008 7,70 <0,001	1,19± 0,11 0,90 >0,5	1,12± 0,023 0,59 >0,5
4,40± 0,037	6,83± 0,066	4,86± 0,192	4,51± 0,112	6,47± 0,423	4,66± 0,026	4,41± 0,039
4,11± 0,024 6,51 <0,002	4,63± 0,015 32,47 <0,001	4,27± 0,011 3,07 <0,05	4,18± 0,012 2,53 <0,05	4,30± 0,011 2,50 <0,05	4,12± 0,011 19,19 <0,001	4,09± 0,024 7,11 <0,001

вая кость — на 7,30 и 1,60 %, бедренная — на 8,41 и 6,34 %, большеберцовая — на 14,11 и 8,01 %. В диафизе большеберцовой кости увеличивается ширина внутренних и наружных окружающих пластинок по сравнению с интактными животными соответственно на 9,68 и 6,02 %, а ширина остеонного слоя уменьшается на 16,24 %. Площадь диафиза и площадь компактного вещества меньше контрольных показателей на 7,68 и 11,74 % (рис. 2). Преобладание резорбтивных процессов ведет к снижению содержания основных макро- и микроэлементов в избыточному накоплению воды и конкурентных элементов — калия, натрия и магния. Уменьшается прочность изучаемых костей. Фосфор восстанавливается медленнее, чем кальций. Заметно отстают медь и марганец ($P < 0,05$). Количество алюминия приближается к исходным показателям.

Даже при длительной реадaptации (4 мес) после гипокинезии полное восстановление роста и формoобразования длинных трубчатых костей не наступает. Для этого необходим более длительный срок. Размеры исследуемых костей, особенно продольные, отстают от контрольных ($P < 0,001$). Эпифизарный хрящ постепенно обретает столбчатую

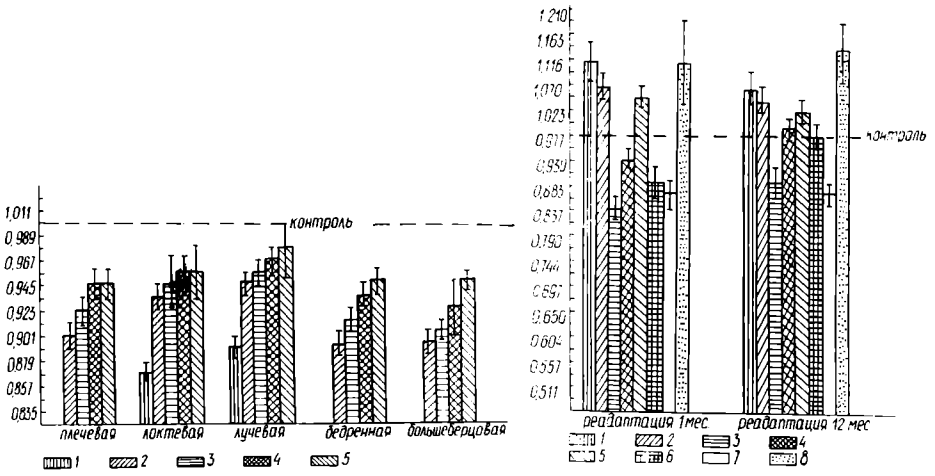


Рис. 1. Электронограмма остеометрии костей животных, находившихся в условиях 15-дневной реадaptации после гипокинезии:

1 — максимальная длина; 2 — ширина проксимального эпифиза; 3 — ширина дистального эпифиза; 4 — ширина середины диафиза.

Рис. 2. Электронограмма морфометрии большеберцовой кости животных, находившихся в условиях реадaptации после гипокинезии:

1 — ширина внутренних генеральных пластин; 2 — то же наружных генеральных пластин; 3 — ширина остеогенного слоя; 4 — площадь диафиза; 5 — площадь костномозгового канала; 6 — площадь компактного вещества; 7 — диаметр остеонов; 8 — диаметр каналов остеонов.

структуру, однако пролиферативная способность и размеры его меньше, чем у контрольных животных. В костной ткани остается дефицит строительного материала — кальция и особенно фосфора, при избыточном количестве калия, натрия, магния и воды, хотя процент этих изменений ниже, чем при месячной реадaptации. Так, общее количество неорганических веществ, кальция и фосфора ниже чем в контроле соответственно: в плечевой кости на 7,4, 18,16 и 17,32 %, в локтевой — на 7,35, 17,84 и 17,03 %, в лучевой — на 7,40, 19,15 и 17,61 %, в бедренной — на 10,20, 20,25 и 18,44 %, в большеберцовой — на 9,76, 24,30 и 25,62 %. И прочность костей ниже контрольных.

Выравнивания темпов роста и формообразования длинных трубчатых костей даже через шесть месяцев реадaptации не произошло. Большинство показателей становятся статистически недостоверны. Заметно уменьшаются размеры проксимального эпифизарного хряща плечевой и большеберцовой костей (на 8,65 и 19,68 %), а также дистального хряща бедренной кости (на 19,11 %), за счет которых кости растут в длину. В диафизах остаются сниженными размеры остеонного слоя (на 12,12 %), площади диафиза (на 8,34 %) и увеличенными ширина наружных и внутренних окружающих пластинок соответственно на 7,26 и 5,02 %. Приближается к норме только содержание макро- и микроэлементов, но статистически достоверные различия все еще остаются большими. Прочность длинных трубчатых костей понижена в среднем на 2,47 % по сравнению с интактными животными (таблица).

Лишь реадaptация в один год после гипокинезии характеризуется нормальным темпом роста и минерального обмена трубчатых костей. Однако предшествующее отставание в росте костей полностью не паверстано, о чем свидетельствуют остео- и морфометрические показатели, которые в некоторых случаях статистически недостоверны. Эпифизарный хрящ представлен всеми зонами и митотической активностью хондроцитов. Через шесть и, особенно, двенадцать месяцев после гипокинезии в эпифизарном хряще выявляются высокоактивные хондроциты с хорошо развитой гранулярной цитоплазматической сетью, комплексом

Гольджи. Гипертрофия и гиперплазия проявляется увеличением их числа и размеров. Секреторный материал в виде кольцевых расширений цистерн гранулярной сети расположен вблизи цитолемы. Отклонения от нормы в строении диафиза практически отсутствуют. Лишь химический состав костей все еще отличается от контроля некоторым снижением содержания кальция, фосфора и меди, дефицит которых полностью не ликвидируется в процессе реадaptации.

Таким образом, гипокинезия приводит к стойким нарушениям развития кости, которые в процессе постнатального развития полностью не ликвидируются даже длительной реадaptацией.

- Воложин А. И., Ступаков Г. П., Павлова М. Н., Мурадов И. Ш.* Состояние минерального компонента костной ткани крыс при гипокинезии и в восстановительный период // Патологическая физиология и экспериментальная терапия.— 1979.— № 2.— С. 30—33.
- Ковешников В. Г.* Зональное строение эпифизарного хряща // Антропогенез, антропология, спорт.— Винница, 1980.— С. 251—252.
- Ковешников В. Г., Федонюк Я. И., Голод Б. В. и др.* Особенности реадaptационных изменений скелета у животных, развивающихся в условиях различных режимов двигательной активности // IX Всесоюз. съезд анатомов, гистологов и эмбриологов (Минск, 23—26 июня 1981 г.): Тез. докл.— Минск: Наука и техника, 1981.— С. 200.
- Ковешников В. Г., Федонюк Я. И., Романюк А. В.* Реадaptационные структурные изменения трубчатых костей после содержания животных в условиях гипокинезии // Структура и биомеханика скелетно-сосудистой систем позвоночных.— Киев, 1984.— С. 51—53.
- Коган Б. И., Ломинога С. И.* Морфология скелета инбредных крыс при гипокинезии и вариантах ее реабилитации // Бюл. эксперим. биологии и медицины.— 1978.— № 7.— С. 98—101.
- Копанев В. И., Юганов Е. М.* К проблеме реадaptации космонавтов после длительных космических полетов // Тр. УП чтений, посвященных разработке научных исследований и развитию идей К. Э. Циолковского (Калуга, 1972).— М., 1973.— С. 18—22.
- Куприянов В. В.* Регрессивные изменения в кости при длительной акинезии // VI Поволжск. конф. физиологов с участием биохимиков, фармакологов.— Чебоксары, 1973.— С. 286—287.
- Новиков И. И., Власов В. Б.* Восстановление кровеносного русла и твердого остова задней конечности собаки спустя месяц после длительной гипокинезии // Моделирование оптимальных морфофизиологических свойств здорового и больного организма.— М., 1977.— Ч. 2.— С. 39.

Тернопольский медицинский институт

Получено 02.12.86

УДК 599.511:591.484

Г. И. Василевская

ГЛАЗ МАЛОГО ПОЛОСАТИКА

I. ОБЩЕЕ СТРОЕНИЕ И НАРУЖНАЯ ОБОЛОЧКА ГЛАЗНОГО ЯБЛОКА

У малого полосатика, как и у всех усатых китов, сильно развит лицевой отдел черепа; глазница сформирована костями своеобразных очертаний (Яблоков и др., 1972). Внешне очень выражена типичная для китообразных микрофтальмия. Судя по литературе, значение зрительной информации в жизни малого полосатика не исследовалось, кроме того, мало изучен и сам орган зрения усатых китов. К настоящему времени имеются лишь отдельные анатомические сведения по глазу горбатого кита (*Megaptera nodosa*), сейвала (*B. borealis* Les.) и синего кита (*B. musculus* Lin.) (Rochon-Duvigneaud, 1943). Онтогенезу и микроструктуре глазного яблока финвала (*B. phisalus* Lin.) посвящена работа Пиллери (Pilleri, 1970).

Материал и методы. Было исследовано 10 глазных яблок взрослых зверей и 50 плодов малого полосатика, целиком извлеченных из орбит животных, добытых во время рейса флотилии «Советская Украина» в 1983—1984 гг. и любезно предоставленных научными сотрудниками АтлантНИРО. Материал фиксировали в 10 %-м растворе