

Тернопільський державний
медичний університет
ім. І.Я. Горбачевського
МОЗ України, Тернопіль, Україна

Ключові слова: меланома шкіри,
TNM-класифікація.

TNM-КЛАСИФІКАЦІЯ МЕЛАНОМИ ШКІРИ: 8-Й ПЕРЕГЛЯД (2017)

У TNM-класифікації 8-го перегляду (UICC, AJCC, 2017) внесено зміни до категорій T, N і M, які відображають сучасні погляди на клінічне (cTNM) і патогістологічне (pTNM) прогностичне групування хворих на меланому шкіри. З клінічних позицій прокоментовано основні зміни, що відбулися у класифікації меланому.

ВСТУП

Національний канцер-реєстр України з 2002 р. послуговується TNM-класифікацією злоякісних пухлин 6-го видання. У 2017 р. Union for International Cancer Control (UICC) і American Joint Committee on Cancer (AJCC) оприлюднили TNM-класифікацію 8-го перегляду [1, 2]. В Україні 15 років тому ми «перескочили» з TNM-4 на TNM-6. Напевно, вже назріла потреба перейти на TNM-8, залишивши незайманою TNM-7 (2010 р.).

Мета — повідомити особливості стадіювання меланому шкіри у 8-му перегляді TNM-класифікації.

Основна частина вимагає коментаря до ключових змін, що відбулися у класифікації.

У категорії T1 введено порогову величину — 0,8 мм. Тепер до категорії T1a належать меланому, товщина котрих < 0,8 мм, а до категорії T1b — меланому товщиною 0,8–1,0 мм. У вимірюванні товщини пухлини застосовують десяти (0,1 мм), а не соті частки (0,01 мм). Мітози (мітотична активність) вже виключені з категорії «T». Патогістологічна стадія IA об'єднує категорії pT1a і pT1b, у той час як клінічна стадія IA — це pT1a. Патогістологічна стадія IB — це меланома категорії pT2a, а клінічна стадія IB — це pT1b або pT2a.

Регіонарні лімфатичні вузли. До всіх категорій N введено a, b, c підкатегорії, наприклад: N1a, N1b, N1c. Символом «a» позначають мікроскопічні метастази, які ще мають назву «клінічно окультні», символом «b» позначають макроскопічні метастази або клінічно наявні (очевидні). Інтралімфальні регіонарні метастази («c») — це мікросателіти і сателітні метастази або *in transit* метастази.

Для категорії «M» введено нову підкатегорію M1d, яка класифікує метастатичне ураження органів центральної нервової системи. Дескриптори додаються до кожної підкатегорії M1 для рівня лактатдегідрогенази: не підвищений — (0), підвищений — (1).

Патогістологічну прогностичну III стадію тепер поділяють на IIIA, IIIB, IIIC і IIID. Стадію IV вже не поділяють на підстадії.

У публікаціях UICC і AJCC є незначні відмінності в описі тих чи інших категорій (T, N, M), які в нижченаведеному тексті класифікації згруповані та поєднані без втрати основного змісту (табл. 1–3) [1, 2].

На прикладі виживаності хворих III стадії зручно пояснити застосування патогістологічних про-

гностичних груп (стадій). Серед 1006 хворих на меланому IIIA стадії 5-річна виживаність становила 93%, а 10-річна — 88%, у 1170 хворих на меланому IIIB стадії ці показники становили 83 і 77% відповідно. Виживаність значно знижується при меланомі IIIC стадії (2201 хворий): 5-річна — 69%, 10-річна — 60%, а при меланомі IIID стадії виживаність майже втричі менша, ніж при IIIA стадії: 5-річна — 32%, 10-річна — 24% (рисунок) [2]. Таким чином, виходячи із цих даних, можна прогнозувати перебіг захворювання у кожному конкретному випадку і визначати агресивність протипухлинного лікування та активність диспансерного нагляду.

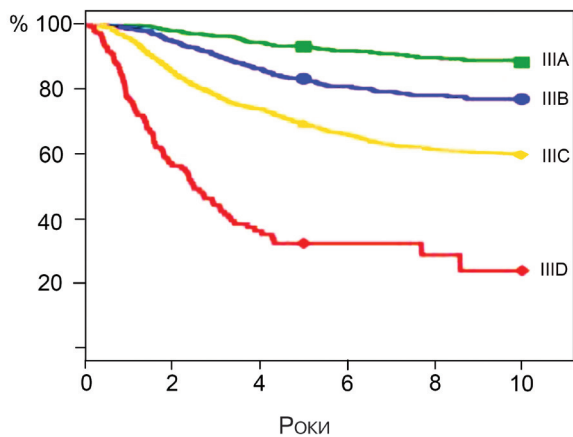


Рисунок. Графіки меланомаспецифічної виживаності хворих із III стадією захворювання [2]

ОБГОВОРЕННЯ

Стадія меланому на момент діагностики має прогностичне значення та є критерієм, за яким визначають інтенсивність і тривалість лікування. Для онколога-клініциста залишається важливим визначення товщини первинної меланому ще до виконання операції, тобто ще до її вимірювання на гістологічному препараті. Як відомо, товщина меланому *in vivo* не тотожна товщині пухлини *in vitro* [3]. Тепер, у реальних клінічних умовах, товщину екзофітної (супрадермальної) частини меланому можна виміряти дерматологічною (або міліметровою) лінійкою, а товщину її інтрадермального компонента — ультразвуковим скануванням (10–20 МГц). Таким чином, можна скласти уявлення про товщину меланому *in vivo*, що умовно відповідатиме категорії cT, а виходячи з цього, планувати межі радикального хірургічного видалення пух-

Таблиця 1

Класифікація злоякісної меланоми шкіри за системою TNM (8-е видання, 2017 – UICC, AJCC)

T – первинна пухлина (товщину пухлини визначають гістологічно, після її хірургічного видалення, pT)	
pTx	Первинна пухлина не може бути визначеною (у тому числі після горизонтальної біопсії (shave) та/або після регресу меланоми)
pT0	Немає ознак первинної пухлини
pTis	Меланома <i>in situ</i> (I рівень за Кларком) – атипова меланоцитарна гіперплазія, виражена меланоцитарна дисплазія, без інвазивного злоякісного ураження
pT1	Товщина меланоми ≤ 1,0 мм:
pT1a	• товщина < 0,8 мм без виразки на поверхні;
pT1b	• < 0,8 мм з наявністю виразки; товщина 0,8–1,0 мм без виразки або з виразкою на поверхні пухлини
pT2	Товщина меланоми 1,0–2,0 мм:
pT2a	• без виразки;
pT2b	• з виразкою
pT3	Товщина меланоми 2,0–4,0 мм:
pT3a	• без виразки;
pT3b	• з виразкою
pT4	Товщина меланоми > 4,0 мм:
pT4a	• без виразки;
pT4b	• з виразкою
N – регіонарні лімфатичні вузли	
Nx	Регіонарні лімфатичні вузли не можуть бути оцінені
N0	Немає метастазів у регіонарних лімфатичних вузлах
N1	Метастаз в одному лімфатичному вузлі або інтралімфальні регіонарні метастази без ураження лімфатичних вузлів:
N1a	• лише мікроскопічний метастаз;
N1b	• макроскопічний метастаз (клінічно наявний);
N1c	• сателіт(и) або <i>in transit</i> метастази без ураження регіонарних лімфатичних вузлів
N2	Метастази у 2–3 регіонарних лімфатичних вузлах або інтралімфальні регіонарні метастази з ураженням лімфатичних вузлів:
N2a	• лише мікроскопічні метастази в лімфатичних вузлах;
N2b	• макроскопічні метастази в лімфатичних вузлах;
N2c	• сателіт(и) або <i>in transit</i> метастази з ураженням одного регіонарного лімфатичного вузла
N3	Метастази в ≥ 4 регіонарних лімфатичних вузлах або конгломерат метастатичних лімфовузлів, або сателіт(и) чи <i>in transit</i> метастази з ураженням двох і більше регіонарних лімфатичних вузлів:
N3a	• лише мікроскопічні метастази в лімфатичних вузлах;
N3b	• макроскопічні метастази;
N3c	• сателіт(и) або <i>in transit</i> метастази з ураженням двох і більше регіонарних лімфатичних вузлів
Примітки: сателіти – це пухлинні гнізда або вузли (макро- або мікроскопічні), які локалізуються в межах 2 см від первинної пухлини; <i>in transit</i> метастази – це ураження шкіри або пішкірної клітковини на ділянці між меланою (> 2 см від пухлини) і регіонарним лімфатичним колектором.	
M – віддалені метастази	
M0	Немає віддалених метастазів
M1	Наявні віддалені метастази*:
M1a	• ураження шкіри, підшкірної клітковини, м'язів і/або лімфатичних вузлів за межею регіонарного лімфатичного колектора;
M1b	• ураження легень (з/без M1a);
M1c	• метастази у внутрішні органи, окрім центральної нервової системи, з/без M1a або M1b;
M1d	• ураження органів центральної нервової системи з/без M1a, M1b або M1c
Примітки: * суфікси для категорії M: (0) рівень лактатдегідрогенази не підвищений, (1) підвищений рівень лактатдегідрогенази; позначають: M1a (1).	

лини. Меланома з виразковою поверхнею (Tb) вважається біологічно агресивною, прирівнюю до категорії низькодиференційованих.

МікрOMETASTAZИ меланоми (N1a–3a), як правило, діагностують після біопсії сторожового лімфатично-

Таблиця 2

Стадіювання за клінічними прогностичними групами (cTNM)

Клінічна стадія	pT	N	M
Стадія 0	pTis	N0	M0
Стадія IA	pT1a	N0	M0
Стадія IB	pT1b, pT2a	N0	M0
Стадія IIA	pT2b, pT3a	N0	M0
Стадія IIB	pT3b, pT4a	N0	M0
Стадія IIC	pT4b	N0	M0
Стадія III	будь-яка pT, Tis	N1, N2, N3	M0
Стадія IV	будь-яка pT	будь-яка N	M1

Таблиця 3

Патогістологічні прогностичні стадії (pTNM)

Патогістологічна стадія	pT	N/pN	M/pM
Стадія 0	pTis	N0	M0
Стадія I	pT1	N0	M0
Стадія IA	pT1a, pT1b	N0	M0
Стадія IB	pT2a	N0	M0
Стадія IIA	pT2b, pT3a	N0	M0
Стадія IIB	pT3b, pT4a	N0	M0
Стадія IIC	pT4b	N0	M0
Стадія III	будь-яка pT	N1, N2, N3	M0
Стадія IIIA	pT1a, T1b, T2a	N1a, N2a	M0
Стадія IIIB	pT1a, T1b, T2a	N1b–c, N2b	M0
	pT2b–T3a	N1, N2a–b	M0
	T0	N1b–c	M0
Стадія IIIC	pT1a–T3a	N2c, N3	M0
	pT1b–T2b		
	pT3b, T4a	N1, N2, N3	M0
	T0	N2b–c, N3b–c	M0
	pT4b	N1, N2	M0
Стадія IIID	pT4b	N3	M0
Стадія IV	будь-яка pT	будь-яка N	M1

го вузла. В обласних онкологічних закладах України, за винятком Національного інституту раку, внаслідок відсутності відповідного оснащення ця діагностична процедура не набула свого поширення. Як виявилось, це не стало великою втратою. Міжнародне клінічне дослідження Multicenter Selective Lymphadenectomy Trial (MSLT-II) довело, що хворі з біопсією сторожового лімфатичного вузла зі встановленням мікроскопічного метастатичного ураження та невідкладною лімфодисекцією не мають переваг у меланомаспецифічній виживаності перед хворими, які були під спостереженням і котрим виконували відстрочену терапевтичну лімфаденектомію [4].

Морфологічна діагностика меланоми стала високорезультативною. Однак зневажання показника глибини інвазії за Кларком при тонких пухлинах (але рівнем IV–V) може спричинити хибне припущення щодо сприятливого прогнозу. Тому доцільно визначати обидва морфологічні критерії (за Бреслоу і Кларком), оцінювати їх критично, застосовувати індивідуально в кожному окремому випадку та не абсолютизувати їх.

Таким чином, нова редакція TNM-класифікації меланоми шкіри визріла як необхідність у зв'язку з набутими досягненнями в клінічній онкології щодо діагностики пігментних пухлин, удосконаленням морфологічної діагностики і новими підходами до клініко-морфологічного статистичного аналізу виживаності груп хворих.

ВИСНОВКИ

Оновлена TNM-класифікація меланоми 8-го перегляду (UICC, AJCC), яка ґрунтується на великій доказовій базі, спрямована на удосконалення діагностики і лікування пацієнтів, забезпечить надійну прогностичну оцінку, уніфікує канцер-реєстрацію та покращить стратифікацію пацієнтів, які беруть участь у клінічних випробуваннях.

СПИСОК ВИКОРИСТАНОЇ ЛІТЕРАТУРИ

1. TNM classification of malignant tumours. 8th ed. *Brierley JD, Gospodarowicz MK, Wittekind C, et al.*, eds. Oxford, UK; Hoboken, NJ: John Wiley & Sons, Inc., 2017. 254 p.
2. **Gershenwald JE, Scolyer RA, Hess KR, et al.** Melanoma staging: evidence-based changes in the American Joint Committee on Cancer. 8th ed. *Cancer Staging Manual. Cancer J Clin* 2017; **67** (6): 472–92.
3. **Galaychuk IY.** *In vitro* or *in vivo* thickness of skin melanoma: what should be chosen? 21st Int Congress on anti-cancer treatment (ICACT), Paris, France, 1–5 Feb; 2010. Abstr 112.
4. **Faries MB, Thompson JF, Cochran AJ, et al.** Completion dissection or observation for sentinel-node metastasis in melanoma. *N Engl J Med* 2017; **376** (23): 2211–22.

TNM CLASSIFICATION OF SKIN
MELANOMA: 8th EDITION (2017)*I. Y. Galaychuk*

Summary. *The 8th edition of TNM classification (UICC, AJCC, 2017) introduced changes to the T, N, and M categories that reflect contemporary views on the clinical (cTNM) and pathological (pTNM) prognostic stages groups in melanoma patients. From clinical positions commented on the key changes that have occurred in the classification of skin melanoma.*

Key Words: skin melanoma, TNM classification.

Адреса для листування:

Галайчук І.Й.
46001, Тернопіль, Майдан Волі, 1
Тернопільський державний медичний
університет ім. І.Я. Горбачевського
МОЗ України
E-mail: halaychuk@gmail.com

Одержано: 11.12.2017