

Ю.О. Тимовська<sup>1</sup>  
О.С. Зотов<sup>1</sup>  
В.М. Півнюк<sup>2</sup>  
М.Ф. Анікусько<sup>3</sup>

<sup>1</sup>Національний  
медичний університет  
ім. О.О. Богомольця

<sup>2</sup>Інститут експериментальної  
патології, онкології  
і радіобіології  
ім. Р.Є. Кавецького  
НАН України

<sup>3</sup>Київський міський клінічний  
онкологічний центр, Київ,  
Україна

**Ключові слова:** метастазуючий  
люмінальний Her-2/neu  
негативний рак молочної залози,  
паліативна цитостатична  
терапія, хіміоендокринотерапія,  
тривалість періоду  
без прогресування, тегафур,  
анастрозол.

## ПЕРОРАЛЬНА ХІМІОЕНДОКРИНОТЕРАПІЯ ХВОРИХ НА МЕТАСТАЗУЮЧИЙ ЛЮМІНАЛЬНИЙ Her-2/neu НЕГАТИВНИЙ РАК МОЛОЧНОЇ ЗАЛОЗИ

**Мета:** оптимізувати лікування хворих на гормонозалежний (люмінальний) Her-2/neu негативний метастазуючий рак молочної залози (МРМЗ) шляхом амбулаторного застосування таблетованих хіміо- та ендокринопрепаратів. **Об'єкт і методи:** проаналізовано результати лікування 80 хворих на люмінальний Her-2/neu негативний МРМЗ, які були рандомізовані на 2 групи та отримували терапію виключно таблетованими формами хіміо- та ендокринопрепаратів. До першої групи (А) увійшли пацієнтки, яким була призначена паліативна гормонотерапія інгібітором ароматази анастрозолом (по 1 мг щодня). Умовно за 1 курс терапії в цій групі вважали проміжок часу в 21 добу. Другу групу (А + Т) сформували з хворих, яким призначали одночасну хіміоендокринотерапію: тегафур (1200–1600 мг/добу, з 1-го по 14-й день 21-денного циклу) у поєднанні зі щоденним прийомом анастрозолу (по 1 мг). Лікування проводили до появи ознак прогресування пухлинного процесу або виникнення побічних ефектів III–IV ступеня токсичності. Визначали тривалість вільного від прогресування захворювання періоду (час від початку лікування в межах дослідження до виявлення ознак прогресування на фоні проведеної терапії), виживаність (за методом Каплана — Мейєра); токсичні прояви терапії оцінювали шляхом анкетування хворих. **Результати:** тривалість середнього періоду без прогресування пухлинного процесу у хворих групи А + Т була більшою за таку у групі А (14,0 ± 2,4 проти 9,2 ± 1,0 міс;  $p < 0,05$ ). Безрецидивна виживаність була достовірно вища у хворих, які приймали комбіновану хіміоендокринотерапію, порівняно з цим показником у групі хворих, які одержували моноендокринотерапію (log-rank тест,  $\chi^2 = 3,8369$ ,  $p = 0,012$ ). У 10% пацієнток групи А + Т вдалося досягти тривалого періоду без прогресування (> 24 міс) без виникнення побічних проявів III–IV ступеня. Частота небажаних ефектів у хворих, які приймали різні види паліативної таблетованої терапії, була майже однаковою в обох досліджуваних групах: у 98,7% учасниць зафіксовано прояви токсичності I–II ступеня. **Висновок:** амбулаторна паліативна терапія хворих на люмінальний Her-2/neu негативний МРМЗ із застосуванням виключно пероральних засобів — антиметаболіту тегафуру і нестероїдного інгібітору ароматази анастрозолу — демонструє достатню ефективність, можливість тривалого прийому, незначну вираженість побічних ефектів, позитивно сприймається пацієнтками з поширеним пухлинним процесом.

### ВСТУП

Лікування метастазуючого<sup>1</sup> раку молочної залози (МРМЗ) є паліативною терапією хворої, спрямованою на зменшення пухлинної маси в організмі, покращення якості та, по можливості, подовження тривалості життя. Шлях до досягнення цієї мети має бути вибраний з урахуванням токсичності лікуван-

<sup>1</sup>Під метастазуючим (metastasing) ми розуміємо рак молочної залози (МЗ), який прогресує після проведеного спеціального лікування та періоду ремісії, на відміну від первинно-метастатичного (metastasized), який первинно діагностований у IV стадії.

ня та якості життя хворих із реалізацією принципу персоналізації терапії [1, 2].

Хіміотерапія пацієнток із МРМЗ зародилася в середині ХХ ст.; одним із перших успішних режимів лікування була монотерапія метотрексатом, запропонована J. Wright у кінці 40-х років [7]. Упродовж певного періоду цитостатики при лікуванні солідних пухлин застосовували в монорежимі. У 1965 р. J. Holland, E. Freireich та E. Frei [8] висунули гіпотезу, що в лікуванні хворих зі злякисними новоутвореннями доцільно дотримуватися таких терапев-

тичних принципів, як при туберкульозі, а саме — одночасно застосовувати декілька препаратів із різним механізмом дії та різними токсичними проявами. Згодом це припущення було науково обґрунтоване роботами J. Goldie та A. Coldman [9]. З 70-х рр. почалася ера поліхіміотерапії (ПХТ) у лікуванні хворих на РМЗ — поєднане застосування декількох цитостатиків з метою максимального пригнічення клітинної проліферації в осередках пухлини [10].

Хворим на люмінальний РМЗ для контролю над клітинним поділом призначають ендокринотерапію [1, 11]. Естрогени відіграють важливу роль, зв'язуючись із рецепторами стероїдних гормонів у пухлинних клітинах та здійснюючи промоцію клітинного поділу через сигнальні шляхи [12, 13]. Вплинути на цей процес можна кількома шляхами. Найбільш широке застосування в клінічній практиці знайшли селективні модулятори рецепторів естрогенів, які утворюють з останніми димер і таким чином блокують відповідний сигнальний шлях, та інгібітори ароматази (ІА), які пригнічують синтез естрогенів в екстрагенітальних органах і тканинах [13, 14]. Загальноприйнятною є думка, що при прогресуванні РМЗ на фоні застосування селективних модуляторів естрогенових рецепторів можливий перехід на другу та наступні лінії ендокринотерапії із призначенням ІА [15, 16]. Переваги ендокринотерапії ІА у хворих на люмінальний МРМЗ очевидні: мінімальні побічні прояви, амбулаторний прийом, відсутність необхідності внутрішньовенних (в/в) інфузій, гарна переносимість і (порівняно з ПХТ) невисока вартість лікування. Водночас недоліком ендокринотерапії при люмінальному МРМЗ є відносно коротка тривалість ефекту — менше 1 року при застосуванні препарату в монорежимі [16, 17].

Слід зазначити, що донедавна одночасне застосування хіміо- та ендокринопрепаратів у хворих на гормонозалежний РМЗ вважалося недоцільним. Такий висновок зроблено на основі результатів, отриманих у дослідженнях 70–80-х років минулого століття з одночасного застосування селективного модулятора тамоксифену з цитостатиками [18, 19]. З 2000 р. почали з'являтися публікації про клінічні дослідження ефективності одночасного застосування хіміо- та ендокринотерапії у хворих на поширений (місцево-поширений, метастатичний та метастазуючий) РМЗ із застосуванням ІА, які безпосередньо не впливають на пухлинні клітини, а зменшують синтез естрогенів в організмі пацієнтки [20–26]. Основним завданням цих досліджень є вирішення питання доцільності поєданого застосування у хворих на люмінальний МРМЗ хіміотерапії та фонові ендокринотерапії.

Загальна тенденція до мінімізації токсичного та агресивного лікування хворих на люмінальний Her-2/neu негативний РМЗ без клінічних ознак агресивності пухлинного процесу не оминула і підходить до терапії при МРМЗ [1, 11]. Погляди на останню дещо змінилися [1, 2] завдяки умовному по-

ділу МРМЗ за клінічним перебігом на дві підгрупи. До першої слід віднести хворих із клінічними ознаками метастатичного ураження органів і систем та явищами пухлинної інтоксикації, до другої — пацієнтів з асимптомним перебігом або з наявністю мінімальних клінічних проявів. Хворим на люмінальний Her-2/neu негативний МРМЗ з ознаками ураження органів і систем доцільно призначати традиційні режими ПХТ, що дає змогу швидше зупинити поширення пухлинного процесу та знизити інтенсивність інтоксикаційного синдрому [1]. При лікуванні пацієток другої підгрупи, у яких відсутні ознаки швидкого прогресування та вісцеральних метастазів, що загрожують їхньому життю, необхідно надавати перевагу послідовному проведенню режимів терапії з мінімальними токсичними проявами, можливим тривалим застосуванням, бажано в амбулаторних умовах [3]. Призначення схем ПХТ таким пацієнткам є недоцільним у зв'язку з профілем токсичності, необхідністю лікування в онкологічному диспансері та високою вартістю лікування. Враховуючи коротку тривалість терапевтичного ефекту при застосуванні паліативної ендокринотерапії та високу токсичність комбінацій цитостатиків (незважаючи на їхню ефективність), заслуговує на увагу вивчення та, можливо, широке впровадження в клінічну практику одночасного прийому ендокринного препарату та монотерапії цитостатиком [23–26].

Варто зазначити, що у хворих на МРМЗ продемонстровано ефективність застосування різних цитостатиків, особливо їхніх ін'єкційних форм. Зокрема, флуороурацил (ФУ) — антиметаболіт групи фторпіримідинів — широко застосовується при лікуванні як первинного РМЗ, так і МРМЗ. Одним із недоліків ФУ є короткий період напіввиведення. Тривалі в/в інфузії ФУ дозволяють досягти високої концентрації препарату в крові, але супроводжуються як технічними труднощами (необхідність застосування світлонепроникних флаконів і систем для в/в інфузій), так і специфічними побічними проявами, такими як токсичні флебіти та мукозити [4, 5]. У зв'язку з особливостями фармакодинаміки ФУ були розроблені його пероральні форми (тегафур, UFT, S-1, капецитабін) [6], що швидко всмоктуються зі шлунково-кишкового тракту і характеризуються високою біодоступністю. Метаболізуються фторпіримідини в основному в печінці, а також у клітинах пухлини з утворенням активного метаболіту фтордезоксиридинмонофосфату, який інгібує тимідилатсинтезазу, що призводить до порушення синтезу ДНК та пригнічення клітинної проліферації. Дробний пероральний прийом фторпіримідинів сприяє постійній концентрації ФУ в крові та імітує тривалу інфузію останнього [5, 6]. Тому актуальним є застосування режимів із таблетованими формами ФУ як у монорежимі, так і в комбінації з іншими терапевтичними засобами. До того ж, застосування таблетованих форм препаратів дозволяє проводити лікування з мінімальними побічними ефектами

в амбулаторних умовах. Якщо буде доведено високу ефективність комбінації пероральних фторпіримідинів з ендокринопрепаратами, то таку комбінацію можна буде вважати терапією вибору при лікуванні хворих на люмінальний Her-2/неу негативний МРМЗ.

Мета нашого дослідження — оптимізувати лікування хворих на гормонозалежний (люмінальний) Her-2/неу негативний МРМЗ шляхом амбулаторного застосування таблетованих хіміо- та ендокринопрепаратів.

### ОБ'ЄКТ І МЕТОДИ ДОСЛІДЖЕННЯ

У клініці онкології Національного медичного університету ім. О.О. Богомольця на базі Київського міського клінічного онкологічного центру в 2012–2015 рр. проведено відкрите рандомізоване проспективне клінічне дослідження з вивчення ефективності схем паліативної моноендокринотерапії ІА та одночасної хіміоендокринотерапії із застосуванням таблетованої форми цитостатику в поєднанні з ІА у хворих на люмінальний Her-2/неу негативний МРМЗ, яким традиційна ПХТ була протипоказана або які категорично відмовлялися від її проведення.

Основним завданням дослідження було встановити ефективність застосування одночасної хіміоендокринотерапії у хворих на люмінальний Her-2/неу негативний МРМЗ. Визначення ефективності лікування проводили на основі критеріїв системи RECIST [27] після 2; 4-го та 6-го курсів терапії, надалі — після кожного 3-го курсу. Хворі, в яких було діагностовано прогресування пухлинного процесу (досягнення end-point), припиняли участь у подальшому дослідженні. Іншим, не менш важливим завданням було встановити безпеку паліативної хіміоендокринотерапії у пацієнок із МРМЗ, яким стандартна ПХТ була протипоказана.

До дослідження було залучено 80 хворих на МРМЗ віком від 29 до 90 років (середній вік  $56,2 \pm 7,9$  року). У пацієнок на момент початку участі у дослідженні встановлено діагноз люмінального Her-2/неу негативного МРМЗ. У минулому всі хворі отримували лікування з приводу первинного РМЗ різних стадій — від I до III. Загальну характеристику пацієнок на момент первинного лікування представлено в табл. 1. Більшість (90,0%) хворих було прооперовано; частина (66,3%) пацієнок отримувала АПХТ, яку призначали згідно з реко-

мендаціями Сент-Галленського консенсусу (2010, 2013), національних клінічних настанов (2010) і локальних клінічних протоколів. 12 (15,0%) пацієнок не отримували АПХТ у зв'язку з супутньою патологією, 4 (5,0%) — через категоричну відмову від лікування. Також не проводили АПХТ 11 (13,7%) пацієнткам із вперше діагностованим РМЗ T1–2N0M0 через відсутність факторів поганого прогнозу. Решту хворих (10,0%) не оперували у зв'язку із супутньою патологією чи категоричною відмовою пацієнок від системної цитостатичної терапії.

Супутня патологія, виявлена у 12 (15,0%) хворих на момент встановлення первинного діагнозу РМЗ, яку вважали протипоказаннями до системної цитостатичної терапії, була такою: психічні розлади (шизофренія, біполярний розлад), неврологічна патологія (розсіяний склероз, дитячий церебральний параліч), серцево-судинна патологія (ревматичні вади серця з серцевою недостатністю ІІВ ступеня, облітеруючий ендартеріїт, дерматоміозит тяжкого ступеня). Усі пацієнти із супутньою патологією перебували під спостереженням профільних спеціалістів: психіатрів, невропатологів, кардіологів, — та одержували терапію, яка була призначена з приводу супутнього захворювання.

Ендокринну терапію тамоксифеном (по 20 мг щодня) в ад'ювантному режимі отримували 100% хворих. Жінкам, які на момент встановлення діагнозу мали збережену менструальну функцію, проведено аблятивну гормонотерапію, тому всіх хворих, які взяли участь у дослідженні, можна вважати «менопаузальними».

На фоні гормонотерапії тамоксифеном або після закінчення останньої у хворих виникло прогресування пухлинного процесу. Середній час до прогресування від моменту встановлення діагнозу становив  $35,9 \pm 6,8$  міс. Слід зазначити, що у 24 (30,0%) пацієнок прогресування розвинулося після припинення прийому тамоксифену, у 56 (70,0%) — на фоні застосування цього препарату. У 10 (8,0%) осіб прогресування хвороби діагностовано більше ніж через 5 років після комплексного лікування. Хворих, в яких прогресування пухлинного процесу виявлено протягом першого року після закінчення комплексного лікування (операція та АПХТ), у дослідження не залучали.

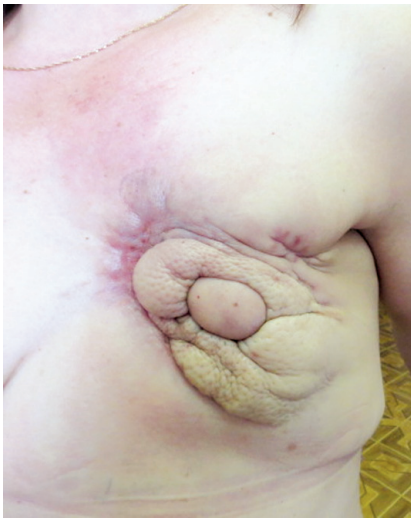Прогресування захворювання було встановлено за допомогою об'єктивних методів обстеження: рентгенографії органів грудної порожни-

Таблиця 1

Загальна характеристика хворих на РМЗ на момент первинного лікування

	Стадії пухлинного процесу					
	I T1N0M0	IIA T1–2N1M0	IIB T2N1M0	IIIA T1–2N2M0	IIIB T4N1–2M0	IIIC T1–3N3M0
Кількість хворих, n (%)	9 (11,2)	17 (21,3)	30 (37,5)	9 (11,2)	13 (16,3)	2 (2,5)
Оперативні втручання						
	Не проводили	Радикальна мастектомія	Органозберігаючі операції	Підшкірні радикальні мастектомії з одномоментними онкопластичними операціями		
Кількість хворих, n (%)	8 (10,0)	41 (51,3)	24 (30,0)	7 (8,7)		
Ад'ювантна ПХТ (АПХТ)						
	Проведена згідно зі стандартами	Не проводили у зв'язку з супутньою патологією	Не проводили у зв'язку з відмовою	Не проводили у зв'язку з відсутністю факторів поганого прогнозу		
Кількість хворих, n (%)	53 (66,3)	12 (15,0)	4 (5,0)	11 (13,7)		

ни (ОГП), ультрасонографії органів черевної порожнини (ОЧП) та регіонарних лімфатичних вузлів і/або комп'ютерної томографії з в/в контрастуванням ОГП та ОЧП, остеосцинтиграфії. Маркерні метастатичні вогнища в печінці чи легенях виявлено у 60 (75,0%) хворих, у 3 (3,7%) — діагностовано лише метастатичний серозит (плеврит, асцит — цитологічно верифіковані), у 3 (3,7%) — метастатичний серозит у поєднанні з метастазами в кістках, у 2 (2,5%) — метастатичне ураження щитоподібної залози (верифіковано цитологічно); в 1 (1,3%) пацієнтки встановлено метастазування в кістки та метастаз у сітківку лівого ока. У 11 (13,8%) хворих діагностовано метастатичну дисемінацію по шкірі передньої грудної стінки, неоперабельний рецидив у ділянці проведеного оперативного втручання або метастази в м'яких тканинах передньої грудної стінки чи шкірних клаптів у ділянці реконструйованої молочної залози (рис. 1).

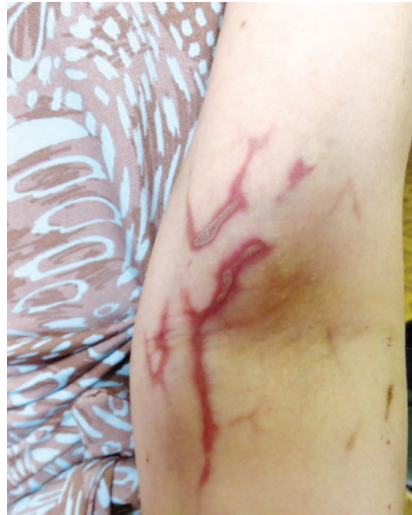

**Рис. 1.** Метастази в ділянці реконструйованої молочної залози LD-клаптем

Частина хворих (42 (52,5%)) до залучення у дослідження отримувала паліативну терапію з приводу МРМЗ таксанвмісними (паклітаксел 175 мг/м<sup>2</sup>, карбоплатин 300 мг/м<sup>2</sup>) чи антрациклінвмісними (АС — циклофосфамід 600 мг/м<sup>2</sup>, доксорубіцин 55 мг/м<sup>2</sup> або САФ — доксорубіцин 50 мг/м<sup>2</sup>, циклофосфамід — 600 мг/м<sup>2</sup>, ФУ 550 мг/м<sup>2</sup>) режимами з визначеною після проведених 4 курсів ПХТ стабілізацією (згідно з критеріями системи RECIST) або слабкою частковою регресією (ЧР; зменшення розмірів пухлинних вогнищ  $\leq 30\%$ ) пухлинного процесу. У 5 (6,3%) хворих, яких включили до дослідження з ЧР після проведеної паліативної ПХТ, розвинувся гострий флебіт поверхневих вен верхньої кінцівки (рис. 2), у зв'язку з яким пацієнтки категорично відмовлялися від подальшого проведення цитостатичної терапії із застосуванням ін'єкційних форм препаратів.

Жодної цитостатичної терапії, що не входила до протоколу, під час дослідження не проводили. Винятком була пацієнтка з метастатичним ураженням сітківки лівого ока, якій провели 4 курси фото-

терапії в ДУ «Інститут очних хвороб і тканинної терапії ім. В.П. Філатова Національної академії наук України» (Одеса) з приводу метастатичного відшарування сітківки лівого ока (системного впливу на пухлинний процес фототерапія не мала, тому хвора брала участь у дослідженні).



**Рис. 2.** Гострий флебіт поверхневих вен верхньої кінцівки на фоні ПХТ

Хворі з метастазами в кістках отримували терапію бісфосфонатами (памідронова кислота 90 мг в/в крапельно 1 раз на 28 днів або золедроновна кислота 4 мг в/в крапельно 1 раз на 28 днів). У 13 (16,3%) пацієнток виявлено метастатичні переломи шийки стегнової кістки або кісток таза, в зв'язку з чим вони не могли отримувати лікування в умовах онкологічної лікарні, а потребували терапії в амбулаторному режимі. Таким хворим, окрім терапії, яку проводили в межах нашого дослідження, був призначений деносуаб (120 мг підшкірно 1 раз на міс) замість бісфосфонатів у зв'язку з неможливістю проведення інфузійної терапії. В однієї хворої виник лімфостаз правої верхньої кінцівки (на боці оперативного втручання) та метастатичний перелом лівої плечової кістки, у зв'язку з чим проведення інфузійної терапії було небажаним. У рамках дослідження хвора отримувала ібандронову кислоту перорально (на момент початку участі в дослідженні ібандронова кислота була єдиною можливою терапевтичною опцією для неін'єкційного амбулаторного прийому).

Критеріями виключення з дослідження були: клінічні та/або рентгенологічні ознаки пухлинного ураження головного мозку; застосування пероральних форм фторпіримідинів до початку дослідження; статус за шкалою ECOG 3–4 (за винятком хворих із метастатичними переломами кісток таза та шийки стегнової кістки, в яких не було іншої клінічно значущої супутньої патології), підвищення в крові рівня креатиніну, сечовини, аланінамінотрансферази, аспаратамінотрансферази, білірубину більше ніж у 2,5 раза.

Усі пацієнтки дали інформовану згоду на участь у дослідженні. Методом адаптивної рандомізації за допомогою конвертів їх було розподілено на 2 гру-

пи. До першої групи (А) увійшли хворі, яким призначили паліативну гормонотерапію ІА (анастрозол по 1 мг щодня). За один курс терапії в цій групі хворих умовно вважали проміжок часу в 21 добу. До другої групи (А + Т) належали хворі, яким проводили терапію тегафуром (1200–1600 мг/добу, 3–4 капсули на добу) з 1-го по 14-й день 21-денного циклу в поєднанні зі щоденним прийомом анастрозолу по 1 мг. Характеристики пацієнток різних груп подано в табл. 2.

Таблиця 2

## Характеристика хворих досліджуваних груп

Критерії	Групи хворих			
	А (n = 40)		А + Т (n = 40)	
	n	%	n	%
<b>Вік</b>				
До 50 років	11	27,5	14	35,0
> 50–74 роки	26	65,0	22	55,0
> 74 років	3	7,5	4	10,0
<b>АПХТ</b>				
Проводили	26	65,0	27	67,5
Не проводили	14	35,0	13	32,5
<b>Терапія при МРМЗ</b>				
Проводили	22	55,0	25	62,5
Не проводили	18	45,0	15	37,5
<b>Наявність супутніх захворювань</b>				
Неврологічні хвороби (розсіяний склероз, дитячий церебральний параліч, хвороба Паркінсона)	2	5,0	5	12,5
Психічні захворювання (шизофренія, маніакально-депресивний психоз)	0	0,0	2	5,0
Судинна патологія (флебіт, облітеруючий ендартеріїт)	1	2,5	4	10,0
Кардіологічна патологія (ревматичні вади серця із серцевою недостатністю ІІВ ступеня)	4	10,0	3	7,5
Метастатичний перелом шийки стегнової кістки або кісток таза	8	20,0	5	12,5
Лімфостаз правої руки (на боці операції) ІІІ ступеня в поєднанні з метастатичним переломом лівої руки	1	2,5	0	0,0

Як свідчать дані табл. 2, досліджувані групи були тотожними за віковим складом, проведеною терапією з приводу МРМЗ та наявністю тяжких супутніх захворювань. Загалом на момент початку участі у дослідженні в 35 (43,8%) хворих виявлено супутню патологію, яка була протипоказанням до проведення стандартної ПХТ. Серед учасниць, які в рамках нашого дослідження приймали паліативну моноендокринотерапію, було 16 (40,0%) пацієнток із тяжкою супутньою патологією, а у групі хіміоендокринотерапії таких хворих було дещо більше — 19 (47,5%).

Перед кожним курсом терапії пацієнткам проводили загальний і біохімічний аналіз крові та визначали еметогенну токсичність проведеного лікування.

Для оцінки відповіді на проведену терапію за критеріями RECIST хворим виконували інструментальні дослідження за нижченаведеним протоколом. Після кожних 2 курсів терапії всім пацієнткам проведено ультразвукове дослідження ОЧП та регіонарних лімфатичних вузлів, рентгенографію ОГП або комп'ютерну томографію ОГП та ОЧП з в/в контрастуванням. Усім хворим із метастаза-

ми в кістках виконували остеосцинтиграфію після кожних 4 курсів терапії; у пацієнток, в яких не було метастазів у кістках на момент включення в дослідження, — кожні 6 міс. При оцінюванні результатів остеосцинтиграфії повною регресією (ПР) вважали відсутність патологічного накопичення радіофармапрепарату (РФП), ЧР — зменшення накопичення РФП  $\geq 30\%$ , стабілізацією процесу — зниження відсотка патологічного накопичення РФП  $< 30\%$ .

Хворих, в яких зафіксовано прогресування пухлинного процесу, з дослідження виключали. Такі випадки вважали завершеними, тому на наступному етапі лікування схему змінювали, і хворі продовжували терапію за межами дослідження.

Токсичність терапії визначали на основі National Cancer Institute Common Toxicity Criteria (NCI-CTC) (version 3.0) [28] шляхом анкетування хворих.

Отримані дані перевіряли на нормальність розподілу та тотожність дисперсій. Для оцінки істотності розходжень між досліджуваними групами використовували критерій Стьюдента для множинних порівнянь із поправкою Бонфероні.

Визначали тривалість вільного від прогресування захворювання періоду — час від початку лікування в межах дослідження до виявлення ознак прогресування на фоні проведеного лікування. Виживаність оцінювали за методом Каплана — Мейєра, розбіжності між кривими виживаності аналізували за допомогою log-rank тесту з використанням  $\chi^2$  критерію. Статистична значущість була прийнята при  $p < 0,05$ .

## РЕЗУЛЬТАТИ ТА ЇХ ОБГОВОРЕННЯ

Після 2-го курсу хворим проведено дослідження для визначення відповіді з боку пухлинного процесу на застосовану терапію та встановлено, що прогресування в жодній пацієнтки не розвинулося. Токсичних проявів ІІІ–ІV ступеня не виявлено. Усім хворим терапію було продовжено. Повторне обстеження проводили після 4-го курсу лікування. Прогресування виявлено в 1 хворій, яка приймала хіміоендокринотерапію (А + Т), — збільшилася кількість дисемінатів на шкірі. Дані про відповідь на проведену терапію, визначену на основі критеріїв RECIST, представлено в табл. 3.

Таблиця 3

## Відповідь на проведене лікування у хворих на МРМЗ після 4-го курсу терапії

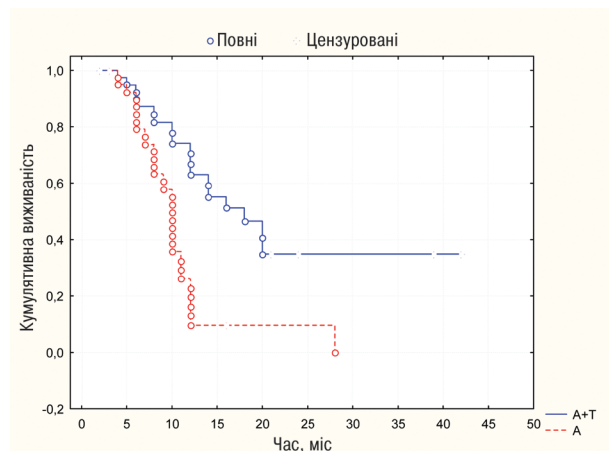
Група хворих	Прогресування		Стабілізація		ЧР		ПР	
	n	%	n	%	n	%	n	%
А (n = 40)	0	0,0	8	20,0	30	75,0	2	5,0
А + Т (n = 40)	1	2,5	6	15,0	23	57,5	10	25,0

Як видно з табл. 3, частка хворих, у яких з боку пухлинного процесу не відзначено лікувальної динаміки, в обох групах була майже однаковою. Щодо ЧР, то дещо вищий відсоток таких випадків зафіксовано серед хворих, які одержували монотерапію анастрозолом. Найбільший відсоток ПР спостерігали у хворих, які приймали комбіновану хіміоендокринотерапію (А + Т), — 25,0%, що суттєво переви-

щувало ( $p < 0,05$ ) відповідний показник у групі пацієнток, яким проводили монотерапію (А) (5,0%).

Першою кінцевою точкою нашого дослідження було визначення середньої тривалості вільного від прогресування періоду у хворих на МРМЗ. Середня тривалість періоду без прогресування у загальній вибірці ( $n = 80$ ) пацієнток становила  $11,6 \pm 1,3$  міс. В учасниць, які приймали комбіновану терапію А + Т, цей період був довший —  $14,0 \pm 2,4$  міс, а у хворих, які одержували монотерапію А, він становив  $9,2 \pm 1,0$  міс. Різниця в тривалості вільного від прогресування захворювання періоду в учасниць обох груп була статистично значущою ( $p < 0,05$ ).

Аналіз виживаності без прогресування за методом Каплана — Мейера показав перевагу застосування комбінованої хіміоендокринотерапії А + Т порівняно з монотерапією А (рис. 3).



**Рис. 3.** Виживаність без прогресування (оцінка за Капланом — Мейером, log-rank тест,  $\chi^2 = 3,8369$ ;  $p = 0,012$ ) хворих на МРМЗ залежно від застосованої терапії

Серед хворих, які брали участь у дослідженні, відзначено випадки ПР метастатичних вогнищ і тривалого періоду без прогресування —  $> 24$  міс. Слід зазначити, що тривалий безрецидивний період частіше реєстрували у пацієнток, які приймали комбіновану хіміоендокринотерапію (А + Т), ніж у хворих, які застосовували моноендокринотерапію (А).

У групі терапії А + Т через 36 міс після початку лікування ознак прогресування хвороби не виявлено у 4 (10,0%) пацієнток; вони продовжують лікування. Однією з таких хворих є **пацієнтка М.**, 1929 р.н., у якої в 2010 р. діагностовано рак правої молочної залози ІІВ Т4N2M0 стадії, ER — 90% 3+, PR — 85% 3+, Нег-2/печ негативний, Ki-67 — 17%. Хворій виконано радикальну мастектомію, проведено повний післяопераційний курс променевої терапії, у зв'язку з віком (81 рік) АПХТ не призначали. Пацієнтка отримувала антиестрогенну терапію тамоксифеном по 20 мг/добу. У лютому 2012 р. діагностовано метастатичне ураження легень, селезінки, кісток. Хвору рандомізовано до дослідження та призначено терапію А + Т. Упродовж 43 міс і до цього часу (вересень 2015 р.) у хворій відзначали ПР метастатичних вогнищ, вона продовжує хіміоендокринотерапію.

У групі монотерапії А зареєстровано 1 (2,5%) хвору на рак правої молочної залози з метастазом у м'яких тканинах передньої грудної стінки та множинними метастазами в кістках, із патологічним переломом лівої плечової кістки — **пацієнтку Н.** віком 75 років. Первинне лікування з приводу РМЗ отримувала в 2005 р. У 2012 р. діагностовано МРМЗ. У зв'язку з лімфостазом правої верхньої кінцівки та патологічним переломом лівої плечової кістки можливості вибору інфузійної протипухлинної терапії були обмеженими. Хвору рандомізовано до дослідження у групу А. У зв'язку з наявністю метастатичного ураження кісток призначено ібандронову кислоту перорально. Відзначено ПР метастатичного вогнища в м'яких тканинах і ПР метастазів у кістках (відсотки накопичення РФП у кістках у межах норми, повне загоєння метастатичного перелому лівої плечової кістки) упродовж 28 міс, після чого виник сильний біль у ділянці альвеолярного відростка верхньої щелепи справа. Діагностовано остеонекроз альвеолярного відростка верхньої щелепи, з приводу якого хворій проведено оперативне втручання. Терапію ібандроновою кислотою відмінено. Призначено деносуаб (120 мг 1 раз на місяць). З дослідження хвору виключено через перерву в лікуванні анастрозолом у період оперативного втручання на верхній щелепі. Наразі пацієнтка продовжує терапію цим препаратом за межами дослідження (36 міс), ознак прогресування пухлинного процесу (станом на вересень 2015 р.) не відзначено.

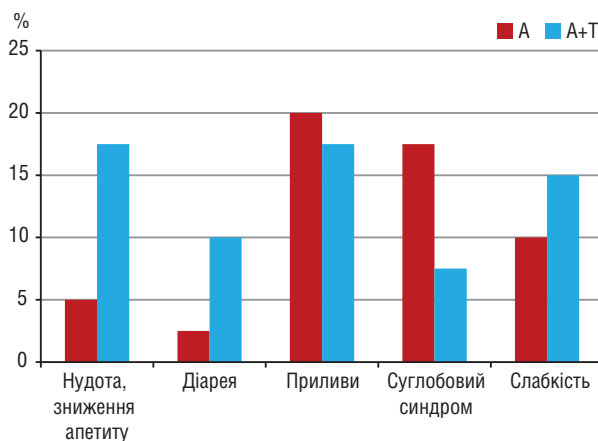
Наступною кінцевою точкою нашого дослідження були переносимість і безпека застосовуваної терапії. Особливо у хворих, які мали протипоказання до проведення ПХТ. Серед ускладнень хіміогормонотерапії зафіксовано прояви гастроінтестинальної токсичності: нудота, зниження апетиту, діарея; також хворі скаржилися на приливи, біль у дрібних суглобах і підвищену втомлюваність. Усім пацієнткам, які отримували комбіновану хіміоендокринотерапію з перших днів прийому було призначено антиеметичний препарат ондансетрон (8 мг *per os* 1 раз на добу), враховуючи еметогенність тегафуру.

На рис. 4 представлено дані про побічні ефекти таблетованої терапії у хворих із проведеного дослідження після 4-го курсу лікування.

Як видно з рис. 4, прояви гастроінтестинальної токсичності частіше спостерігали у хворих, які приймали комбіновану хіміоендокринотерапію. Загалом серед пацієнток, які одержували моноендокринотерапію, нудота, зниження апетиту та діарея виникали у 3 (7,5%). Серед хворих, які приймали комбіновану хіміоендокринотерапію, цей показник був вищим — 11 (27,5%) осіб ( $p < 0,05$ ). У всіх пацієнток діарея була легкого ступеня — до 2 випорожнень на добу неоформленими каловими масами впродовж 1–3 днів, що не потребувало додаткової симптоматичної терапії.

Суглобовий синдром дещо частіше відзначали у хворих, які одержували моноендокринотерапію (17,5% проти 7,5% у групі А + Т;  $p > 0,05$ ). Пацієнт-

кам із суглобовим синдромом II ступеня призначали мелоксикам по 7,5 мг 1 раз на добу після їжі. Приливи відзначали практично з однаковою частотою (20,0% — у групі А, 17,5% — у групі А + Т). Слід зауважити: коли хворі детально характеризували побічні прояви, то відмічали, що приливи були однаковими за інтенсивністю впродовж усього курсу терапії. Вираженість симптомів суглобового синдрому збільшувалася у дні без прийому тегафуру. У дні застосування тегафуру хворі відчували полегшення і не потребували додаткового прийому нестероїдних протизапальних препаратів.



**Рис. 4.** Побічні прояви таблетованої терапії пацієнток із МРМЗ

У 4 (10,0%) хворих групи моноендокринотерапії А та 6 (15,0%) пацієнток, які одержували комбіновану терапію А + Т, відзначено невмотивовану підвищену втомлюваність і загальну слабкість. Проте важко встановити, чи це було пов'язано з токсичними проявами лікування, чи з поширеним пухлинним процесом.

Загалом побічні ефекти у вигляді нудоти, зниження апетиту, приливів, суглобового синдрому та невмотивованої підвищеної втомлюваності відзначали у 37,5% хворих, які приймали лише гормонотерапію А, та у 42,5% пацієнток, які одержували комбіновану терапію А + Т.

Отже, досліджувані режими терапії мали схожий рівень токсичності та переносимості, не потребували додаткових призначень, окрім випадків із суглобовим синдромом. Слід зазначити, що всі прояви токсичності до закінчення 4-го курсу терапії були I–II ступеня за шкалою NCI-CTC. Токсичні ускладнення лікування III ступеня впродовж усього дослідження виявлено лише в однієї 77-річної хворої, яка приймала комбіновану терапію А + Т, — у неї після 5-го курсу застосування виникла слабкість та підвищена втомлюваність III ступеня. З боку вогнищ пухлинного процесу спостерігали позитивну динаміку — ЧР. Хвора була виключена з дослідження, після чого їй призначили монотерапію А.

У всіх хворих, які брали участь у дослідженні та мали супутню патологію, погіршення загального стану не зареєстровано. Жодну пацієнтку не було виключено з дослідження через посилення вираженості симптомів супутнього захворювання.

Люмінальний Her-2/neu негативний МРМЗ можна вважати хронічною хворобою, яка потребує тривалого лікування та динамічного спостереження. У зв'язку з тим, що поширені форми РМЗ є невиліковними захворюваннями, першочерговим завданням для клініцистів стає вибір ефективних терапевтичних опцій, які можна тривало застосовувати та які мають мінімальні побічні прояви. У хворих на гормонозалежний МРМЗ паліативна ендокринотерапія ІА є ефективним лікувальним підходом, її застосування сприяє подовженню тривалості життя з мінімальними небажаними ефектами, але, на жаль, протягом відносно нетривалого періоду [15–17]. Застосування таблетованих форм фторпіримідинів має доведену ефективність у досягненні порівняно тривалих періодів без прогресування пухлинного процесу на фоні задовільної переносимості лікування [29–31].

У проведеному дослідженні ми встановили, що застосування моноендокринотерапії ІА анастрозолом є ефективним варіантом амбулаторного лікування, який дає змогу досягти періоду без прогресування у хворих на люмінальний Her-2/neu негативний МРМЗ із середньою тривалістю до 9 міс. У роботах деяких дослідників встановлено, що застосування ІА у пацієнток із поширеним гормонозалежним Her-2/neu негативним МРМЗ, у яких було прогресування хвороби на фоні прийому тамоксифену, дозволяє досягти періоду без прогресування тривалістю всього 6 міс [16, 32]. В інших дослідженнях [11, 12] продемонстровано більшу тривалість періоду до прогресування у цієї групи пацієнтів на фоні ендокринотерапії ІА. Загалом у всіх дослідженнях вказується на те, що гормонотерапія ІА є ефективною та малотоксичною опцією лікування при МРМЗ, яку можна використовувати у пацієнтів в амбулаторних умовах [11–13, 32, 33].

З 2000 р. почали з'являтися роботи, присвячені хіміоендокринотерапії з одночасним застосуванням ІА (анастрозолу чи летрозолу) зі стандартними схемами ПХТ [22–26, 33]. У цих дослідженнях встановили позитивний ефект від додавання ІА до ПХТ у хворих на місцево-поширений РМЗ і МРМЗ. Продемонстровано, що при одночасному застосуванні ендокринотерапії анастрозолом із ПХТ у пацієнток із метастатичним гормонозалежним РМЗ тривалість середнього періоду без прогресування патологічного процесу подовжується до 13–15 міс [20, 22, 26]. А у хворих на місцево-поширений РМЗ поєднане застосування ІА із неoad'ювантною ПХТ сприяє поліпшенню безпосередніх результатів лікування у вигляді вищого відсотка зменшення первинних пухлин у більшій кількості осіб [24, 33]. За результатами дослідження ми встановили, що шляхом амбулаторного лікування таблетованими формами хіміо- та ендокринопрепаратів пацієнтів із люмінальним Her-2/neu негативним МРМЗ можливо досягти періоду без прогресування хвороби тривалістю  $14,0 \pm 2,4$  міс, що достовірно перевищує середню тривалість безпрогресивного періоду у хворих, які отримували моноендокринотерапію ( $9,2 \pm 1,0$  міс). Таким чином, наші результати збігаються з наведеними вище даними, отриманими іншими авторами [20, 22].

У 10% учасників нашого дослідження, які приймали комбіновану хіміоендокринотерапію, вдалося досягти тривалого періоду без прогресування (більше 24 міс) без виникнення побічних проявів III–IV ступеня. У літературі ми не знайшли подібних даних, тому вважаємо за доцільне надалі продовжувати вивчення цього питання.

Значна частина хворих (43,8%) на момент початку лікування в рамках проведеного нами дослідження мала виражену супутню патологію, яка була протипоказанням до проведення стандартних схем ПХТ. У частини пацієнтів (17,5%) були переломи шийки стегнової кістки, таза, плечової кістки, через що провести інфузійну цитостатичну терапію в межах спеціалізованої лікувальної установи було неможливо. Під час лікування в рамках нашого дослідження ми встановили, що погіршення загального стану у хворих із конкуруючими захворюваннями не було. У літературі ми знайшли лише дані про те, що одночасне застосування тегафуру з доксорубіцином та алопуринолом може посилювати явища енцефалопатії та викликати інсомнії у хворих після тривалого прийому [34]. У нашому дослідженні ми не вивчали комбінації тегафуру з алопуринолом (хворих на подагру в дослідженні не було) та доксорубіцином. Явищ інсомнії у пацієнтів під час роботи ми не зафіксували.

Незважаючи на те що значна частина хворих, які брали участь у дослідженні, були віком старше 75 років або мали супутню патологію, переносимість лікування була задовільною. У 98,7% учасниць обох досліджуваних груп виявлено побічні прояви лише I–II ступеня токсичності у вигляді зниження апетиту, підвищеної втомлюваності, приливів або суглобового синдрому; відмічено поодинокі (< 10,0%) випадки діареї. Частота побічних ефектів у хворих, які приймали різні види паліативної таблетованої терапії, була майже однаковою. Аналогічну переносимість терапії таблетованими формами фторпіримідинів та ІА відмічають й інші дослідники [20, 22, 24, 26, 30]. Однак варто наголосити, що у згаданих вище дослідженнях до участі залучали пацієнок без серйозної супутньої патології.

У проведеному нами пілотному дослідженні встановлено, що амбулаторна паліативна терапія при люмінальному Her-2/neu негативному МРМЗ із застосуванням виключно пероральних засобів — антиметаболіту тегафуру і нестероїдного ІА 3-ї генерації анастрозолу — демонструє достатню ефективність, можливість тривалого прийому, незначну вираженість побічних ефектів і позитивно сприймається пацієнтками з поширеним пухлинним процесом.

## ВИСНОВКИ

Результати, отримані в проведеному дослідженні, дозволили нам зробити такі висновки:

1. Амбулаторна паліативна терапія люмінального Her-2/neu негативного МРМЗ із застосуванням виключно пероральних засобів — антиметаболіту тегафуру і нестероїдного ІА 3-ї генерації анастрозолу — демонструє достатню ефективність.

2. Тривалість середнього періоду без прогресування пухлинного процесу у пацієнок, які отримували комбіновану терапію А + Т ( $14,0 \pm 2,4$  міс), більша за відповідний показник у групі хворих, які приймали моноендокринотерапію А ( $9,2 \pm 1,0$  міс;  $p < 0,05$ ).

3. Безрецидивна виживаність вища у хворих, які приймали хіміоендокринотерапію А + Т порівняно з пацієнтками, яким призначали тільки анастрозол (log-rank тест,  $\chi^2 = 3,8369$ ,  $p = 0,012$ ).

4. Тривалий (> 24 міс) безрецидивний період частіше реєстрували у хворих, які приймали комбіновану хіміоендокринотерапію, ніж серед пацієнок, яким проводили моноендокринотерапію (10,0 і 2,5% відповідно). У зв'язку з невеликою кількістю спостережень різниця була недостовірною ( $p > 0,05$ ).

5. Під час лікування відмічено побічні прояви I–II ступеня токсичності; частота побічних ефектів у досліджуваних групах була майже однаковою (37,5 і 42,5% відповідно у групах А і А + Т).

6. Застосування комбінованої хіміоендокринотерапії тегафуrom з анастрозолом є не лише ефективною, а й безпечною терапевтичною опцією у хворих на люмінальний Her-2/neu негативний МРМЗ із супутньою патологією.

## СПИСОК ВИКОРИСТАНОЇ ЛІТЕРАТУРИ

1. NCCN Clinical Practice guidelines in oncology. Breast cancer. Version 2.2015 ([http://www.nccn.org/professionals/physician\\_gls/f\\_guidelines.asp](http://www.nccn.org/professionals/physician_gls/f_guidelines.asp)).
2. Cesar AS, Gradishar WJ. Changing treatment paradigms in metastatic breast cancer. *Jama Oncol* 2015; **1** (4): 528–34.
3. Debled M, Madrangues N, Trainaud A, et al. First-line Capecitabine monotherapy for slowly progression metastatic breast cancer. Do we need aggressive treatment? *Oncology* 2009; **77**: 318–27.
4. Sitzia J, Huggins L. Side effects of cyclophosphamide, methotrexate, and 5-fluorouracil (CMF) chemotherapy for breast cancer. *Cancer Pract* 1998; **6** (1): 13–21.
5. Манзюк ЛВ, Артамонова ЕВ, Сатирова ЕФ, Алаторцева ЕС. Оригинальная комбинация Фторафур + Винорельбин в лечении рака молочной железы: первые результаты. *Совр онкол* 2012; **1** (12): 56–9.
6. Malet-Martino M, Martino R. Clinical studies of three oral prodrugs of 5-fluorouracil (capecitabine, UFT, S-1): a review. *Oncologist* 2002; **7** (4): 288–323.
7. Wright J, Prigot A, Wright BP. An evaluation of folic acid antagonists in adults with neoplastic diseases. A study of 93 patients with incurable neoplasms. *J Natl Med Assoc* 1951; **43**: 211–40.
8. History of cancer chemotherapy ([https://en.wikipedia.org/wiki/History\\_of\\_cancer\\_chemotherapy](https://en.wikipedia.org/wiki/History_of_cancer_chemotherapy)).
9. Goldie JH, Coldman AJ. A mathematic model for relating the drug sensitivity of tumors to their spontaneous mutation rate. *Cancer Treat Rep* 1979; **63**: 1727–33.
10. Bonadonna G, Brusamolino E, Valagussa P, et al. Combination chemotherapy as an adjuvant treatment in operable breast cancer. *N Engl J Med* 1976; **294** (8): 405–10.
11. Coates AS, Winer EP, Goldhirsch A, et al. Tailoring therapies — improving the management of early breast cancer: St Gallen International Expert Consensus on the Primary Therapy of Early Breast Cancer 2015. *Ann Oncol* 2015; doi: 10.1093/annonc/ndv221.
12. Roy SS, Vadlamudi RK. Role of estrogen receptor signaling in breast cancer metastasis. *Int J Breast Cancer* 2012; Article ID 654698: 8 (<http://dx.doi.org/10.1155/2012/654698>).
13. Charalambous Ch, Pitta ChA, Constantinou AI. Equol enhances tamoxifen's anti-tumor activity by induction of caspase-mediated apoptosis in MCF-7 breast cancer cells. *BMC Cancer* 2013; **13**: 238. doi:10.1186/1471-2407-13-238.



14. Altundaga K, Ibrahim NK. Aromatase inhibitors in breast cancer: an overview. *Oncologist* 2006; **11** (6): 553–62.
15. Mouridsen H, Gershanovich M. The role of aromatase inhibitors in the treatment of metastatic breast cancer. *Semin Oncol* 2003; **4** (14): 33–45.
16. Kaufmann M, Bajetta E, Dirix LY, et al. Exemestane is superior to megestrol acetate after tamoxifen failure in postmenopausal women with advanced breast cancer: results of a phase III randomized double-blind trial. *J Clin Oncol* 2000; **18**: 1399–411.
17. Bertelli G, Garrone O, Merlano M, et al. Sequential treatment with exemestane and non-steroidal aromatase inhibitors in advanced breast cancer. *Oncology* 2005; **69**: 471–7.
18. Australian and New Zealand Breast Cancer Trials Group. A randomized trial in postmenopausal patients with advanced breast cancer comparing endocrine and cytotoxic therapy given sequentially or in combination. *J Clin Oncol* 1986; **4**: 186–93.
19. Bezwodna WR, Derman D, De Moor NG, et al. Treatment of metastatic breast cancer in estrogen receptor positive patients. A randomized trial comparing tamoxifen alone versus tamoxifen plus CMF. *Cancer* 1982; **50**: 2747–50.
20. Sledge Jr GW, Hu P, Falkson G, et al. Comparison of chemotherapy with chemohormonal therapy as first-line therapy for metastatic, hormone-sensitive breast cancer: An Eastern Cooperative Oncology Group Study. *JCO* 2000; **18** (2): 262–8.
21. Bedognetti D, Sertol M, Prozato P, et al. Concurrent vs sequential adjuvant chemotherapy and hormone therapy in breast cancer: a multicenter randomized phase III trial. *J Natl Cancer Inst* 2011; **103**: 1529–39.
22. Ibrahim NK, Yariz KO, Bondarenko I, et al. Randomized phase II trial of letrozole plus anti-MUC1 antibody AS1402 in hormone receptor-positive locally advanced or metastatic breast cancer. *Clin Cancer Res* 2011; **17**: 6822–30.
23. Torrisi R, Dellapasqua S, Ghisini R, et al. Preoperative concurrent chemo- and endocrine therapy for women with large operable breast cancer expressing steroid hormone receptors. *Breast* 2009; **17**: 654–60.
24. Watanabe N. Concurrent administration of chemo-endocrine therapy for postmenopausal breast cancer patients. *Breast Cancer* 2009; **17**(4): 247–53.
25. Mohammadianpanah M, Ashour Y, Hoseini S, et al. The efficacy and safety of neoadjuvant chemotherapy +/- letrozole in postmenopausal women with locally advanced breast cancer: a randomized phase III clinical trials. *Breast Cancer Res Treat* 2011; **132** (3): 853–61.
26. Тимовська ЮА, Зотов АС. Химиоендокринотерапія при розповсюдженій раці грудної залози. *Клин онкол* 2015; **3** (19): 1–7.
27. Eisenhauer EA, Therasse PT, Bogaerts J, et al. New response evaluation criteria in solid tumours: revised RECIST guideline. *Eur J Cancer* 2009; **45**: 228–47.
28. Cancer therapy evaluation program, common terminology criteria for adverse events, version 3.0. DCTD, NCI, NIH, DHHS 2003 (<http://ctep.cancer.gov>).
29. Ershler WB. Capecitabine monotherapy: safe and effective treatment for metastatic breast cancer. *Oncologist* 2006; **11** (4): 325–35.
30. Ishizuna K, Ninomiya J, Ogawa T, et al. Effectiveness and safety of tegafur-gimeracil-oteracil potassium (TS-1) for metastatic breast cancer: a single-center retrospective study. *Gan To Kagaku Ryoho* 2014; **41** (13): 2577–82.
31. Kajanti MJ, Pyrhönen SO, Maiche AG. Oral tegafur in the treatment of metastatic breast cancer: a phase II study. *Eur J Cancer* 1993; **29A** (6): 863–6.
32. Nabholz JM, Buzdar A, Pollac M, et al. Anastrozole is superior to tamoxifen as first line therapy for advanced breast cancer in postmenopausal women, result of a North American Multicenter Randomized Trial. *J Clin Oncol* 2000; **18**: 3758–46.
33. Buzdar AU. Advances in endocrine treatment for postmenopausal women with metastatic and early breast cancer. *Oncologist* 2003; **8** (4): 335–41.
34. Jain KK. Drug-induced neurological disorders. 3<sup>rd</sup> revised and explained edition. Basen: Hogrefe publishing, 2012. 476 p.

## ORALLY GIVEN CHEMO-ENDOCRINE THERAPY FOR PATIENTS WITH LUMINAL Her-2/neu NEGATIVE METASTASING BREAST CANCER

Yu.O. Tymovska, O.S. Zotov, V.M. Pivnyuk,  
M.F. Anikusko

**Summary.** *Aim:* optimize the treatment of patients with hormone-positive (luminal) Her-2/neu negative metastasizing breast cancer (MBC) through the taking endocrine and chemotherapeutical drugs orally on an outpatient basis. **Object and methods:** the results of treatment of 80 patients with luminal Her-2/neu negative MBC, who were randomized into 2 groups and treated with chemotherapy and endocrinotherapy that were given only per os. The first group (A) consisted of patients who had palliative hormone therapy with aromatase inhibitor anastrozol (1 mg daily). Conventionally 1 course of therapy in this group believed interval of 21 days. The second group (A + T) formed with patients who appointed concurrent hemoendocrinotherapy: tegafur (1200–1600 mg/day, from the 1<sup>st</sup> to the 14<sup>th</sup> day of the 21-day cycle) in combination with a daily intake anastrozol (1 mg). Treatment was performed to signs of tumor progression or occurrence of side effects toxicity grade III–IV. We determined the duration of progression-free period (time from start of treatment within the study to detect signs of progression against the background of the treatment), survival (by Kaplan — Meier method); toxic manifestations therapy was assessed by questionnaire patients. **Results:** length medium period without progression in patients of group A + T was longer for such in group A (14.0 ± 2.4 to 9.2 ± 1.0 months,  $p < 0.05$ ). Progression-free survival was significantly higher in patients treated with concurrent chemotherapy with endocrinotherapy, compared with that of patients who received monoendocrinotherapy (log-rank test,  $\chi^2 = 3.8369$ ,  $p = 0.012$ ). 10% of patients in group A + T managed to achieve long period without progressive (> 24 months) without occurrence of adverse events toxicity grade III–IV. The frequency of side effects in patients taking different types of palliative therapy orally was almost the same in both study groups: 98.7% of patients were toxicity grade I and II. **Conclusion:** palliative treatment given orally for patients with luminal Her-2/neu negative MBC using antimetabolites tegafur and non-steroidal aromatase inhibitor anastrozole — demonstrates sufficient efficacy, the possibility of prolonged use, minor side effects; positively perceived by patients with advanced tumor process.

**Key Words:** metastasizing luminal Her-2/neu negative breast cancer, palliative cytostatic therapy, concurrent chemo-endocrine therapy, progression-free period, tegafur, anastrozole.

### Адреса для листування:

Тимовська Ю.О.  
03115, Київ, вул. Верховинна, 69  
Національний медичний університет  
ім. О.О. Богомольця,  
кафедра онкології

Одержано: 21.10.2015