УДК: 616.33-006.6-073.756.8

ВОПРОСЫ ПРЕДОПЕРАЦИОННОГО ОБСЛЕДОВАНИЯ БОЛЬНЫХ РАКОМ ЖЕЛУДКА

Машуков А.А.

Одесский областной онкологический диспансер.

Обобщен опыт предоперационного обследования больных РЖ, проходивших диагностику и лечение в Одесском областном онкологическом диспансере за последние 10 лет. Показано, что качественная предоперационная диагностика является необходимым условием успешного хирургического лечения.

Ключевые слова: *рак желудка, онкомеркеры, рентгенологические, морфологические методы*

Введение.

Рак желудка (РЖ) — злокачественная опухоль, растущая из эпителиальных клеток слизистой (внутренней) оболочки желудка. Опухоль может возникать в различных отделах желудка: в верхнем, где он соединяется с пищеводом, в основной части (теле) желудка или в нижнем, где желудок соединяется с кишечником. Частота встречаемости РЖ - от 75 на 100 000 в Японии, до 5 на 100 000 в США. Однако смертность от РЖ в России и Украине занимает 2-3 место среди всех смертей от онкологических заболеваний. Важную роль для увеличения продолжительности и улучшения качества жизни больных с РЖ играет своевременная качественная диагностика.

Контингенты и методы

Обобщен опыт предоперационного обследования больных РЖ, проходивших диагностику и лечение в Одесском областном онкологическом диспансере за последние 10 лет. Предоперационное обследование больных РЖ проводилось в соответствии со стандартами обследования и лечения онкологических больных. Приказ «Об утверждении протоколов оказания медицинской помощи по специальности «онкология» от 17.09.03 г. № 554 МОЗ регламентирует «Стандарты диагностики и лечения онкологических больных». Протокол обследования конкретного больного включал:

1. Выполнение эзофагогастродуоденоскопии с биопсией, включающей как цитологическое, так и гистологическое подтверждение диагноза.
2. Контрастная рентгенография желудка.
3. Видеоколоноскопия / ирригоскопия.
4. Ультразвуковое исследование органов брюшной полости.
5. Компьютерная/магниторезонансная томография брюшной полости по показаниям.
6. Рентгенография органов грудной клетки.
7. Выполнение онкомаркеров СА 72-4, СА 19-9, РЭА по показаниям.
8. Компьютерная ангиография брюшной полости по показаниям.
9. Общеклинические исследования крови и мочи, включающие биохимический анализ крови, коагулограмму, развернутый общий анализ крови и др.
10. Терапевтическое обследование, включающее ЭКГ (в динамике по показаниям), эхокардиоскопию, коронарокардиографию по показаниям.
11. Консультация кардиолога, невропатолога, гепатолога и др. – по показаниям.

12. Диагностическая лапароскопия и чресбрюшная пункционная биопсия под УЗИ навигацией выполнялись по показаниям.
13. Учитывая частые и множественные трансфузии препаратов крови в периоперационном периоде, большинству больных выполнялось скрининговое обследование на маркеры вирусных гепатитов, ВИЧ (наличие информированного согласия больного), РВ.

Результаты и обсуждение

Методы обследования больных до операции

В соответствии с целью и задачами, в центре внимания находились больные с верифицированным морфологически раком желудка. Объектом изучения являлись те макроскопические изменения, которые имелись в организме больного (характеристики первичной опухоли, ее метастазов), а также микроскопические процессы, происходившие в опухоли и ее метастазах в регионарные лимфатические узлы.

Для верификации, уточнения диагноза, уточнения стадии заболевания были использованы следующие методы: клинические (сбор данных о жалобах больного РЖ, анамнеза заболевания, анамнеза жизни, объективный осмотр); клинико-инструментальные (рентгенологические; эндоскопические исследования, ультразвуковые, КТ/МРТ/ПЭТ); морфологические микроскопические методы (цитологический, гистологический, иммуногистохимический); лабораторные; статистические методы обработки материала.

Клинический метод исследования включал сбор жалоб и выяснение анамнеза заболевания (болезни, жизни, включая онкологический, инфекционный, хирургический, терапевтический, трансфузиологический, профессиональный, страховой и т.д.); объективное обследование больного (осмотр, пальпация, перкуссия, аускультация); клинико-лабораторные и инструментальные данные, необходимые для определения стадии злокачественного процесса, дальнейшего определения объёма и характера планируемого оперативного вмешательства и последующего специального лечения. Особое внимание уделялось наличию клинических признаков прогрессирования опухолевого процесса: наличию метастазов Вирхова, Шницлера-Блумера, Джозеф, Айриша, клиническим признакам наличия асцита, наличию кахексии; паранеопластических синдромов: Лезера-Трела (множественные кератомы), Труссо (венозные тромбозы нижних конечностей), Acanthosis nigricans, эктопическому синдрому Кушинга.

Терапевтическое обследование

Учитывалось общесоматическое состояние больного. Больной стандартно осматривался терапевтом и анестезиологом, выполнялось электрокардиографическое обследование (ЭКГ), по результатам которого больной мог быть направлен на эхокардиоскопию (УЗИ сердца). Хирургическое вмешательство рекомендовалось в случае установления наличия достаточной высоты фракции выброса: > 50 единиц по Симпсону, либо Тейхольцу. В случае наличия сомнений в операбельности больного, выполнялась консультация кардиолога и коронарокардиографическое исследование (особенно часто у больных после АКШ). В отдельных случаях наблюдалась значительная положительная клинико-лабораторная динамика на фоне назначенной кардиотропной терапии, трансфузий эритроцитарной массы (купирования гемической и тканевой гипоксии миокарда), сосудистой инфузионной терапии (купирования интоксикационной кардиопатии). В случае наличия в анамнезе ОНМК, больной всегда консультировался невропатологом, по показаниям выполнялось КТ головного мозга. В случае изменений в биохимическом анализе крови, гепатог-

рамме, больному выполнялось исследование маркеров вирусных гепатитов, больной направлялся на консультацию гепатолога. Консультация фтизиопульмонолога назначалась в случае наличия в анамнезе туберкулеза легких. Эндокринолог консультировал больного РЖ в случае наличия сахарного диабета (в стадии субкомпенсации больной временно переводился на простой инсулин с ежедневным двукратным контролем гликемии); либо тиреоидита – выполнялся лабораторный контроль Т3, Т4, ТТГ, УЗИ щитовидной железы. Все больные выносились на предоперационный консилиум для выработки объема операции, определения корректной тактики лечения и т.д. В случае особой необходимости, выраженном анестезиологическом риске, больной перед операцией дополнительно консультировался и реаниматологом.

Рентгенологические методы

Рентгенологическое исследование производилось на аппарате РДК F52-8C (КНР, 2008 год выпуска). Всем больным РЖ на этапе поликлинического обследования и при госпитализации в клинику, в ряде случаев – в процессе стационарного обследования и лечения выполнялась рентгеноскопия желудка и ирригоскопия.

Ирригоскопическое исследование

При проведении ирригоскопии за 1-2 дня до исследования назначали бесшлаковый рацион, за сутки – 40,0 мл касторового масла per os. Вечером накануне исследования выполняли 3 очистительные клизмы. Ужин не разрешался. Утром в день исследования больной не завтракал, ему выполняли дополнительную очистительную клизму. В ряде случаев для подготовки толстой кишки к исследованию использовали запатентованные комплексные солевые препараты: Фортранс, Флит Фосфо-Сода и т.д., которые принимались за 1 сутки до исследования (обычно накануне вечером в 17-19 часов). В качестве рентгеноконтрастного вещества использовали водную взвесь сульфата бария из расчета 400 г сухого порошка на 1600-2000 мл воды. Рентгеноконтрастную взвесь подогревали до 34-36°С и вводили в толстую кишку per clismam. Затем под непрерывным рентгенологическим контролем постепенно заполняли контрастной взвесью толстую кишку бариево-воздушной смесью и производили обзорные и прицельные снимки ее отделов в различных положениях больного. После удаления из толстой кишки рентгеноконтрастной взвеси, исследовали рельеф слизистой оболочки кишки для выявления подозрительных участков.

Рентгеноскопия желудка

При проведении рентгеноскопии желудка – больной не завтракал утром накануне исследования. В качестве рентгеноконтрастного вещества использовали водную взвесь сульфата бария из расчета 200 г сухого порошка на 1600-2000 мл воды. Рентгеноконтрастную взвесь подогревали до 34-36°С, больной принимал препарата непосредственно перед исследование per os. Контраст постепенно заполнял верхние отделы желудочно-кишечного тракта, в т.ч. полость желудка. После этого выполняли обзорные и уточняющие снимки желудка чаще всего в прямой проекции. Прием контраста при необходимости повторялся, как непосредственно в один этап исследовании, так и через 6, 12, 24 часа в случае диагностирования стеноза. Степень стеноза выходного отдела желудка оценивалась следующим образом: декомпенсированный стеноз означает наличие взвеси $BaSO_4$ через 24 часа после приема контрастной жидкости per os; субкомпенсированный – 12-24 часа: элиминация контраста из полости желудка до суток; компенсированный – до 12 часов. Трудность для диагностики, как видеогастроскопической, так и рентгенологической представляли больные с начальными и инфильтративными рака-

ми желудка, которые не удалось верифицировать путем гастробиопсии. В этом случае больному выполнялась узкоспектральная NBI (narrow band imaging) видеогастроскопия на аппарате Olympus с технологией EVIS EXERA III.

Ультразвуковое обследование больного

Ультразвуковое исследование выполняли на аппарате Medison SE 8000 (2007 год выпуска) производства фирмы Medison (Южная Корея), УЗ исследование позволяло исключить метастатическое поражение печени и забрюшинных лимфоузлов, визуализировать в брюшной полости наличие свободной жидкости, что может являться косвенным признаком наличия IV стадии РЖ.

Эндоскопические методы.

Всем больным РЖ на поликлиническом этапе, при госпитализации в клинику и в процессе стационарного обследования и лечения выполнялась эзофагогастродуоденоскопия. Больному выполнялась узкоспектральная NBI гастроскопия на аппарате Olympus, серия 190 (Япония). Непосредственно перед исследованием больному не разрешалось употреблять воду и твердую пищу. Особенностью технологии EVIS EXERA III наряду с осмотром слизистой в обычном белом свете (HD-WLE), больному выполнялся осмотр слизистой в синем спектре видимых лучей (длина волны 415 нм) и в лучах зеленого спектра видимого света (540 нм). Особенностью данного метода являлась возможность видеть стенку желудка как бы «на глубине»: коричневым цветом обозначались поверхностные капилляры, синим цветом – более глубоко расположенные вены и венулы слизистой оболочки (рис. 1).

Морфологическая диагностика.

После удаления морфологического материала, его доставляют в патоморфологическую лабораторию, делается т.н. вырезка всех интересующего морфолога и хирурга фрагментов материала (первичной опухоли, лимфатических узлов, «опасных» зон, в которых могут находиться микродиссеминаты, отсевы, поля инфильтрации и т.д.). В целях фиксации материал погружается в 10% буферный формалин в соотношении 1:10 (1 объёмная часть материала к десяти объемным частям формалина). Проводка формируется по каждому интересующему разделу материала, так например количество проводок одного удаленного желудка с лимфатической диссекцией достигает немыслимой цифры 40 проводок : 1 макропрепарат при расширенных лимфодиссекциях. Фиксация занимает 2-3 суток. После этого контейнеры с материалом уходят на обработку этиловым спиртом с целью обезжиривания. На этом этапе он проходит через различные спирты или специализированные растворы, что позволяет подготовить его к работе (обезжирить и дополнительно фиксировать). После этого все образцы заливаются в парафиновые блоки, в которых они застывают. После микротомии получаются срезы с парафиновых блоков толщиной до 1,0мкм, которые укладываются на гистологические стекла.

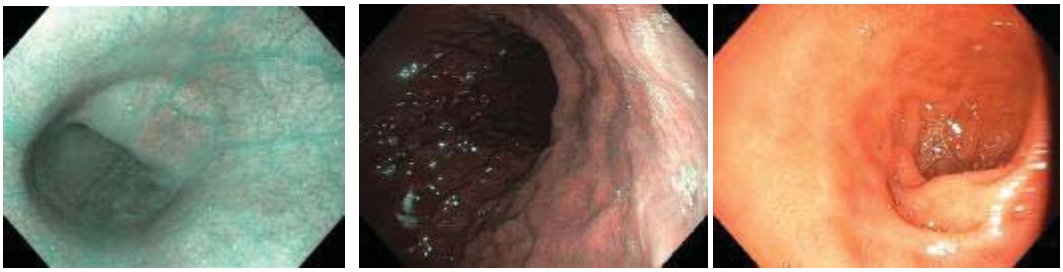

Рис. 1.. Различия между тем, как выглядит слизистая оболочка желудка в белом свете высокого разрешения (HD-WLE), NBI-415 и NBI-540 режимах.

Морфологическое (гистологическое) исследование для верификации и определения стадии опухоли проводилось при помощи окраски срезов гистопрепаратов гематоксилином и эозином. Наконец окрашенные срезы закрываются под прозрачную пленку.

Стандартное гистологические исследование использовали с целью уточнения стадий заболевания, степени дифференцировки опухоли, наличия метастазов в регионарных лимфоузлах и степени прорастания стенки желудка опухолью. Уточняющая консультирование микропрепаратов морфологом-экспертом проводилось для описания количества удаленных лимфатических узлов, а также а) степени вовлеченности опухолевого микроциркуляторного капиллярного русла (v), б) наличия резидуальной опухолевой ткани (R), в) вида микроинфильтрации (Inf б, в, Inf T), г) определения наличия периневрального опухолевого роста (n); д) наличия опухолевых микроэмболов в просвете сосудов; е) наличия инфильтрации микролимфатических сосудов (ly) [1].

Цитологическое исследование опухоли проводились при помощи окраски препаратов азур-эозиновой смесью по методу Алексеева Н.Г, Астраханцева Ф.А., Нечаева Т.И., а также при помощи унифицированной окраски цитологических препаратов азур-эозиновой смесью Паппенгейма.

Для иммуногистохимической окраски VEGF-C (KLT 9) были использованы парафиновые блоки. Приготавливались тонкие срезы, которые обрабатывались раствором 0.3% перекиси водорода в течение 10 минут при комнатной температуре. Для обнаружения антигена, срезы обрабатывались раствором цитрата натрия pH 6.0 и помещались в микроволновую печь. В течение 12 часов при температуре 4°C во влажной среде обрабатывались первичными антителами: козьи поликлональные VEGF-C антитела [1:100, Биотехнология Santa Cruz, Santa USA]. Затем срезы были промыты трижды в буферном фосфатном растворе в течение 2 минут, на 30 минут при комнатной температуре помещены в раствор хреносодержащей пероксидазы (Envision, DAKO), меченной козьими антителами. Добавляли 3,3-диаминобензидин. Нормальные козьи IGG служили негативным контролем для обнаружения VEGF-C. Степень интенсивности прокрашивания классифицировалась по четырем степеням: нет (0), слабое (1), умеренное (2) и сильное (3).

Процедура иммуногистохимического окрашивания для изучения других маркеров отличается практически только видом используемых антител: для p53 – это Do-7, m7001, DAKO, Glostrup, Denmark, для Her2/new – это c-erB-2 Oncoprotein, Ki-67 – реактив MIB-1.

Статистические методы обработки данных

При анализе данных нами были использованы математические (статистические) методы их обработки: непараметрические (коэффициент ранговой корреляции Спирмена rs), критерий достоверности отличий между двумя множествами Вилкоксона (другое название – критерий Манна-Уитни). Расхождения считали достоверными при $p<0,05$, что считается достаточным для математической верификации выводов биологических исследований.

Анализ выживаемости проводился на основании выполненных вычислений по методике рассчета пропорциональных рисков Cox.

Для оценки полученных результатов использовались стандартные описательные статистические маркеры оценки диагностических тестов:

OR

Чувствительность

Специфичность

PPV

NPV

PLR

NLR

OR – odds ratio, соотношение шансов (СОШ), служит для количественного описания того, насколько наличие либо отсутствие признака X взаимосвязано с наличием или отсутствием свойства Z в некоторой группе. Самое главное, что если СОШ больше 1, то данная взаимосвязь считается положительной. В биологических исследованиях СОШ редко превышает 10. Как будет показано ниже, в нашем исследовании ряд OR превосходил 10 в несколько раз. *Например, когда речь шла о ценности диагностической взаимосвязи между белком VEGFR-3 и инвазией опухоли в микроскопические сосуды, OR превысил 10 в сотни раз.*

Чувствительность – это доля позитивного предиктора в среде тех, где он *действительно является* позитивным. Например, в случае чувствительности какого-то диагностического маркера 90% у 9/10 больных он будет изменен (повышен).

Специфичность – это доля нормального значения маркера в среде тех, где он действительно нормален. Например, в случае 80% специфичности, у 8/10 здоровых больных маркер (диагностический тест) будет нормальным. Оба маркера считаются представляющими диагностическую ценность в случае, если они > 75%.

Использование нижеследующих маркеров является сравнительно недавним нововведением в медицинских исследованиях. Если сделать выборку научных работ 10-20 летней давности, обычно данные маркеры в них не упоминаются.

PPV – positive predictive value: положительная прогностическая роль или способность правильно предсказать положительный результат теста. Это доля больных с положительными результатами теста, которые были верно диагностированы с помощью тестируемой диагностической системы.

NPV – negative predictive value: негативный предсказательный вес, способность правильно предсказать отрицательный результат теста; доля больных с отрицательными результатами теста, которым исследуемая диагностическая система (правильно) поставила отрицательный результат.

Как же истолковывать значения, полученные при исследованиях этих параметров. Четкого ответа в литературе найти не удается. Однако одного взгляда на истолкование другого подобного критерия – знаменитого коэффициента корреляции Пирсона [2] – дает значительный ответ на эти сомнения.

до 0,2	Очень слабая корреляция
0,2 - 0,5	Слабая корреляция
0,5 - 0,7	Средняя корреляция
0,7 - 0,9	Высокая корреляция
свыше 0,9	Очень высокая корреляция

Однако, все гораздо сложнее для следующей группы оценочных критериев: PLR и NLR.

PLR - positive likelihood ratio; отношение правдоподобия положительного результата теста. Считается, что если результаты likelihood ratio теста > 1, то данный *положительный* результат теста ассоциирован с данным заболеванием. Если же likelihood ratio <1 – положительный результат ассоциирован с отсутствием заболевания. Интерпретируя простым языком, *PLR – это прогнозируемая математически диагностическая ценность вновь открытого маркера для клинических потребностей*.

NLR – negative likelihood ratio; отношение правдоподобия отрицательного результата теста. Негативная диагностическая точность теста. Чем данный показатель ниже, тем вероятность корректного исключения диагноза возрастает.

Оба эти показателя имеют непосредственное отношение к способности теста предсказывать результаты, т.е. значимость его для дальнейшего клини-

ческого применения, **важность** для клинической практики (табл. 1)

Например, все тот же вышеупомянутый VEGFR-3 имеет показатель «дальнейшей диагностической клинической ценности» PLR = 89,333 с CI95% 15,867-1728,203, когда речь идет о его способности «предсказывать» степень гематогенной диссеминации РЖ.

При этом зависимость носит обратный характер: чем выше (нео) лимфангиогенез, тем меньше происходит гематогенная диссеминация по кровеносным капиллярам (Vo-V3) и наоборот. Чем ниже (нео) лимфангиогенез, тем больше опухолевых эмболов в капиллярах.

Клиническим выводом может быть, например, учет концентрации онкобелка VEGFR-3 в гастробиоптате, как один из факторов предоперационного планирования обширности удаления лимфоколлекторов при операциях на желудке. Наряду с такими важнейшими факторами, как возраст больных, наличие тяжелых сопутствующих заболеваний, степени гистологической дифференцировки (имеются сообщения, что при перстневидноклеточном раке D2 менее эффективны), преддиагностированных гематогенных метастазов (печень, яичники), установки клиники, социально-экономические ограничения и т.д.

Вывод

За годы работы накоплен большой опыт в интерпретации результатов предоперационных диагностических процедур, разработаны методологические подходы к диагностике РЖ конкретного больного, с учетом оценки сопутствующих заболеваний, возраста и тяжести основного заболевания. Показано, что качественная предоперационная диагностика является необходимым условием успешного хирургического лечения.

Литература/ References.

1. Japanese Classification of Gastric Carcinoma – 2nd English Edition – Japanese Gastric Cancer Association. Gastric Cancer (1998) 1: 10-24
2. Steven McGee, MD. Simplifying Likelihood Ratios. J Gen Intern Med. 2002 Aug; 17(8): 647–650.

Резюме

ПИТАННЯ ПЕРЕДОПЕРАЦІЙНОГО ОБСТЕЖЕННЯ ХВОРИХ НА РАК ШЛУНКА

Машуков А.А.

Узагальнено досвід передопераційного обстеження хворих на рак шлунку, що проходили діагностику і лікування в Одеському обласному онкологічному диспансері за останні 10 років. Показано, що якісна передопераційна діагностика є необхідною умовою успішного хірургічного лікування.

Ключові слова: *рак шлунка, онкомеркери, рентгенологічні, морфологічні методи*

Summary

PREOPERATIVE EXAMINATION OF GASTRIC CANCER PATIENTS

Mashukov AA

The experience of preoperative examination of patients with gastric cancer, diagnosis and treatment were held in Odessa Regional Oncology Center over the past 10 years. It is shown that high-quality preoperative diagnosis is a prerequisite for successful surgical treatment.

Keywords: *stomach cancer, onkomerkery, radiological, morphological methods*

Впервые поступила в редакцию 07.12.2016 г.
Рекомендована к печати на заседании редакционной коллегии после рецензирования