

doi: <https://doi.org/10.15407/dopovidi2018.02.102>

УДК 57.044: 612.35

**Г.М. Кузнецова, Н.В. Дзюбенко,
Т.В. Рибальченко, О.В. Оглобля, В.К. Рибальченко**

ННЦ “Інститут біології та медицини” Київського національного університету ім. Тараса Шевченка
E-mail: biophyz@gmail.com

Корекція гострого холангіту у щурів водорозчинними C_{60} фулеренами

Представлено академіком НАН України В.Г. Радченком

Досліджено вплив водорозчинних біосумісних C_{60} фулеренів (C_{60} ФВР) на функціональний стан печінки за умов інтраперитонеального та перорального введення на моделі α -нафтилізотіоціанат-індукованого холангіту щурів. Встановлено, що C_{60} ФВР у разі перорального введення нормалізує рівень прямого білірубіну та активність аланінамінотрансферази в сироватці крові, а у разі інтраперитонеального — додатково нормалізує рівень загального білірубіну та активність лужної фосфатази, що свідчить про пригнічення симптоматики захворювання. Тобто застосування C_{60} ФВР сприяє частковій корекції печінкової недостатності, спричиненої холангітом, при цьому його інтраперитонеальне введення є більш ефективним.

Ключові слова: C_{60} фулерени, холангіт.

Первинний склерозуючий холангіт (ПСХ) — холестатичне захворювання печінки, що характеризується запаленням, облітерацією і фіброзом внутрішньо- і позапечінкових жовчних протоків. ПСХ супроводжує багато захворювань: целиакію, саркоїдоз, хронічний панкреатит, аутоімунні захворювання (ревматоїдний артрит, аутоімунний гепатит, системний склероз, муковісцидоз), проте найчастіше (більш ніж у 75 % випадків) він асоційований із запальними захворюваннями кишечника (ЗЗК). При цьому наявність ПСХ спричиняє розвиток колоректального раку у 21 % осіб із ЗЗК (порівняно з 4 % осіб із ЗЗК, неускладненим ПСХ) [1]. Етіологія ПСХ невизначена, найімовірніше — аутоімунної природи, пов’язана з продукцією антитіл проти холангіоцитів та порушенням відтоку жовчі. Прогноз вкрай несприятливий через ускладнення у вигляді портальної гіпертензії, спонтанного бактеріального перитоніту, хронічного холестазу та холангіокарциноми (у 30 % хворих). Остання є однією з основних причин смерті хворих на неспецифічний виразковий коліт [2].

Медикаментозна терапія ПСХ спрямована на зупинку прогресування захворювання, полегшення симптомів та запобігання ускладненням. Для цього застосовують засоби з імуносупресорною, протизапальною, протифібротичною, мідь-елімінуючою дією, цитопротекто-

© Г.М. Кузнецова, Н.В. Дзюбенко, Т.В. Рибальченко, О.В. Оглобля, В.К. Рибальченко, 2018

ри та холеретики. Проте, за даними клінічних досліджень, вони практично не впливають на прогресування захворювання. Урсодезоксихолева кислота — єдиний препарат, який сприяє нормалізації значень біохімічних показників функціонального стану печінки, але також не впливає на клінічну картину захворювання і терміни виживання [3]. Зважаючи на вищесказане, розробка фармакологічного засобу корекції цього захворювання є вкрай актуальною.

ПСХ, як і будь-яке захворювання запальної природи, супроводжується окисним стресом, зростанням рівня продуктів пероксидного окиснення ліпідів та дефіцитом антиоксидантів [4]. Тому застосування останніх є перспективним для корекції принаймні симптоматики захворювання, залишаючись, проте, поза увагою дослідників. До антиоксидантів належать C_{60} фулерени (C_{60} ФВР) — сферичні молекули, поверхня яких складається з 60 атомів вуглецю, з'єднаних між собою одинарними і подвійними хімічними зв'язками, завдяки чому вони здатні ефективно уловлювати вільні радикали [5]. Це і зумовлює їх протипухлинні, протизапальні та гепатопротекторні властивості [6–8]. Крім того, C_{60} ФВР у фізіологічних концентраціях є нетоксичними в системах *in vitro* та *in vivo* за умов гострої і хронічної дії [9] та здатні накопичуватися саме в печінці [10], тобто є потенційними сполуками для лікування захворювань цього органа. Тому за мету дослідження ставилося вивчення впливу C_{60} ФВР на функціональний стан печінки на моделі α -нафтилізотіоціанат-індукованого гострого холангіту щурів.

Дослідження проводили на 32 білих лабораторних щурах-самцях середньою масою 198 ± 10 г, яких утримували в стандартних умовах віварію. Всі роботи проведені відповідно до принципів біоетики, законодавчих норм та положень “Європейської конвенції про захист хребетних тварин, які використовуються для дослідних та наукових цілей” (Страсбург, 1986), “Загальних етичних принципів експериментів на тваринах”, ухвалених Першим національним конгресом біоетики (Київ, 2001). Гострий холангіт відтворювали одноразовим інтрагастральним введенням α -нафтилізотіоціанату (ANIT, “Sigma”, США) у дозі 100 мг/кг, розчиненим у соняшниковій олії (загальний об'єм 0,1 мл). ANIT — специфічний гепатотоксин, механізм дії якого пов'язаний зі специфічним ураженням епітеліоцитів внутрішньочасточкових жовчних протоків, що супроводжується їх обструкцією детритом, склеротичними змінами та перипортальним запаленням [11], призводячи до зупинки току жовчі. Результатом є підвищення рівня білірубіну (в основному за рахунок прямого) у плазмі крові та сечі, зростання активності сироваткових амінотрансфераз та лужної фосфатази, що відповідає біохімічним проявам гострого та хронічного склерозуючого холангіту людини.

Використовували стабільний водний колоїдний розчин C_{60} ФВР (0,15 мг/мл [12]), який вводили тваринам інтраперитонеально чи перорально в об'ємі, еквівалентному кількості C_{60} ФВР 0,5 мг/кг маси тіла щура, через 24 та 48 год після введення ANIT. Було сформовано чотири дослідні групи: 1 — контроль; 2 — холангіт; 3 — холангіт та C_{60} ФВР інтраперитонеально; 4 — холангіт та C_{60} ФВР перорально.

Через 72 год після початку досліді тварин забивали шляхом інгаляції CO_2 з подальшою цервікальною дислокацією. Одразу після смертіння у тварин із пахової вени збирали кров, залишали на 20 хв для утворення згустку, після чого центрифугували 8 хв при 1000 g. У сироватці крові щурів за допомогою стандартних наборів реактивів (“Філісіт-Діагностика”, Україна, та “Pliva-Lachema”, Чехія) визначали активність ензимів аланінамінотрансферази (КФ 2.6.1.2; АЛТ), аспаратамінотрансферази (КФ 2.6.1.1; АСТ), лужної фосфатази

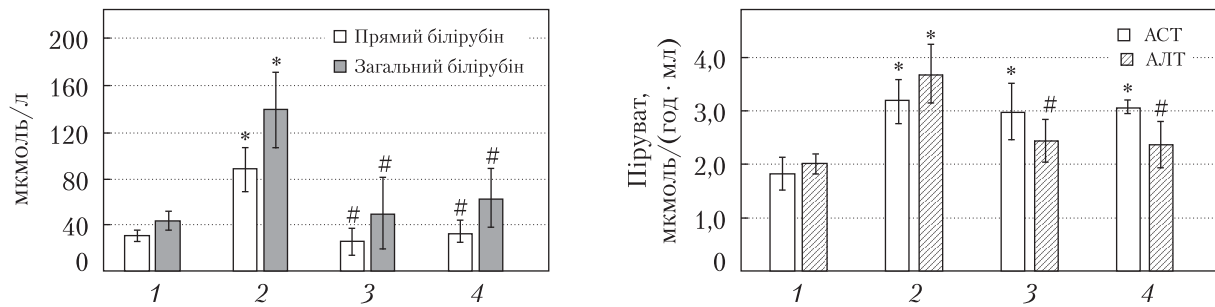


Рис. 1. Вміст прямого та загального білірубину в сироватці крові щурів за умов гострого холангіту та його корекції водним розчином C_{60} фулеренів. Тут і на рис. 2–4: 1 – контроль; 2 – холангіт; 3 – холангіт та C_{60} ФВР інтраперитонеально; 4 – холангіт та C_{60} ФВР перорально; * – $p \leq 0,05$ порівняно з контролем, # – $p \leq 0,05$ порівняно з групою холангіт

Рис. 2. Аспартат- та аланінамінотрансферазна активність сироватки крові щурів за умов гострого холангіту та його корекції водним розчином C_{60} фулеренів

(КФ 3.1.3.1; ЛФ) та лактатдегідрогенази (КФ 1.1.1.27; ЛДГ), вміст загального і прямого білірубину – показників функціонального стану печінки та маркерів її ушкодження. Активність АЛТ, АСТ, ЛДГ виражали в мкмоль піруват/л на 1 мл сироватки крові за 1 год, активність ЛФ – у мкмоль 4-нітрофенолу на 1 мл сироватки крові за 1 год. Статистичну обробку даних здійснювали методами варіаційної статистики з використанням для міжгрупових порівнянь ANOVA [13]. Різницю між значеннями показників, що порівнювалися, вважали вірогідною при $p \leq 0,05$.

В усіх тварин групи 2 (холангіт) під час розтину спостерігали пожовтіння очеревини та слизових оболонок, що є наслідком накопичення білірубину в плазмі крові та тканинах, набряк та підвищену структурованість (зернистість) печінки. Підвищення вмісту загального та прямого білірубину в 3 рази (рис. 1), активності АЛТ і АСТ на 81 і 75 % відповідно (рис. 2), ЛФ на 57 % (рис. 3) та ЛДГ майже в 4 рази (рис. 4) свідчить про цитоліз гепатоцитів і холестаза, що може бути наслідком обструкції жовчовивідних протоків.

У щурів, яким вводили C_{60} ФВР (групи 3 та 4), жовтизна слизових оболонок та очеревини була менш вираженою порівняно з тваринами групи 2, проте печінка залишалася набряклогою та зернистою. У тварин групи 3 рівень прямого та загального білірубину, активність АЛТ та ЛФ відновлювалися до контрольних значень (див. рис. 1–3), проте активність ЛДГ зростала ще більше (див. рис. 4). У тварин групи 4 захисні ефекти C_{60} ФВР були менш вираженими: нормалізувалися лише рівень прямого білірубину та активність АЛТ, а рівень загального білірубину та активність ЛФ, хоча й знижувалися (на 55 та 15 % відповідно), проте залишалися підвищеними відносно контролю (див. рис. 1–3). Активність АСТ та ЛДГ була на рівні групи 2 (див. рис. 2, 4), що може бути ознакою часткового збереження холестаза. Тобто C_{60} ФВР пригнічували симптоми гострого холангіту, проте не запобігали повною мірою цитолізу гепатоцитів.

Основним механізмом реалізації склерозуючого холангіту та інших холестатичних захворювань печінки є пошкодження клітинних та мітохондріальних мембран гепатоцитів і холангіоцитів гідрофобними жовчаними кислотами, що накопичуються в клітинах печінки і в жовчі у разі утруднення жовчовиділення. Пошкодження мембран мітохондрій запускає

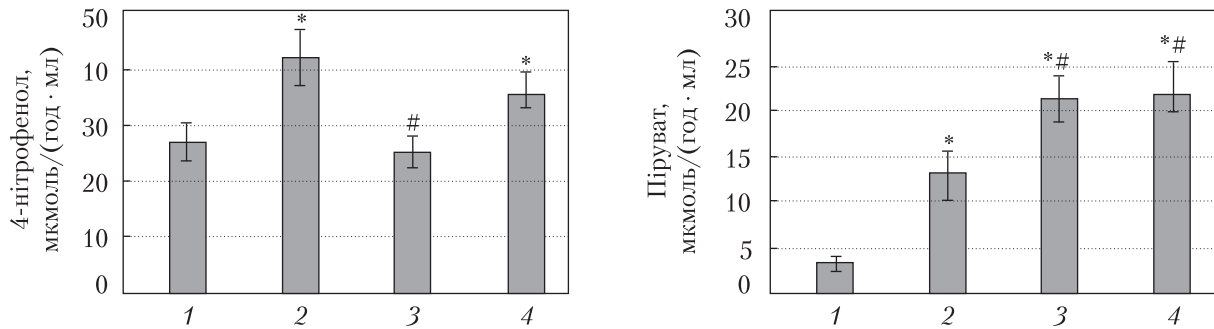


Рис. 3. Лужнофосфатазна активність сироватки крові щурів за умов гострого холангіту та його корекції водним розчином C_{60} фулеренів

Рис. 4. Лактатдегідрогеназна активність сироватки крові щурів за умов гострого холангіту та його корекції водним розчином C_{60} фулеренів

процес генерування активних форм кисню (АФК), що зумовлює окисний стрес клітин, їх пошкодження та індукцію апоптозу [2, 3]. Було показано, що ПСХ характеризується окисним стресом, зростанням рівня продуктів пероксидного окиснення ліпідів, автоокисненням холестеролу та дефіцитом антиоксидантів. Характерною його ознакою є перипортальне запалення, що супроводжується продукуванням імунними клітинами значної кількості АФК. Під дією ANIT у печінці пригнічується активність СОД і каталази та зменшується вміст відновленого глутатіону, що свідчить про окисний стрес та його залучення до розвитку печінкової недостатності [14], а також про адекватність моделі для дослідження цього аспекту патогенезу ПСХ.

Значна кількість інформації щодо протекторних властивостей C_{60} ФВР, у тому числі нейропротекторних, протифіброзних, протипухлинних та протизапальних, базується на їх здатності уловлювати вільні радикали і таким чином виявляти антиоксидантні властивості [5]. Зокрема, C_{60} здатні пригнічувати запалення товстої кишки за умов системного і місцевого застосування та коригувати його системні наслідки [6], а також виявляють протипухлинні [8] та гепатопротекторні властивості у разі CCl_4 -індукованого гепатиту [7]. Основним механізмом ініціації та прогресії цих патологій є надмірна продукція АФК та окисний стрес, що пояснює терапевтичну ефективність потужних антиоксидантів C_{60} ФВР. Тому ми припускаємо, що C_{60} ФВР здатні пригнічувати симптоматику гострого холангіту саме завдяки своїм антиоксидантним властивостям. Так, одним з механізмів гепатопротекторної дії урсодезоксихолевої кислоти — єдиного препарату, рекомендованого для лікування ПСХ — є її здатність виявляти антиоксидантні властивості [3]. Крім того, є дані про позитивний ефект застосування потужного антиоксиданту силімарину в осіб з ПСХ [4]. Менш виражені захисні властивості C_{60} ФВР у разі перорального введення можуть бути зумовлені їх неповним всмоктуванням у кишечнику, тобто загалом меншою дозою C_{60} ФВР, що надходить у печінку з кровотоком. Це припущення підтверджується даними про низьку абсорбцію C_{60} ФВР з шлунково-кишкового тракту [15].

Таким чином, введення стабільного водного колоїдного розчину C_{60} ФВР перорально та інтраперитонеально сприяє частковій корекції патології печінки, спричиненої ANIT-індукованим холангітом, що виявляється в нормалізації рівня прямого білірубину та актив-

ності АЛТ. Інтраперитонеальне ведення C_{60} ФВР до того ж сприяє зниженню до норми рівня загального білірубіну та активності ЛФ, що свідчить про пригнічення процесів цитолізу гепатоцитів та часткове відновлення функціональної активності печінки. Тобто C_{60} ФВР є перспективним засобом корекції наслідків печінкової недостатності, зумовленої обструкцією жовчовивідних протоків, при цьому інтраперитонеальне його застосування є більш ефективним.

Автори висловлюють подяку проф. Ю.І. Прилуцькому за надані зразки C_{60} ФВР та їх характеризування.

ЦИТОВАНА ЛІТЕРАТУРА

1. Скрипник І.М., Мельник Т.В., Потяженко М.М. Клінічна гепатологія. Полтава: Дивосвіт, 2007. 424 с.
2. Molodecky N.A., Kareemi H., Parab R., Barkema H.W., Quan H., Myers R.P., Kaplan G.G. Incidence of primary sclerosing cholangitis: a systematic review and meta-analysis. *Hepatology*. 2011. **53**. P. 1590–1599. doi: <https://doi.org/10.1002/hep.24247>
3. Zhu G.Q., Shi K.Q., Huang G.Q., Wang L.R., Lin Y.Q., Braddock M., Chen Y.P., Zhou M.T., Zheng M.H. A network meta-analysis of the efficacy and side effects of UDCA-based therapies for primary sclerosing cholangitis. *Oncotarget*. 2015. **6**, № 29. P. 26757–26769. doi: <https://doi.org/10.18632/oncotarget.5610>
4. Angulo P., Jorgensen R.A., Kowdley K.V., Lindor K.D. Silymarin in the treatment of patients with primary sclerosing cholangitis: an open-label pilot study. *Dig. Dis. Sci*. 2008. **53**, № 6. P. 1716–1720. doi: <https://doi.org/10.1007/s10620-007-0052-6>
5. Prylutska S.V., Grynyuk I.I., Matyshevska O.P., Prylutsky Yu.I., Ritter U., and Scharff P. Anti-oxidant properties of C_{60} fullerenes in vitro. *Fullerenes, Nanotubes, Carbon Nanostruct*. 2008. **16**, № 5–6. P. 698–705. doi: <https://doi.org/10.1080/15363830802317148>
6. Кузнецова Г.М., Дзюбенко Н.В., Черещук І.О., Рибальченко Т.В. Вплив водорозчинних C_{60} фулеренів на розвиток гострого коліту у щурів. *Studia biologica*. 2017. **11**, № 1. С. 41–50.
7. Halenova T.I., Vareniuk I.M., Roslova N.M., Dzerzhynsky M.E., Savchuk O.M., Ostapchenko L.I., Prylutsky Yu.I., Ritter U., Scharff P. Hepatoprotective effect of orally applied water-soluble pristine C_{60} fullerene against CCl_4 -induced acute liver injury in rats. *RSC Adv*. 2016. **6**, № 102. P. 100046–100055. doi: <https://doi.org/10.1039/C6RA20291H>
8. Lynchak O.V., Prylutsky Yu.I., Rybalchenko V.K., Kyzyma O.A., Soloviov D., Kostjukov V.V., Evstigneev M.P., Ritter U., Scharff P. Comparative analysis of the antineoplastic activity of C_{60} fullerene with 5-fluorouracil and pyrrole derivative in vivo. *Nanoscale Res. Lett*. 2017. **12**, № 8. P. 1–6. doi: <https://doi.org/10.1186/s11671-016-1775-0>
9. Прилуцька С.В., Ротко Д.М., Прилуцький Ю.І., Рибальченко В.К. Токсичність вуглецевих наноструктур у системах in vitro та in vivo. *Сучасні проблеми токсикології*. 2012. № 3–4. С. 49–57.
10. Sumner S.C.J., Snyder R.W., Wingard C., Mortensen N.P., Holland N.A., Shannahan J.H., Dhungana S., Pathmasiri W., Han L., Lewin A.H., Fennell T.R. Distribution and biomarkers of carbon-14-labeled fullerene C_{60} ($[^{14}C(U)]C_{60}$) in female rats and mice for up to 30 days after intravenous exposure. *J. Appl. Toxicol*. 2015. **35**. P. 1452–1464. doi: <https://doi.org/10.1002/jat.3110>
11. Fickert P., Pollheimer M. J., Beuers U., Lackner C., Hirschfield G., Housset C., Keitel V., Schramm C., Marschall H.U., Karlsen T.H., Melum E., Kaser A., Eksteen B., Strazzabosco M., Manns M., Trauner M. Characterization of animal models for primary sclerosing cholangitis (PSC). *J. Hepatol*. 2014. **60**. P. 1290–1303. doi: <https://doi.org/10.1016/j.jhep.2014.02.006>
12. Ritter U., Prylutsky Yu.I., Evstigneev M.P., Davidenko N.A., Cherepanov V.V., Senenko A.I., Marchenko O.A., Naumovets A.G. Structural features of highly stable reproducible C_{60} fullerene aqueous colloid solution probed by various techniques. *Fullerenes, Nanotubes, Carbon Nanostruct*. 2015. **23**, № 6. P. 530–534. doi: <https://doi.org/10.1080/1536383X.2013.870900>
13. Сергиенко В.И., Бондарева И.Б. Математическая статистика в клинических исследованиях. Москва: Гэотар Медицина, 2006. 304 с.

14. Kongo M., Sasaki E., Harada N. Change in hepatic antioxidant defense system with liver injury development in rats with a single alpha-naphthylisothiocyanate intoxication. *Toxicology*. 1999. **139**, № 3. P. 265–275. doi: [https://doi.org/10.1016/S0300-483X\(99\)00131-6](https://doi.org/10.1016/S0300-483X(99)00131-6)
15. Takahashi M., Kato H., Doi Y., Hagiwara A., Hirata-Koizumi M., Ono A., Kubota R., Nishimura T., Hirose A. Sub-acute oral toxicity study with fullerene C₆₀ in rats. *J. Toxicol. Sci.* 2012. **37**, № 2. P. 353–361. doi: <https://doi.org/10.2131/jts.37.353>

Надійшло до редакції 03.10.2017

REFERENCES

1. Skrypnyk, I. M., Melnyk, T. V. & Poiazhenko, M. M. (2007). Clinical hepatology. Poltava: Dyvosvit (in Ukrainian).
2. Molodecky, N. A., Kareemi, H., Parab, R., Barkema, H. W., Quan, H., Myers, R. P. & Kaplan, G. G. (2011). Incidence of primary sclerosing cholangitis: a systematic review and meta-analysis. *Hepatology*, 53, pp. 1590-1599. doi: <https://doi.org/10.1002/hep.24247>
3. Zhu, G. Q., Shi, K. Q., Huang, G. Q., Wang, L. R., Lin, Y. Q., Braddock, M., Chen, Y. P., Zhou, M. T. & Zheng, M. H. (2015). A network meta-analysis of the efficacy and side effects of UDCA-based therapies for primary sclerosing cholangitis. *Oncotarget*, 6, No. 29, pp. 26757-26769. doi: <https://doi.org/10.18632/oncotarget.5610>
4. Angulo, P., Jorgensen, R. A., Kowdley, K. V. & Lindor, K. D. (2008). Silymarin in the treatment of patients with primary sclerosing cholangitis: an open-label pilot study. *Dig. Dis. Sci.*, 53, No. 6, pp.1716-1720. doi: <https://doi.org/10.1007/s10620-007-0052-6>
5. Prylutska, S. V., Grynuk, I. I., Matyshevska, O. P., Prylutsky, Yu. I., Ritter, U. & Scharff, P. (2008). Antioxidant properties of C₆₀ fullerenes in vitro. *Fullerenes, Nanotubes., Carbon Nanostruct.*, 16, No. 5-6, pp. 698-705. doi: <https://doi.org/10.1080/15363830802317148>
6. Kuznietsova, H. M., Dziubenko, N. V., Chereschuk, I. O. & Rybalchenko, T. V. (2017). The impact of water-soluble C₆₀ fullerenes on the development of acute colitis in rats. *Studia biologica*. 11, No. 1, pp. 41-50 (in Ukrainian).
7. Halenova, T. I., Varenjuk, I. M., Roslova, N. M., Dzerzhynsky, M. E., Savchuk, O. M., Ostapchenko, L. I., Prylutsky, Yu. I., Ritter, U. & Scharff, P. (2016). Hepatoprotective effect of orally applied water-soluble pristine C₆₀ fullerene against CCl₄-induced acute liver injury in rats. *RSC Adv.*, 6, No. 102, pp. 100046-100055. doi: <https://doi.org/10.1039/C6RA20291H>
8. Lynchak, O. V., Prylutsky, Yu. I., Rybalchenko, V. K., Kyzyma, O. A., Soloviov, D., Kostjukov, V. V., Evstigneev, M. P., Ritter, U. & Scharff, P. (2017). Comparative analysis of the antineoplastic activity of C₆₀ fullerene with 5-fluorouracil and pyrrole derivative in vivo. *Nanoscale Res. Lett.*, 12, No. 8, pp. 1-6. doi: <https://doi.org/10.1186/s11671-016-1775-0>
9. Prylutska, S. V., Rotko, D. M., Prylutsky, Yu. I. & Rybalchenko, V. K. (2012). Toxicity of carbon nanostructures in in vitro and in vivo systems. *Modern Problems of Toxicology*, No. 3-5, pp. 49-57 (in Ukrainian).
10. Sumner, S. C. J., Snyder, R. W., Wingard, C., Mortensen, N. P., Holland, N. A., Shannahan, J. H., Dhungana, S., Pathmasiri, W., Han, L., Lewin, A. H. & Fennell, T. R. (2015). Distribution and biomarkers of carbon-14-labeled fullerene C₆₀ ([¹⁴C(U)]C₆₀) in female rats and mice for up to 30 days after intravenous exposure. *J. Appl. Toxicol.*, 35, pp. 1452-1464. doi: <https://doi.org/10.1002/jat.3110>
11. Fickert, P., Pollheimer, M. J., Beuers, U., Lackner, C., Hirschfield, G., Housset, C., Keitel, V., Schramm, C., Marschall, H. U., Karlsen, T. H., Melum, E., Kaser, A., Eksteen, B., Strazzabosco, M., Manns, M. & Trauner, M. (2014). Characterization of animal models for primary sclerosing cholangitis (PSC). *J. Hepatol.*, 60, pp. 1290-1303. doi: <https://doi.org/10.1016/j.jhep.2014.02.006>
12. Ritter, U., Prylutsky, Yu. I., Evstigneev, M. P., Davidenko, N. A., Cherepanov, V. V., Senenko, A. I., Marchenko, O. A. & Naumovets, A. G. (2015). Structural features of highly stable reproducible C₆₀ fullerene aqueous colloid solution probed by various techniques. *Fullerenes, Nanotubes, Carbon Nanostruct.*, 23, No. 6, pp. 530-534. doi: <https://doi.org/10.1080/1536383X.2013.870900>
13. Sergijenko, V. I. & Bondareva, I. B. (2006). Mathematical statistics in clinical trials. Moscow: Geotar Meditsina (in Russian).
14. Kongo, M., Sasaki, E. & Harada, N. (1999). Change in hepatic antioxidant defense system with liver injury development in rats with a single alpha-naphthylisothiocyanate intoxication. *Toxicology*, 139, No. 3, pp. 265-275. doi: [https://doi.org/10.1016/S0300-483X\(99\)00131-6](https://doi.org/10.1016/S0300-483X(99)00131-6)

15. Takahashi, M., Kato, H., Doi, Y., Hagiwara A., Hirata-Koizumi, M., Ono, A., Kubota R., Nishimura, T. & Hirose, A. (2012). Sub-acute oral toxicity study with fullerene C₆₀ in rats. J. Toxicol. Sci., 37, No. 2, pp. 353-361. doi: <https://doi.org/10.2131/jts.37.353>

Received 03.10.2017

Г.М. Кузнецова, Н.В. Дзюбенко,
Т.В. Рыбальченко, А.В. Оглобля, В.К. Рыбальченко
УНЦ “Институт биологии и медицины”
Киевского национального университета им. Тараса Шевченко
E-mail: biophyz@gmail.com

КОРРЕКЦИЯ ОСТРОГО ХОЛАНГИТА У КРЫС ВОДОРАСТВОРИМЫМИ C₆₀ ФУЛЛЕРЕНАМИ

Исследовано влияние водорастворимых биосовместимых C₆₀ фуллеренов (C₆₀ФВР) на функциональное состояние печени при интраперитонеальном и пероральном введении на модели α-нафтилизотиоцианат-индуцированного холангита крыс. Установлено, что C₆₀ФВР при пероральном введении нормализует уровень прямого билирубина и активность аланинаминотрансферазы в сыворотке крови, а при интраперитонеальном — дополнительно нормализует уровень общего билирубина и активность щелочной фосфатазы, что свидетельствует об угнетении симптоматики заболевания. То есть применение C₆₀ФВР способствует частичной коррекции печеночной недостаточности, вызванной холангитом, при этом его интраперитонеальное введение более эффективно.

Ключевые слова: C₆₀ фуллерены, холангит.

Н.М. Kuznietsova, N.V. Dziubenko,
T.V. Rybalchenko, O.V. Ogloblya, V.K. Rybalchenko
Institute of Biology and Medicine, Taras Shevchenko National University of Kiev
E-mail: biophyz@gmail.com

CORRECTION OF RAT ACUTE CHOLANGITIS USING WATER-SOLUBLE C₆₀ FULLERENE NANOPARTICLES

The effects of water-soluble biocompatible C₆₀ fullerenes (C₆₀FAS) when applied intraperitoneally or per os on the liver function under rat α-naphthyl-isothiocyanate-induced cholangitis model are investigated. C₆₀FAS when administered per os normalizes the direct bilirubin and ALT. Additionally, total bilirubin and ALP are normalized under C₆₀FAS intraperitoneal injection, by indicating the attenuation of disease symptoms severity. Thus, the partial correction of cholangitis-induced liver failure caused by C₆₀FAS is demonstrated, and the higher efficacy of C₆₀FAS intraperitoneal injection is concluded.

Keywords: C₆₀ fullerenes, cholangitis.