

УДК 615.281

© Л.М. Сокуренько, 2012.

МОРФОЛОГІЧНІ АСПЕКТИ ПРОТИВІРУСНОЇ ЕФЕКТИВНОСТІ ІМУНОФЛАЗИДУ

Л.М. Сокуренько

ДУ «Інститут епідеміології та інфекційних хвороб імені Л.В. Громашевського НАМН України», м. Київ;
Національний медичний університет імені О.О.Богомольця.

MORPHOLOGICAL ASPECTS OF ANTIVIRAL EFFICIENCY OF IMUNOFLAZIDUM

L.M. Sokurenko

SUMMARY

In an experimental research on non-inbred mice infected with influenza virus, the morphological features of changes in the lungs, brain, spleen, and heart have been studied at prophylactic and treatment action of Immunoflazidum. Anti-inflammatory, angioprotective, neuroprotective, and immunomodulatory actions of Immunoflazidum have been studied. The greatest effect of this preparation has been observed at doses of 1:50 and 1:100.

МОРФОЛОГИЧЕСКИЕ АСПЕКТЫ ПРОТИВОВИРУСНОЙ ЭФЕКТИВНОСТИ ИММУНОФЛАЗИДА

Л.М. Сокуренько

РЕЗЮМЕ

В работе при экспериментальном исследовании на неинбредных мышах, которым моделировали заражение вирусом гриппа, изучены морфологические особенности изменений в лёгких, головном мозге, селезёнке, сердце при профилактическом и лечебном действиях иммунофлазида. Выявлены противовоспалительные, ангиопротекторные, нейропротекторные и иммуномодулирующие качества Иммунофлазида. Наибольший эффект исследуемого препарата отмечен в дозе 1:50; 1:100.

Ключові слова: грип, легені, головний мозок, селезінка, серце, Імунофлазід.

Відповідно до Концепції Загальнодержавної програми імунопрофілактики та захисту населення від інфекційних захворювань на 2007-2015 роки посилюється епідеміологічний нагляд за інфекційними хворобами, боротьба з якими проводиться засобами імунопрофілактики. Виконання пріоритетних цільових програм сприятиме посиленню ефективності проти епідемічних та профілактичних заходів, зниженню рівня розповсюдженості, смертності та інвалідності, забезпеченню раннього виявлення та реагування на ускладнення епідемічної ситуації.

Враховуючи етіопатогенетичні аспекти таких інфекційних захворювань як ОРВІ і грип, шляхи і механізми інфікування, препарати вибору для їх лікування повинні характеризуватися наступними основними фармакодинамічними властивостями: прямою противірусною дією на всіх стадіях розвитку вірусної інфекції; прямою противірусною дією широкого спектру (впливати на РНК і ДНК-вірус); здатністю пригнічувати нейроамінідазну активність вірусів грипу; високою біодоступністю до слизової оболонки ВДП; детоксикаційними та антиоксидантними механізмами дії; імунотропною дією, запобігати розвитку рефрактерності імунних клітин [1, 2, 3, 4].

Одним з таких препаратів є Імунофлазід. Окрім прямої противірусної дії, Імунофлазід індукуює синтез інтерферону I типу (β-і в-інтерферон) і II типу (γ-інтерферон) [5]. Інтерферон I типу запускає реакції

специфічного імунітету, тоді як інтерферон II типу регулює специфічну імунну відповідь і реакції неспецифічної резистентності. Відомо також, що γ-інтерферон проявляє захисну дію щодо епітелію дихальних шляхів [6]. Завдяки наявності у складі Імунофлазида флавоноїдних сполук препарат має антиоксидантні властивості, впливає на місцевий імунітет. Однак морфологічні зміни за умов дії цього препарату з'ясовані не в повній мірі.

Метою даного дослідження було виявлення морфологічних змін органів за дії препарату «Імунофлазід» при інфікуванні вірусом грипу.

МАТЕРІАЛИ МЕТОДИ

Для визначення антигрипозної активності препарату Імунофлазід *in vivo* використовували модель грипозної пневмонії у мишей. Для цієї мети був використаний штам вірусу грипу A/FM/1/47 (H1N1), адаптований до легенів білих мишей, інфекційний титр – 4,0-5,5 lg LD₅₀, 100% летальність мишей спостерігалася впродовж 5 діб.

Дослідження по визначенню антигрипозної активності *in vivo* проводили за профілактичною та лікувальною схемами. Неінбредним мишам *per os* вводили 0,2 мл розчину препарату Імунофлазід за 24 години до інтраназального зараження вірусом грипу, адаптованого до легеневої тканини мишей, у дозі 10 LD₅₀ (профілактична схема) і через 24 години після

зараження вірусом грипу (лікувальна схема). В дослідженні використовували розведення Імунофлазиду 1:10; 1:50; 1:100; 1:200; 1:500.

У ході експериментального дослідження тварин утримували в стандартних умовах віварію (температура повітря складала – 17-22 С; відносна вологість не перевищувала рівень 50-60%, норма штучного освітлення підтримувалася на рівні 60 лк).

Матеріалами досліджень слугували гістологічні зрізи фіксованих препаратів нирок та печінки, одержаних в результаті планової експериментальної тематики: Молекулярні основи конструювання профілактики та лікування антивірусних препаратів; 2012-2013 рр., № держреєстрації 0111UA002013. Препарати фіксували в розчині 12% формаліну на фосфатному буфері (рН=7,0-7,2). Зневоднення проводили за традиційною схемою використання батареї спиртів зростаючої концентрації від 30° до абсолютного. Парафіново-целоїдинові блоки різали, за допомогою мікротому. Забарвлювали зрізи залежно від потреб дослідження (гематоксиліном і еозином, азур II-еозином). Аналіз структурно-функціональних порушень проводили за допомогою аналізатора зображень:

мікроскопа Olympus BX51 з цифровою камерою С-4040zoom та персонального комп'ютера.

РЕЗУЛЬТАТИ ТА ЇХ ОБГОВОРЕННЯ

Глибина морфологічних змін в органах при дії Імунофлазиду залежала від дози та терміну введення.

Під дією імунофлазиду при грипі спостерігалось зменшення товщини міжальвеолярних перетинок, зменшення інфільтрації лімфоцитами, нормалізація розмірів альвеол, зменшення кровонаповнення судин (рис. 1А). Найменша вираженість патологічних змін спостерігалась при використанні Імунофлазиду в концентрації 45 мкг/мл (1:100) з лікувальною метою. За профілактичної дії імунофлазиду при експериментальному моделюванні грипу у мишей найменша вираженість патологічних змін спостерігалась при використанні препарату в концентрації 90 мкг/мл (1:50).

При дослідженні селезінки при лікуванні грипу Імунофлазидом відмічалось зменшення об'єму дисциркуляторних явищ, у білій пульпі та маргінальній зоні зберігалась лімфобластична та макрофагальна реакція з порушенням меж між функціональними зонами селезінки.

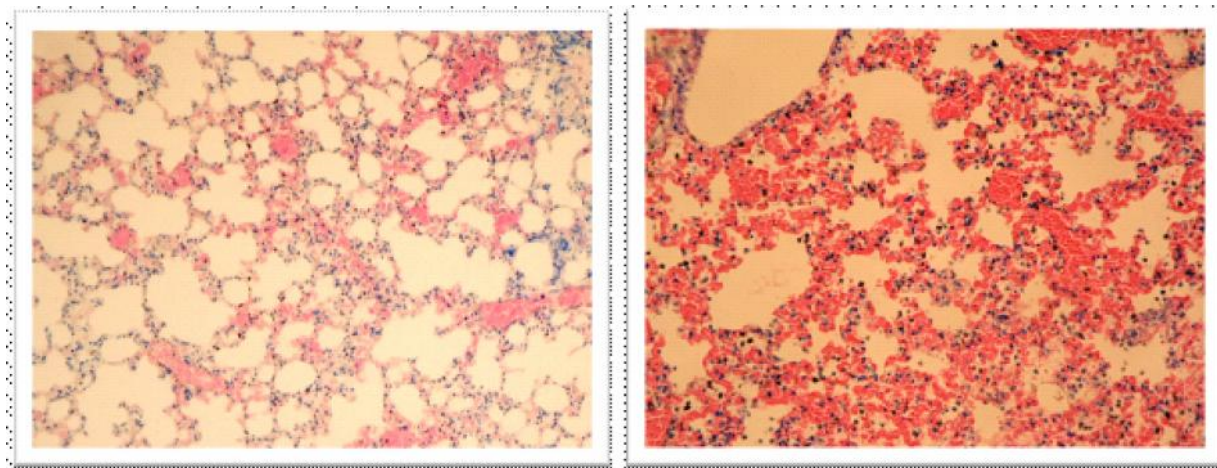


Рис. 1. Зменшення повнокрів'я у легенях мишей під впливом Імунофлазиду. Легені мишей при грипі за умов терапевтичної (А) дії імунофлазиду та без нього (Б) (забарвлення – азур II-еозин). Мікрофотографія. Об. 40. Ок.20.

За профілактики грипу Імунофлазидом в селезінці спостерігалось, разом із зменшенням об'єму дисциркуляторних та набрякових змін, посилення проліферативних процесів з боку клітин лімфоїдного та макрофагального ряду. Відмічено посилення активності гермінативних центрів, посилення гіперплазії ретикулярних і лімфобластичних клітин з відновленням маргінальної зони та періартеріальних півх.

Гістологічне дослідження серця мишей при лікуванні впливу грипа Імунофлазидом показало, що стан основної маси кардіоміоцитів близький до контролю. Однак спостерігається гетерогенність ядер міоцитів, зустрічаються гіпертрофовані та пікноморфні ядра. На цьому фоні має місце порушення кровообігу у вигляді повнокров'я судин гемомікроциркуля-

торного русла (рис.2А). Дослідження при профілактиці імунофлазидом виявило, що стан їх міокарда наближається до стану інтактного міокарда. Міофібрили чіткі, забарвлюються помірно оксифільно. Ядра кардіоміоцитів гетерогенні - як гіперхромні так і світло забарвлені, збільшені, що може свідчити про внутрішньоклітинну регенерацію.

При вивченні гістологічних препаратів півкуль великого головного мозку при профілактиці впливу грипа спостерігаються дрібніші, ніж у контрольних груп тварин, гранули хроматофільної речовини та ексцентрична локалізація відносно великих ядерць, що свідчить про процеси відновлення функціонального стану нейронів.

При вивченні перикаріонів нейроцитів на препа-

ратах півкуль великого головного мозку мишей після лікування грипу препаратом «Імунофлазид» виявляються нейрони з концентричним розташуванням

гранул хроматофільної субстанції та незначною ексцентричністю ядерця, зниження кровонаповнення судин гомомікроциркуляторного руслу.

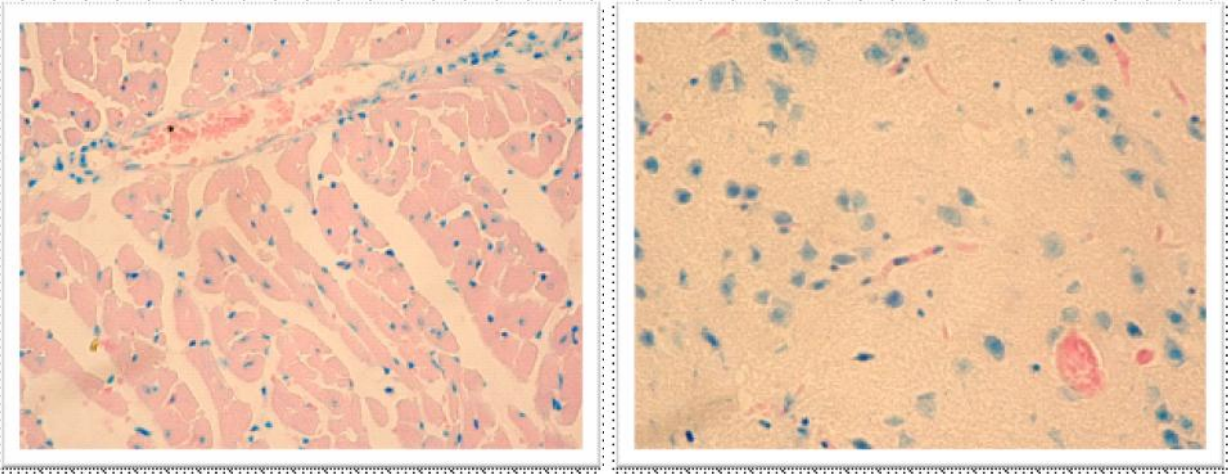


Рис. 2. Серце (А) та головний мозок (Б) мишей при грипі за умов терапевтичної дії Імунофлазиду (зabarвлення – азур II-еозин). Мікрофотографія. Мікрофотографія. Об. 40. Ок.20.

Таким чином, позитивний ефект препарату «Імунофлазид» за дії грипу визначався при лікуванні пригніченням явищ токсичного ураження та дисциркуляторних проявів, а при профілактиці більшість з цих ознак не розвивається. Однак аналіз морфологічних змін органів детоксикації мишей при експериментальному грипі під впливом Імунофлазиду вивчено не повно і потребує подальших досліджень.

ВИСНОВКИ

1. На моделі грипу у мишей виявлено протизапальні, ангіопротекторні, нейропротекторні та імунотулюючі якості Імунофлазиду. Найбільший ефект досліджуваного препарату відмічено в дозі 1:50;1:100.

2. У зв'язку з наявністю протекторної активності в умовах експериментального зараження мишей можна ставити питання щодо подальшого поглибленого дослідження препарату Імунофлазид з метою застосування в клінічній практиці для лікування грипу і пов'язаних з ним уражень епітелію дихальних шляхів, центральної нервової системи та органів імунної відповіді.

ЛІТЕРАТУРА

1. Сучасний стан проблеми грипу А Н1N1 2009. Україна / Рибалко С.Л., Краснобаєв Е.А., Жеребцова

Э.Н. і ін. // Здоров'я нації. – 2010 – 3(15). – с. 169-178.

2. Грипп и другие респираторные вирусные инфекции / под ред. О.И. Киселева, И.Г. Мариничева, А.А. Сомининой. – СПб, 2003.

3. Грипп: эффективная профилактика, рациональное лечение, полноценная реабилитация [Текст] / Б. Г. Скачко. – К.: ООО «Видавництво імені Олени Теліги», 2005. – 72 с. – ISBN 966-7601-99-4

4. Computational 3D structures of drug-targeting proteins in the 2009-H1N1 influenza A virus / Du Q.S., Wang S.Q., Huang R.B., Chou K.C. // Chem. Phys. Lett. – 2010. – V.485. – P. 191–195.

5. Отчет «О доклиническое изучение новых (лечебных) форм Протефлазида® на моделях вируса гриппа. АМН Украины. Институт эпидемиологии и инфекционных болезней им. Л.В. Громашевского. Зав. лабораторией контроля качества иммунобиологических препаратов, д.м.н. С. Л. Рыбалко. – Киев.

6. Епідеміологічні та імунологічні аспекти вакцинопрофілактики грипу в професійних колективах птахофабрик [Текст]: автореф. дис. канд. мед. наук: 14.02.03 / Кольцова Ірина Генадіївна; Київський НДІ епідеміології та інфекційних хвороб ім. Л.В.Громашевського. – К., 1997. – 28 с.