УДК 616-073.75+616.711.1+616-036.82/86:615.834

© В.А. Черноротов, 2012.

РЕНТГЕНОЛОГИЧЕСКАЯ СИМПТОМАТИКА И ГЕМОДИНАМИЧЕСКИЕ ДАННЫЕ ПРИ ОСТЕОХОНДРОЗЕ ШЕЙНОГО ОТДЕЛА ПОЗВОНОЧНИКА У ПАЦИЕНТОВ, ПОСТУПИВШИХ НА САНАТОРНО-КУРОРТНУЮ РЕАБИЛИТАЦИЮ

В.А. Черноротов

Кафедра лучевой диагностики и лучевой терапии (зав.кафедрой – проф. А.И. Крадинов), Крымского государственного медицинского университета имени С.И. Георгиевского, г. Симферополь.

ROENTGENOLOGIC SYMPTOMATOLOGY AND HAEMODYNAMIC DATA AT THE OSTEOCHONDROSIS OF CERVICAL SPINE FOR PATIENTS ACTING ON A SANATORIUM-RESORT REHABILITATION

V.A. Chernorotov

SUMMARY

A roentgenologic investigation has been performed for 200 patients acting on a sanatory rehabilitation concerning the neurological symptoms of osteochondrosis of cervical spine. The character of roentgenologically-determined degenerative-dystrophic changes in cervical spine has allowed to define the reason of neurological phenomena and explain the hemodynamic changes in vertebral arteries; this has assisted the choice of optimal and effective curative and rehabilitation procedures.

РЕНТГЕНОЛОГІЧНА СИМПТОМАТИКА І ГЕМОДИНАМІЧНІ ДАНІ ПРИ ОСТЕОХОНДРОЗІ ШИЙНОГО ВІДДІЛУ ХРЕБТА У ПАЦІЄНТІВ, ЩО ПОСТУПИЛИ НА САНАТОРНО-КУРОРТНУ РЕАБІЛІТАЦІЮ

В.О. Черноротов

РЕЗЮМЕ

Проведено рентгенологічне обстеження 200 хворих, що поступили на санаторну реабілітацію з приводу неврологічних проявів остеохондрозу шийного відділу хребта. Характер рентгенологічно виявлених дегенеративно-дистрофічних змін шийного відділу хребта дозволив визначити причину неврологічних проявів і пояснити гемодинамічні зміни в хребетних артеріях, що сприяло вибору оптимальних і ефективних лікувальних і реабілітаційних заходів.

Ключевые слова: остеохондроз шейного отдела позвоночника, санаторная реабилитация, диагностика.

Дегенеративно-дистрофические поражения позвоночника являются наиболее часто встречающимся заболеванием человека. Остеохондроз составляет до 90% всех случаев хронических заболеваний [7, 9]. Больные этой категории часто обращаются к мануальным терапевтам и невропатологам [1, 4, 5]. Наиболее частой причиной патологии периферической нервной системы является остеохондроз позвоночника, на долю которого приходится до 40 % неврологической и ортопедической патологии [3, 10, 11].

По данным ряда авторов, число больных с неврологическими проявлениями остеохондроза позвоночника с каждым годом увеличивается (Михайлов А.Н., Rime B., Delidnet B.).

Многие больные с висцеральными синдромами остеохондроза позвоночника длительное время безрезультативно обращаются за медицинской помощью. Это связано с тем, что врачи испытывают трудности в диагностике причин вертеброгенных нарушений [4, 5, 6, 9].

В связи с увеличением продолжительности жизни число больных, страдающих остеохондрозом, неуклонно растет, что делает эту проблему не только медицинской, но и социально значимой [4]. Успех в лечении больных с этой патологией во многом зависит от своевременной и точной топической диагностики [6, 7].

Поэтому проблема остеохондроза требует разработки новых методов диагностики и медицинской реабилитации.

МАТЕРИАЛЫ И МЕТОДЫ

От правильно поставленного диагноза во многом зависит успех реабилитации, в связи с этим профессор Г.Е. Багель в 1993 г. писала, что в состав реабилитационных центров (отделений) должны входить диагностические кабинеты с необходимым оборудованием для точной диагностики, прогнозирования и проведения целенаправленной медицинской реабилитации. С целью оценки эффективности медицинской визуализации остеохондроза шейного отдела позвоночника (ОШОП) проведен анализ результатов исследования 200 больных, поступивших на санаторно-курортную реабилитацию в возрасте от 15 до 63 лет, с неврологическими проявлениями ОШОП. Больным выполнена спондилография в двух взаимно-перпендикулярных проекциях (в прямой и боковой), а также функциональная рентгеноспондилография

(ФРСГ). Центральный луч направляли перпендикулярно к сагиттальной плоскости или каудально (под углом 10 % на область C_4-C_5).

По показаниям проводились компьютерная томография (КТ) и магнитно-резонансная томография (МРТ). Большинство больных жаловались на боли в шейном отделе позвоночника (ШОП), головокружения, боли в области плечевого пояса, боль в мышцах. Ультразвуковое дуплексное сканирование брахиоцефальных артерий проводили широкополосным фазированным датчиком (2МГц). При исследовании анализировали ход сосудов, состояние комплекса интима-медиа, толщина комплекса в стандартных точках, наличие атеросклератических изменений, степень гемодинамически значимых стенозов и взаимоотношения с окружающими структурами.

РЕЗУЛЬТАТЫ И ИХ ОБСУЖДЕНИЯ

При комплексной оценке выявленных рентгенографических симптомах были определены:

- критерии изменения двигательной функции позвоночного сегмента (ПДС) в виде гипермобильности до 3 мм в измененных сегментах или гипомобильности одного, двух, трех сегментов, функциональные нарушения подвижности ПДС отмечались у 80 (40%) пациентов;
- критерии фиксации и деформации позвоночного сегмента в виде нарушения статической функции, что проявлялось выпрямлением лордоза ШОП у 106 больных (53%), вплоть до образования углового кифоза у 16 больных (8%), с формированием т.н. «верблюжьей шеи», сколиоза, скошенности углов тел позвонков (рис. 2);
- критерии изменения амортизационной функции межпозвонкового диска в виде субхондального остеосклероза замыкательных пластинок у 78 (38%) больных, снижения высоты межпозвонкового диска (МПД), формированием костных разрастаний в виде задних, передних или заднебоковых остеофитов, наличия унковертебрального артроза, обызвествлений фиброзного кольца.

Помимо указанных рентгенологических изменений, характеризующих главным образом I, II и III периоды остеохондроза по А.И. Осна, важным являлось проведение КТ при остеохондрозе шейного отдела позвоночника, которая показала у (43,5 %) больных с шейной болевой симптоматикой наличие одиночных или множественных грыжевых образований в межпозвонковых дисках. Наиболее часто встречались срединные грыжи (90,2 %) с пролапсом до 4-5 мм, наиболее часто в сегментах C_4-C_5.

Комплексная оценка рентгенологического исследования ШОП у больных, поступивших на санаторно-курортную реабилитацию дала основания четко дифференцировать эти изменения в виде двух типов: рентгенофункциональные и рентгеноморфологические, что важно для определения тактики и способов санаторно-курортной реабилитации.

В соответствии с классификацией И.С. Абельской их можно представить следующим образом:

1. Выпрямление физиологического лордоза.
2. Нестабильность в ПДС с развитием в нем подвывиха и торсии позвонков, снижение высоты МПД I степени.
3. Субхондральный склероз замыкательных пластинок тел позвонков, краевые костные разрастания, спондилоартроз, сужение межпозвонкового отверстия (МПО) и позвоночного канала, снижение высоты МПД II степени.
4. Субхондральный склероз замыкательных пластинок тел позвонков, массивные задние остеофиты, спондилоартроз, деформирующий ункоартроз, значительное сужение МПО и позвоночного канала, снижение высоты МПД III степени.

Нарушения гемодинамики у исследуемых больных клинически проявлялись в виде: головных болей, наиболее часто в затылочной области у 42 % пациентов, вестибулярных расстройствах – у 16,5%, глазных симптомов – у 9,5%, слуховых расстройств – у 8 %, снижения памяти – у 12 %, нарушение сна – у 9 %. У 7 % пациентов отмечалась симптоматика, характерная для вегетативных дисфункций.

При проведении ультразвукового дуплексного сканирования учитывали топографическую анатомию позвоночной артерии (ПА), которая представлена на рис. 1.

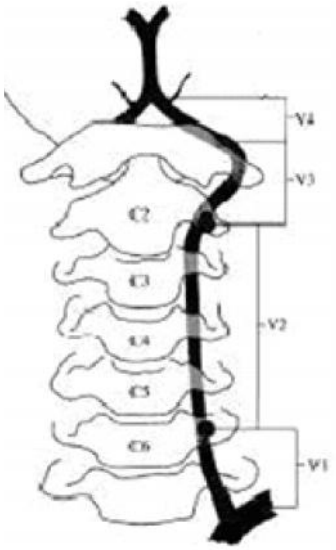

Рис. 1. Топографическая анатомия ПА.

Как видно на представленной схеме, ПА имеет четыре сегмента: V_1 – от начала отхождения сосуда от подключичной артерии до входа её в костный канал поперечных отростков шейных позвонков; V_2 – в костном канале поперечных отростков на уровне C_2-C_6; V_3 – на выходе из костного канала до входа в полость черепа. В этом сегменте сосуд делает изгиб, который называется «петля атланта». Сегмент V_4 – интракраниальный отдел – от входа в череп до слия-

ния позвоночных артерий в основную артерию.

Изучение показателей кровотока позвоночных артерий проводили в сегментах V_1 и V_2. Наиболее информативными оказались гемодинамические нарушения в сегменте V_2, так как этот сегмент является наиболее уязвимым при дегенеративно-дистрофических поражениях шейного отдела позвоночника (рис. 2, рис. 3).

Рис. 2. Спондилограмма ШОП в боковой проекции у больного 53 лет с остеохондрозом – п склероз замыкательных пластинок. Снижение высоты C_4 – C_6. Кифоз ШОП по типу «верблюжья шея».

Позвоночные артерии в этих местах ограничены костным каналом позвоночника и вследствие указанных изменений подвергаются компрессии, натяжению и сдавливанию за счет изменений анатомических взаимоотношений между позвонками, наличия дегенеративных изменений в межсуставных пространствах.

Рис. 3. Спондилограмма ШОП в прямой проекции у больного с остеохондрозом III стадии – унковертебральный артроз.

Рис. 4. Ультразвуковое дуплексное исследование позвоночных артерий пациентов с остеохондрозом ШОП, поступивших на санаторную реабилитацию: без гемодинамически значимых нарушений кровотока.

При ультразвуковом исследовании в В-режиме (серая шкала) больных с остеохондрозом ШОП были выявлены: аномалия хода позвоночной артерии у 11 % пациентов (высокое вхождение ПА в костном канале, выше уровня C_6, дугообразный, изогнутый, ступенчатый ход), гипоплазия позвоночных артерий у – 21%, извитость сосудов – у 22%, атеросклеротические поражения – у 29%, компрессия сосудов в сегментах V_2 – у 25%. У 31% пациентов изменения не выявлены. Таким образом, патологические изменения в ПА были выявлены у 69% пациентов, поступивших на санаторно-курортную реабилитацию с остеохондрозом шейного отдела позвоночника.

По данным результатов ультразвукового дуплексного исследования показаны статистически значимые уменьшения просвета правой и левой позвоночной артерий без гемодинамически значимых нарушений кровотока (рис. 4) или с повышением показателей резистентности циркуляторного русла позвоночных артерий (рис. 5). Эти нарушения проявлялись в виде изменения скорости кровотока и (или) деформации спектральных характеристик.

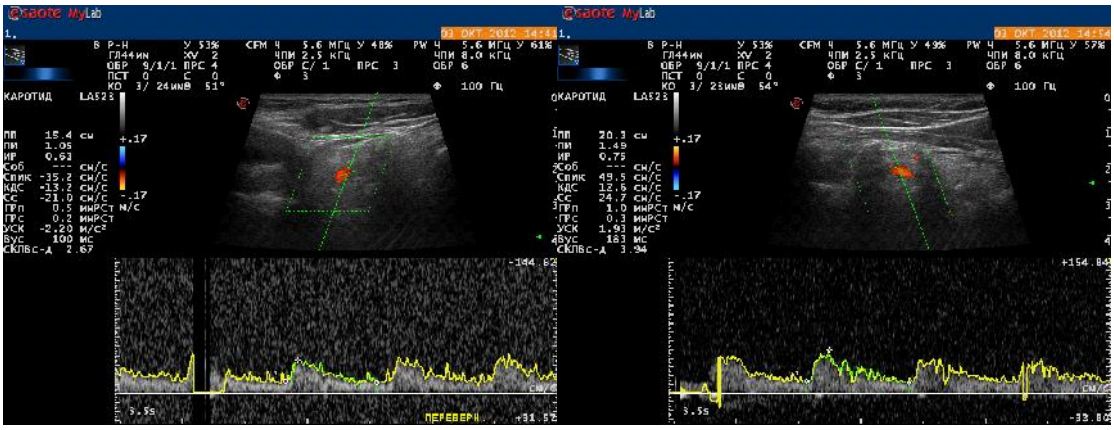

Рис. 5. Ультразвуковое дуплексное исследование позвоночных артерий пациентов с остеохондрозом ШОП, поступивших на санаторную реабилитацию: определяется уменьшение скоростных показателей в спазмированной позвоночной артерии.

Более высокая информативность исследования гемодинамических показателей ПА при остеохондрозе ШОП обеспечивалась при проведении функциональных проб (ортостатической, антиортостатической, ротационной). Первые две пробы позволяли выявить изменения сосудистой реактивности, изменения тонуса стенки сосудов. Ротационная проба позволяла выявить наличие компрессии в костном канале поперечных отростков позвоночника.

ВЫВОДЫ

Анализ неврологических проявлений у пациентов с остеохондрозом шейного отдела позвоночника и сопоставление их с данными рентгенологического исследования позволяет определить патогенетические факторы этих проявлений.

Характер дегенеративно-дистрофических нарушений у лиц, поступивших на санаторно-курортную реабилитацию, рентгенологически проявлялись в виде локальных и распространенных изменений, к которым относятся: хондроз диска, остеохондроз позвоночника различных (четырех) стадий, спондилез, спондилоартроз, подвывих суставных отростков позвонков, унковертебральный артроз, грыжи межпозвонковых дисков. Комплексное применение диагностических рентгенологических методик, включая КТ и МРТ, позволяют выявить характер этих изменений, а также определить комплекс реабилитационных мероприятий и их эффективность.

Гемодинамические изменения в позвоночной артерии при остеохондрозе ШОП в большинстве случаев обусловлены вертеброгенной компрессией, а также атеросклерозом, гипоплазией артерии, аномалиями хода и структуры. Поэтому при клинических проявлениях вертеброгенной базилярной недостаточности или рентгенологически выявленных нарушениях остеохондроза ШОП, пациентам необходимо проводить дуплексное ультразвуковое исследование позвоночных артерий для выбора оптимальных лечебных и реабилитационных мероприятий.

ЛИТЕРАТУРА

1. Абельская И.С. Роль лучевой диагностики на этапе медицинской реабилитации при дегенеративно-дистрофических поражениях позвоночника / И.С. Абельская // Мед. новости. – 2007. - №1. – С. 45-48.
2. Антонов И.П. Актуальные проблемы неврологии и нейрохирургии / И.П. Антонов; Сб. н. тр. под ред. А.Ф. Смеяновича, И.П. Антонова. – Минск. – 1999. – Вып. 1. – с. 6-17.
3. Кузнецов В.Ф. Справочник по вертебрологии: клиника, диагностика / В.Ф. Кузнецов; Мн.: Белорусь. – 2000. – 351 с.
4. Лихачев С.А Дегенеративные поражения позвоночника и суставов / Лихачев С.А., Плешко И.В.; под редакцией А.Н. Михайлова и В.Д. Пилипенко. – Материалы конф., Мн. 2001. – С. 55-56.
5. Михайлов А.Н. Новые технологии в медицине: диагностика, лечение и реабилитация / А.Н. Михайлов // М-ы научн.-прак. конф. в 2 т. – Т. 2. – Мн., 2002. – С. 29-34.
6. Михайлов А.Н. Новые технологии в лучевой диагностике / Михайлов А.Н., Абельская И.С., Михайлов О.А.; под редакцией А.Н. Михайлова, м-лы научн.-практ. конф. – Мн., 2003. – С.53.
7. Филиппович Н.С. Актуальные вопросы невропатологии и нейрохирургии / Н.С. Филиппович, Т.В. Загорская // Сб. н.тр. – Вып. 5. – Мн., 2001. – С.123-128.