

УДК 616-002.3:616.94

© Л.Ф. Притуло, 2012.

ТАКТИКА ВЕДЕНИЯ ОСТРОГО ГЕМАТОГЕННОГО ОСТЕОМИЕЛИТА У ДЕТЕЙ, ОСЛОЖНЕННОГО СЕПСИСОМ

Л.Ф. Притуло*Кафедра детской хирургии с курсом урологии (зав.кафедрой – проф. Л.Ф. Притуло), ГУ «Крымский государственный медицинский университет имени С.И. Георгиевского», г. Симферополь.*

TACTICS OF TREATING ACUTE HEMATOGENOUS OSTEOMYELITIS IN CHILDREN COMPLICATED BY A SEPSIS

L.F. Pritulo

SUMMARY

Treatment of septic forms of acute hematogenous osteomyelitis in children complicated by bilateral septic pneumonia, right purulent pleurisy, enterocolithis, and toxic nephropathy combined with sepsis and secondary immunodeficiency has been analyzed. These conditions necessitate using early diagnostics, well-timed and correct tactics of surgical, medicamental, and immune-correction treatments.

ТАКТИКА ВЕДЕННЯ ГОСТРОГО ГЕМАТОГЕННОГО ОСТЕОМІЄЛІТУ В ДІТЕЙ, УСКЛАДНЕНОГО СЕПСИСОМ

Л.Ф. Притуло

РЕЗЮМЕ

У статті представлений аналіз лікування септико-піємічної форми гострого гематогенного остеомієліту в дітей, який ускладнився двосторонньою септичною пневмонією, правобічним гнійним плевритом, ентероколітом, токсичною нефропатією в асоціації із сепсисом і вторинним імунодефіцитом. При даному стані необхідно використовувати ранню діагностику, своєчасну й правильну тактику хірургічного, медикаментозного й імунокорегуючого лікування.

Ключевые слова: острый гематогенный остеомиелит, лечение, сепсис, дети.

В настоящее время проблемы диагностики, лечения и понимания патогенеза острого гематогенного остеомиелита (ОГО) остаются наиболее частыми факторами, которые приводят к хронизации процесса и инвалидизации ребёнка [1, 2]. Токсическая и септикопиемическая форма острого гематогенного остеомиелита сопровождается высокой летальностью [3].

Неэффективность лечения связывается с неправильным диагнозом, с неадекватностью и поздним началом антибактериальной терапии, с несвоевременным вскрытием гнойного очага и остеоперфорацией [4].

В связи с этим, целью нашей работы стал анализ критериев диагностики и тактики лечения у детей с острым гематогенным остеомиелитом осложнённым сепсисом.

МАТЕРИАЛЫ И МЕТОДЫ

Для постановки диагноза ОГО помимо общеклинических методов исследования нами использовались различные дополнительные лабораторные и инструментальные методы (общие клинические и биохимические анализы крови, мочи).

Для исследования иммуноглобулинов А, М и G использовали иммуноферментный анализ с использованием тест-систем «Имуноглобулины А, М, G-

ИФА» производства ООО НВЛ «Гранум».

Для определения провоспалительных цитокинов (ИЛ-1, ИЛ-6, ФНО-б) использовали метод твердофазного иммуноферментного анализа при помощи тест-систем производства института им. Л. Пастера (Санкт-Петербург) и ООО «Протеиновый контур» (Санкт-Петербург). Содержание цитокинов выражали в пг/мл.

Уровни анти-эндотоксиновых антител классов А, М, G (соответственно анти-ЭТ-IgA, анти-ЭТ-IgM и анти-ЭТ-IgG) определяли методом твердофазного иммуноферментного анализа.

Для исследования LBP и sCD14 использовали тест-системы «Hbt Human LBP ELISA Kit, Product Number: НК315 и Hbt Human sCD14 ELISA Kit, Product Number: НК320» производства «Hycult biotechnology», Голландия. Оптическую плотность определяли на анализаторе «StatFox 2100» на длине волны 450 нм. Содержание LBP и sCD14 выражали в мкг/мл.

РЕЗУЛЬТАТЫ И ИХ ОБСУЖДЕНИЕ

Больная А., 1 год 8 месяцев, девочка. Поступила 14.02.2007 г. в детское хирургическое отделение Крымской Республиканской клинической больницы с жалобами на боли в области правого бедра, подъем температуры тела до 38⁰С, снижение аппетита.

Из анамнеза заболевания: заболела вечером около 20 часов 11.02.2007 г., когда у ребёнка повысилась температура тела до 38°C. На следующий день ребёнок продолжало лихорадить, он перестал наступать на правую нижнюю конечность, резко снизился аппетит. 12.02.2007 г. обратились за мед. помощью по месту жительства, где данное состояние было оценено как ОРВИ. Назначено лечение, однако улучшения состояния не отмечалось. Обратились в центральную районную больницу по месту жительства, откуда ребёнок был направлен в Республиканскую детскую клиническую больницу с диагнозом «Остеомиелит правого бедра».

Из анамнеза жизни известно, что ребёнок рос и развивался по возрасту. Из перенесённых заболеваний отмечались только ОРВИ.

Объективный статус: общее состояние ребёнка тяжёлое. Тяжесть состояния обусловлена интоксикацией. Ребёнок правильного телосложения, удовлетворительного питания. Кожные покровы бледные. Тургор и эластичность мягких тканей сохранены. В лёгких выслушивается жёсткое дыхание, равномерно проводится с обеих сторон, хрипов нет. ЧДД 30 в 1 мин. Тоны сердца ритмичные, ясные. ЧСС 120 в 1 мин. Язык влажный, розовый. Живот не вздут, симметричный, участвует в акте дыхания, при пальпации мягкий, безболезненный. Печень и селезёнка не увеличены. Стул был. Мочеиспускание свободное, безболезненное.

Status localis: ребёнок на правую нижнюю конечность не наступает. Конечность согнута в тазобедренном и коленном суставе, приведена. Пальпа-

ция и перкуссия правого бедра резко болезненна. Осевые нагрузки на правое бедро болезненные. Движение суставов правой нижней конечности, как активное, так и пассивное, вызывает негативную реакцию ребёнка.

После осмотра ребёнку выставлен диагноз «Острый гематогенный остеомиелит правого бедра, местная форма», выполнена рентгенография правого бедра и ОГК.

Проведены обследования: ОАК от 14.02.2007 г (гемоглобин – 106 г/л, эритроциты – $3,3 \times 10^{12}$ /л, гематокрит – 33%, лейкоциты – $7,3 \times 10^9$ /л, юные – 6%, палочкоядерные – 54%, сегментоядерные – 5%, базофилы – 0%, эозинофилы – 0%, лимфоциты – 21%, моноциты – 6%, СОЭ – 7 мм/час); биохимия от 14.02.2007 г. (общий белок крови – 66 г/л, калий – 4,7 ммоль/л, натрий – 146 ммоль/л, хлор – 101 ммоль/л, глюкоза крови – 4,0 ммоль/л, общий билирубин – 9,3 ммоль/л, мочевины – 7,6 ммоль/л, АСТ – 40,16 ед/л, АЛТ – 15,71 ед./л); коагулограмма от 14.02.2007 (протромбиновый индекс -86%, время рекальцификации 1 мин 20 сек, фибриноген А – 4,88 г/л) ОАМ от 14.02.2007 г. (цвет – светло-жёлтый, реакция – щелочная, белок – 0,099 г/л, сахар – отрицательный, эпителий – большое количество, лейкоциты – 3-4, эритроциты – свежие 2-3 в поле зрения, цилиндры гиалиновые – 2-3, соли – фосфаты единичные, слизь – умеренное количество).

На рентгенограмме правого бедра 14.02.2007 г. (рис. 1) костно-деструктивных изменений не выявлено. На обзорной рентгенограмме ОГК (рис. 2) инфилтративных теней в лёгких нет.

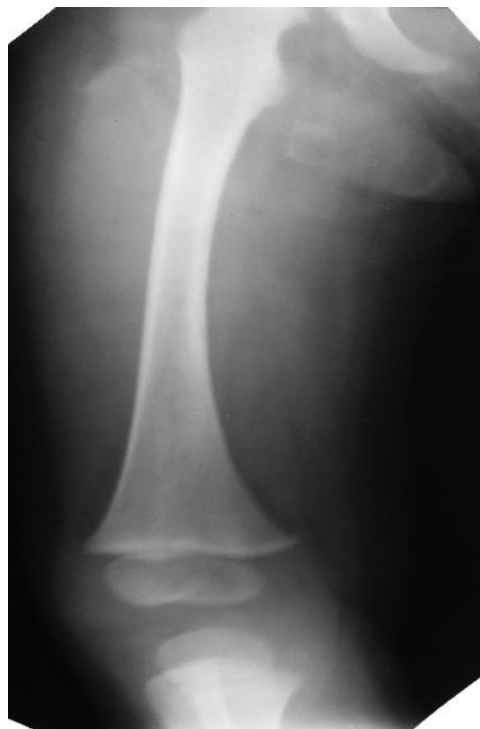

Рис. 1. Рентгенограмма правого бедра (14.02.2007 г.).

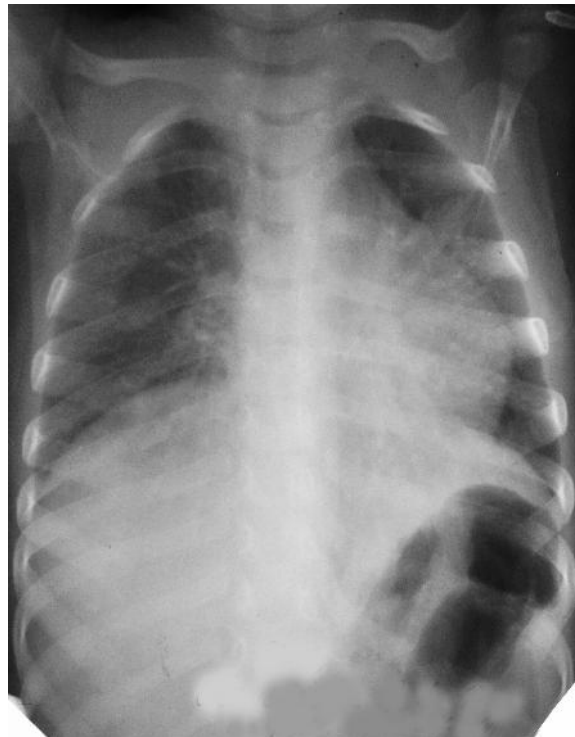

Рис. 2. Обзорная рентгенограмма ОГК, прямая проекция (14.02.2007 г.).

14.02.2007 г. в ургентном порядке произведена операция «Остеоперфорация правого бедра». Во время оперативного вмешательства по наружной поверхности бедра на границах верхней и средней трети, а также нижней и средней трети нанесены остеоперфорации. В них поставлены иглы Дюфо. При этом по иглам под давлением отходила кровь. В целом из костно-мозгового канала удалено более 30 мл крови тёмного цвета.

14.02.2007 г из костного канала выполнена бактериальная скопия – обнаружены грамположительные кокки и грамотрицательные палочки.

Ребёнку назначено дополнительное консервативное лечение: 0,5% раствор глюкозы, раствор реосорбилакта, р-р Рингера, цефазолин, оксацилин. В иглы, поставленные в костномозговой канал, назначено введение гентамицина. Конечность иммобилизована шиной Белера.

Несмотря на проводимое лечение, состояние ребёнка оставалось тяжёлым. Отмечался подъем температуры до 38,2-38,5°C. Местно сохранялся отёк мягких тканей по передней поверхности правого бедра.

В анализах крови: ОАК от 16.02.2007 г (гемоглобин – 94,7 г/л, эритроциты – $3,0 \times 10^{12}/л$, гематокрит – 33%, лейкоциты – $11,4 \times 10^9/л$, юные – 3%, палочкоядерные – 49%, сегментоядерные – 13%, базофилы – 0%, эозинофилы – 1%, лимфоциты – 28%, моноциты – 6%, СОЭ – 17 мм/час);

17.02.2007 г. у ребёнка появилась пустулёзная сыпь на туловище и конечностях. Отёчность в области правого бедра стала распространяться. Состояние ребёнка несколько ухудшилось.

У ребёнка заподозрена флегмона правого бедра, сепсис. В связи с этим, 17.02.2007 г. произведено вскрытие межмышечных флегмон правого бедра, путём наложения дополнительных контраппентур по передней поверхности правого бедра. 17.02.2007 г произведена смена антибактериальной терапии, вместо цефазолина и оксацилина назначен ванкомицин и амикацин, выполнен посев крови на стерильность. При бакскопии с раны выделены грам-положительные кокки, грамотрицательные палочки.

Проведены иммунологические исследования: иммунограмма (общий IgG – 8,37 г/л, общий IgM – 0,52 г/л, общий IgA – 1,75 г/л); цитокины (ИЛ-1b – 16,72 пг/мл, ИЛ-6 – 29,87 пг/мл, ФНО-альфа – 87,98 пг/мл, СРБ – 6,49 мкг/мл); показатели антиэндогенного иммунитета (уровень анти-ЭТ-IgG – 0,199 ед.опт.пл, анти-ЭТ-IgM – 0,201 ед.опт.пл, анти-ЭТ-IgA – 0,228 ед.опт.пл, LBP – 23,95 мкг/мл, sCD14 – 6,12 мкг/мл). Результаты иммунологического исследования показали повышенную секрецию провоспалительных цитокинов. Состояние антиэндогенного иммунитета сопровождалось снижением уровня анти-ЭТ-IgG, возрастанием уровня анти-ЭТ-IgM, повышенным синтезом неспецифических компонентов LBP, sCD14. Для коррекции вторичного иммуно-

дефицита был назначен веноиммун.

18.02.2007 г. ребёнку произведена рентгенография ОГК (рис.3), на которой определяются наличие облаковидных теней справа и слева, подчёркнутость междолевой плевры справа (за счёт фибринозного плеврита?) Корни бесструктурны справа, перекрыты срединной тенью слева. Сердце расширено в поперечнике. Слева – подчёркнутость паракостальной плевры. Синусы свободны. Заключение: Интерстициальная, септическая пневмония. Интерстициальный отёк легких, гидрперикард? Гидроторакс? ВПС? Кардит?

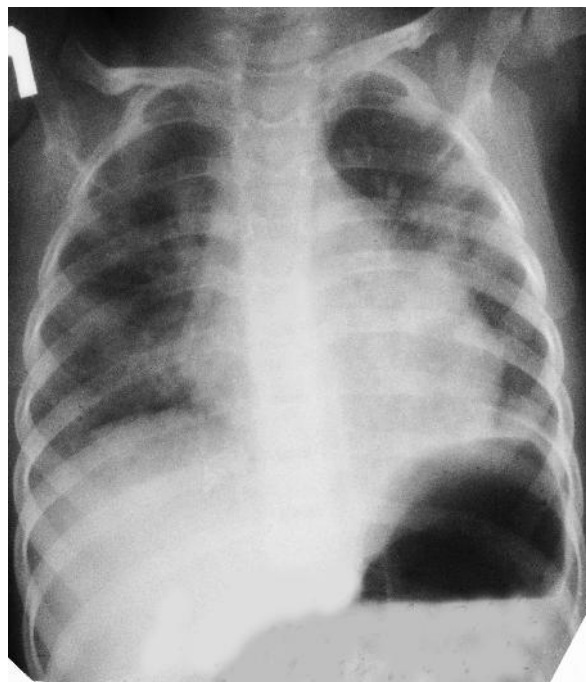


Рис.3. Обзорная рентгенограмма ОГК, прямая проекция (18.02.2007 г.)

На основании полученных результатов лабораторных исследований и рентгенографии ОГК был выставлен диагноз «Сепсис, острый гематогенный остеомиелит правого бедра, септикопиемическая форма, межмышечная флегмона правого бедра».

В связи с отсутствием положительной динамики в лечении ребёнок переведён в реанимационное отделение 18.02.2007 г. В анализе крови сохраняется анемия (гемоглобин 97 г/л), лейкоцитоз ($19,7 \times 10^9/л$), сдвиг формулы влево (палочкоядерные – 13%).

19.02.2007 г. произведена ревизия ран в области правого бедра, постановлены дополнительные иглы в верхнюю треть правого бедра. При ревизии раны дополнительно вскрылась межмышечная флегмона, надкостница в верхней и средней трети бедра отсутствует, кость шероховата. Проведена замена антибактериального препарата ванкомицина на зивокс (линезолид).

В реанимационном отделении ребёнок получал следующее лечение: реосорбилакт, пентоксифиллин, 0,5% раствор глюкозы, 3,5 KCl, витамин PP, 0,9 р-р

хлорида натрия, 10% раствор альбумина, фуросемид, муколан, витамин С, гепарин, биовен-моно; перорально каномидин, дуфалак, поливалентный бактериофаг, низорал.

20.02.2007 г. состояние ребёнка не имело тенденции к улучшению, отмечалась выраженная интоксикация, нарастала дыхательная недостаточность. 20.02.2007 г. произведена рентгенография ОГК (рис.4), заключение «Интерстициальная (септическая?) пневмония, деструкция слева?, полисерозиты? Плеврит справа. Перикардит? ВПС?»

20.02.2007 г. произведена плевральная пункция в 6 межрёберье справа по средней подмышечной линии, при этом получено до 40 мл мутной, с сукровичным окрашиванием и петлями фибрина жидкость. По иглам, находящимся в правом костно-мозговом канале, отделяемого нет. По дренажным трубкам, находящимся в мягких тканях, выделяется гнойное содержимое. Отёк бедра несколько уменьшился. В лечении добавлены инфезол, меронем (меропенем).

21.02.2007 г. выполнено УЗИ органов грудной клетки, на которой в правой плевральной полости отмечается минимальное количество выпота (до 10 мл). Дальнейшее течение заболевания осложняется энтероколитом и токсической нефропатией. Проводились повторные плевральные пункции, во время которых получено незначительное количество мутного содержимого.

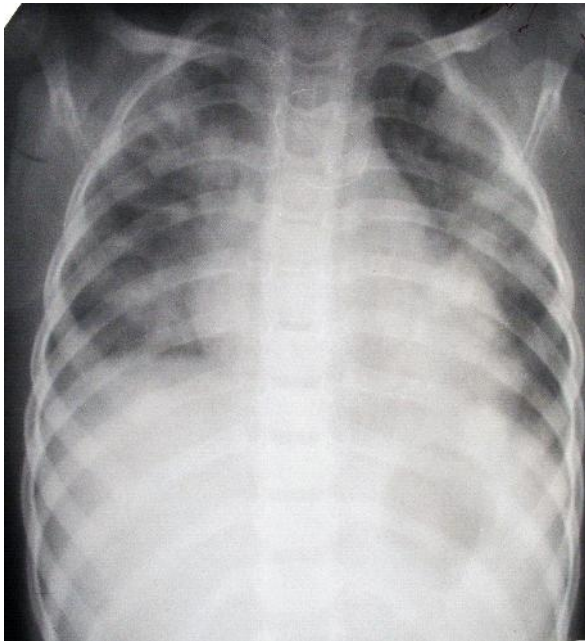


Рис. 4. Обзорная рентгенограмма ОГК, прямая проекция (20.02.2007 г.).

22.02.2007 г. (на 8 сутки от момента постановки игл в костно-мозговой канал) иглы удалены, поскольку отделяемое по ним прекратилось. Отёк в области коленного и тазобедренного суставов ушёл. Продолжалось лечение ран мягких тканей бедра промыва-

нием растворами антисептиков и дренированием выпускниками. Состояние ребёнка оставалось тяжёлым, но с 23.02.2007 г. появилась некоторая положительная динамика. Ребёнок стал несколько адекватнее. Аускультативно в лёгких сохранялось жёсткое дыхание, несколько ослабленное в нижних отделах слева. Уменьшился лейкоцитоз, сдвиг формулы влево.

26.02.2007 г. в связи с положительной клинической динамикой ребёнок переводится из реанимационного отделения в хирургическое для продолжения дальнейшего лечения. При этом отделяемое из ран прекратилось, дренажи из ран удалены, наложены стерильные повязки.

С 26.02.2007 г. до 04.03.2007 ребёнок находился в хирургическом отделении с положительной клинической динамикой. Однако 04.03.2007 г. состояние ребёнка вновь ухудшилось вследствие нарастания одышки, усиления интоксикации, изменений в анализах крови (нарастания лейкоцитоза, сдвига формулы влево). Ребёнок переведён в реанимационное отделение, где на фоне проводимой интенсивной терапии проведена смена ранее назначенных антибиотиков на заноксин (офлоксацин) и таргоцид (тейкопланин). 06.03.2007 г. по стабилизации состояния ребёнка переводится в хирургическое отделение для дальнейшего лечения, где с 09.03.2007 г. состояния расценивается как удовлетворительное. 14.03.2007 г. произведена рентгенография правой бедренной кости в 2 проекциях (рис.5), заключение: Острый гематогенный диффузно-диафизарный остеомиелит правой бедренной кости.

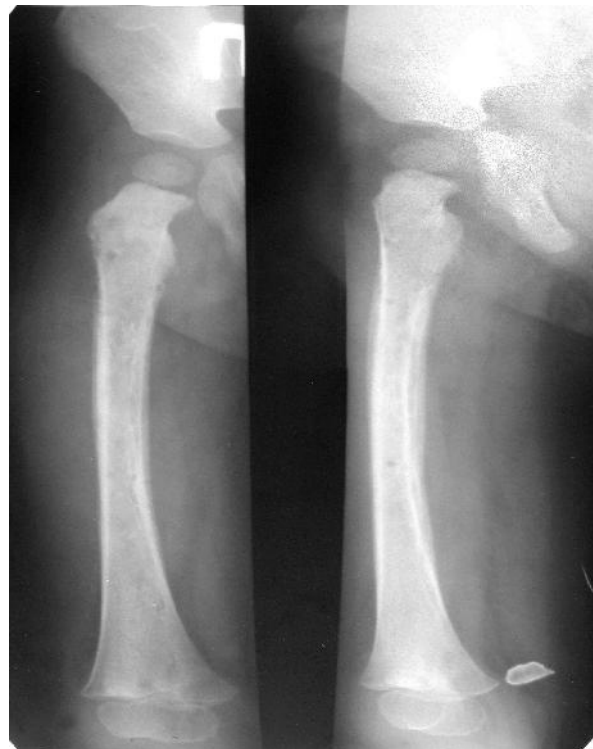


Рис.5. Рентгенограмма правой бедренной кости в 2 проекциях (14.03.2011).

Таким образом, в данном клиническом примере имел место сепсис, острый гематогенный остеомиелит правого бедра, септико-пиемическая форма, межмышечная флегмона правого бедра, которые осложнились двухсторонней септической пневмонией, правосторонним гнойным плевритом, энтероколитом, токсической нефропатией.

Анализ проведённого лечения показал необходимость ранней диагностики, своевременности и правильности хирургического и медикаментозного лечения.

ВЫВОДЫ

Анализ проведённого лечения септико-пиемической формы острого гематогенного остеомиелита у детей, который осложнился двухсторонней септической пневмонией, правосторонним гнойным плевритом, энтероколитом, токсической нефропатией в ассоциации с сепсисом и вторичным иммунодефицитом, показал необходимость использования

ранней диагностики, своевременности и правильности хирургического, медикаментозного и иммунокорректирующего лечения.

ЛИТЕРАТУРА

1. Красовская Т.В. Комплексная ультразвуковая и рентгенологическая диагностика воспалительных заболеваний костей и суставов у детей первого года жизни / Т.В. Красовская, М.В. Сафонова // Мед. визуализация. – 2000. – №3. – С. 41-46.

2. Грона В.Н. Клинические проявления, диагностика и лечение острого гематогенного остеомиелита у детей / В.Н. Грона, Г.А. Сопов, С.В. Веселый и др // Здоровье ребёнка. – 2008. – № 4(13). – С. 95-100.

3. De Boeck H. Osteomyelitis and septic arthritis in children. H. De Boeck Acta Orthop. Belg. – 2005. – Vol. 71. 5. P 505-515.

4. Aldin A.S. Severe complications of Staphylococcus aureus infection in the child / A. S. Aldin, L. Kinzl, R. Eisele // Unfallchirurg. -2001. -Vol. 104. (1.)-P. 85-90.