УДК 616.728.3-005.4-009.12-089.227-072

© О.В. Долгополов, 2012.

МОБІЛІЗАЦІЯ КОЛІННОГО СУГЛОБА У ХВОРИХ З ПОСТРАВМАТИЧНОЮ ІШЕМІЧНОЮ КОНТРАКТУРОЮ

О.В. Долгополов
ДУ «Інститут травматології та ортопедії НАМН України»,м. Київ.

MOBILIZATION OF KNEE JOINT IN PATIENTS WITH POSTTRAUMATIC ISCHEMIC CONTRACTURE

A.V. Dolgopolov

SUMMARY

This paper presents tactics of treating patients with posttraumatic ischemia of lower extremity, as a result of which contracture of knee joint was formed. Depending on severity of ischemic process and contracture itself, open techniques of knee joint mobilization or mobilization of knee joint with arthroscopic assistance has been applied. The obtained experience of using arthroscopic technology confirms the necessity for arthroscopic revision of knee joint of in all the cases of contracture with ischemic genesis, without disorder of anatomic relations in the knee joint area. The arthroscopy allows performing knee joint debridement, making the kneepan mobile, and removing intra-articular problems, such as meniscus injuries. This approach to knee joint mobilization allowed made possible to obtain good functional results in 91.7% of cases in this severe category of patients.

МОБИЛИЗАЦИЯ КОЛЕННОГО СУСТАВА У БОЛЬНЫХ С ПОСТТРАВМАТИЧЕСКОЙ ИШЕМИЧЕСКОЙ КОНТРАКТУРОЙ

А.В. Долгополов

РЕЗЮМЕ

В работе представлена тактика лечения пациентов с посттравматической ишемией нижней конечности, на фоне которой, сформировалась контрактура коленного сустава. В зависимости от тяжести ишемического процесса и тяжести самой контрактурой, использовались открытые методики мобилизации коленного сустава и мобилизация коленного сустава с артроскопической ассистенцией. Полученный опыт использования артроскопических технологий позволяет сделать вывод о необходимости использования артроскопической ревизии коленного сустава во всех случаях контрактур ишемического генеза, без нарушения анатомических соотношений области колена. Артроскопия позволяет произвести дебридмент коленного сустава, сделать мобильным надколенник, а также убрать внутрисуставные проблемы, например повреждённые мениски. Использование такого подхода к мобилизации коленного сустава позволило в 91,7% случаев получить хорошие функциональные результаты у этой тяжёлой категории пациентов.

Ключові слова: мобілізація колінного суглоба, артроскопічний дебрідмент, ішемія.

Аналіз літературних даних щодо проблеми лікування посттравматичної ішемії нижньої кінцівки виявив, що більшість публікацій присвячена оперативному лікуванню ішемічної контрактури стопи [6, 12, 15]. Проте Hoover T.J., Siefert J.A. (2000) вказують на наявність згинально-розгинальних контрактур колінного суглоба у близько 18% пацієнтів з посттравматичною ішемією нижньої кінцівки. При вивчені етіопатогенеза виникнення контрактури колінного суглоба можливо виділити декілька чинників. Контрактура виникає внаслідок анатомічних порушень при наявності внутришньосуглобових багатоуламкових переломів ділянки колінного суглоба. З точки зору посттравматичної ішемії більш цікавими є хворі у яких контрактура колінного суглоба виникла через розвиток дегенеративно-дистрофічних процесів, внаслідок місцевого гіпертензійного ішемічного синдрому (МГІС). У цих пацієнтів виникнення згинальної контрактури колінного суглоба пов'язано з рубцевим переродженням литково-камбаловидного комплексу [4]. Однак Wallace M. (2011) у своїх післяопераційних спостереженнях вказує, що після виконання тенотомії m. gastrocnemius у 12% пацієнтів лишалась згинально-розгинальна контрактура колінного суглоба у межах 30°, тобто був присутній артрогений компанент [17].

У формуванні розгинальної контрактури колінного суглоба провідну роль грає рубцеве переродження центральної порції m. guadriceps femoris, частіше при переломі стегнової кістки та розвитком місцевого гіпертензійного ішемічного синдрому у передньому кістково-фіброзному футлярі стегна [14].

Спираючись на власний досвід лікування пацієнтів з постравматичною ішемією нижньої кінцівки, зазначимо, що у багатьох хворих не вдається отримати повний обсяг рухів колінного суглоба без усунення суглобового компоненту контрактури. Саме лікуванню таких випадків і присвячена наша робота.

Мета роботи – покращити лікування пацієнтів з постравматичною ішемією нижньої кінцівки шляхом розробки нових підходів до мобілізації колінного суглоба.

МАТЕРІАЛИ ТА МЕТОДИ

В роботі проаналізовано 36 хворих з контрактурою колінного суглоба, що виникла на грунті ішемічного ушкодження м'язів стегна та гомілки внаслідок перенесеного МГІС. До аналізу відібрали тільки пацієнтів, у яких контрактура колінного суглоба виникла внаслідок ішемії м'язів стегна та/або гомілки без порушення анатомічних співвідношень (невірно консолідовані переломи, дефекти виростків тощо) ділянки колінного суглоба.

Пацієнти були прооперовані на базі відділу мікрохірургії та реконструктивної хірургії верхньої кінцівки ДУ «Інститут травматології та ортопедії АМН України» за період з 1996 по 2011 роки. Відповідно до локалізації ушкодження були визначені дві клінічні групи. У першу групу увійшли 20 (55,5 %) пацієнтів з ішемією м'язів гомілки (заднього поверхневого та глибокого кістково-фасціальних футлярів) та наявністю згинальної контрактури колінного суглоба. У другу групу увійшли 16 (44,4 %) пацієнтів з ішемічним ураженням м'язів стегна (переднього кістково-фасціального футляру) та розгинальною контрактурою колінного суглоба.

Співвідношення чоловіків та жінок становило 3 : 1, середній вік – 43,4 ± 12,7 років. У пацієнтів першої клінічної групи переважала травма у побуті (14 (70%) випадків), серед пацієнтів другої групи найчастішою була дорожньо-транспортна травма (10 (62,5%) випадків).

Середній термін від епізоду МГІС становив близько 8 міс, тобто пацієнти знаходились наприкінці реактивно-відновлювального або на початку резидуального періоду ішемічного процесу.

Ступінь тяжкості ішемічного ушкодження встановлювали згідно класифікації Страфуна С.С. (1991) [8], надано у таблиці 1.

Таблиця 1

Тяжкість ішемії у пацієнтів обох клінічних груп

Клінічні групи	Ступень тяжкості					
	Легкий		Середній		Тяжкий	
	Абс	%*	абс	%*	абс	%*
Перша	4	11,11	10	27,78	6	16,67
Друга	1	2,78	7	19,44	8	22,22

Примітка.* - відсоток надано від загальної кількості (36) хворих.

За даними таблиці 1, у першій групі найбільше спостерігали пацієнтів з середнім ступенем ішемічної контрактури (10 (27,78%) пацієнтів), у пацієнтів другої групи частіше діагностували тяжкий ступень (8 (22,22%) пацієнтів) ішемії. Показання до оперативного втручання встановлювали у залежності від ступеня тяжкості та локалізації ішемічного процесу, а також від ступеня тяжкості контрактури колінного суглоба. Кількість оперативних втручань надано у таблиці 2.

Таблиця 2

Оперативні втручання у пацієнтів обох клінічних груп

Оперативні втручання	Ступень ішемії					
	Легкий		Середній		Тяжкий	
	абс	%*	абс	%*	абс	%*
Перша клінічна група						
Артроскопічний дебрідмент колінного суглоба	4	11,11	5	13,89		
Тенотомія литково-камбаловидного комплексу			8	22,22	6	16,67
Друга клінічна група						
Артроскопічний дебрідмент колінного суглоба	2	5,55				
Мобілізація чотирьохголового м'яза стегна під артроскопічним контролем			7	19,44		
Операція Джуде			2	5,55	11	30,55

Примітка.* - відсоток надано від загальної кількості (36) хворих.

За даними таблиці 2, у першій клінічній групі найбільш розповсюдженою відкритою операцією була тенотомія литково-камбаловидного комплексу (14 (38,89%) випадків), її виконували у пацієнтів з середнім та тяжким ступенем ішемічної контрактури при наявності згинальної контактури коліна (обмеження пасивного згинання більше 60°). У другій групі при обмежені пасивного розгинання понад 60° виконували операцію Джуде (13 (36,11%) випадків). На техніці вищезгаданих оперативних втручань зосереджуватись не будемо, вони досить повно описані у ортопедичній літературі [1, 2, 3, 12, 13].

Однак, при легкому та середньому ступені ішемії та обмеженням пасивних рухів менше 60°, усунення контрактури колінного суглоба виконували з артроскопічною асистенцією (всього 16 (44,44%) випадків). У першій групі виконували артроскопічний дебрідмет колінного суглоба (9 (25%) випадків), а у другій – мобілізацію чотирьохголового м'язу під артросопічним контролем (7 (19,44%) випадків). Артроскопію колінного суглоба виконували за стандартною методикою з використанням комбінованого устаткування. Для знекровлення кінцівки на час операції використовували пневматичний турникет, з терміном його дії не більше однієї години (враховуючи наявну ішемію кінцівки). Близько 85% артроскопій були виконані під спинальною анестезією, що дозволяло демонструвати пацієнту хід оперативного втручання, отриманий обсяг рухів, а також її тривалу анальгізуючу дію. При ревізії у всіх випадках спостерігали наявність рубцевих змін у доступних ділянках колінного суглоба, особливо у ділянці верхнього заворота (див. рис. 1).

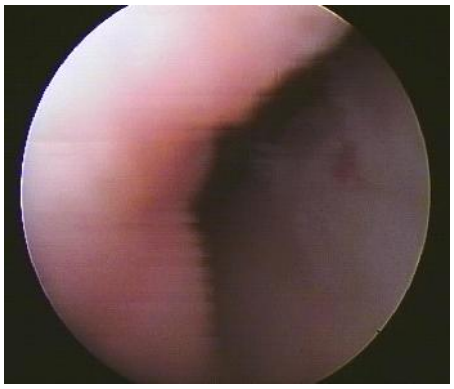

Рис. 1. Інтраопераційне фото. Рубцеві зміни у порожнині колінного суглоба у пацієнта першої групи з середнім ступенем ішемічної контрактури у реактивно-відновлювальному періоді.

За допомогою шейвера видаляли рубці, після чого згинали ногу у колінному суглобі до можливого кута (див. рис. 2).

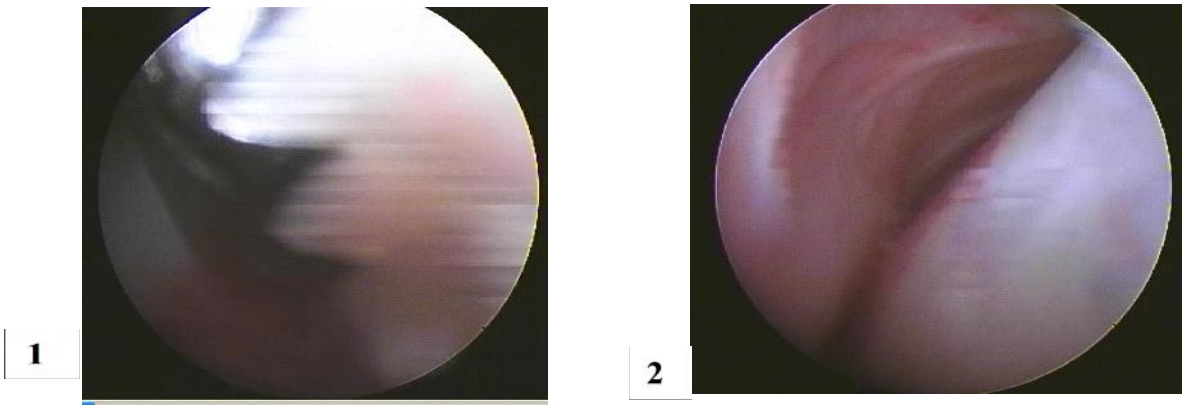

Рис. 2. Інтраопераційне фото (1 – видалення рубців за допомогою шевера; 2 – результат дебрідменту порожнини колінного суглоба).

При легкому ступені ішемії у випадках згинальної контрактури після видалення рубців з порожнини колінного суглоба об'єм рухів збільшувався на 15-20°. Після чого виконували плавну редресацію, при який звертали увагу на рухливість пателo-феморального зчленування. При наявності незадовільних рухів виконували артроскопічну ревізію останнього (див. рис. 3). Під час оперативного втручання вдавалось відновити обсяг пасивного згинання у межах 90° - 120°.

У пацієнтів другої групи виконували мобілізацію чотирьохголового м'язу стегна, шляхом послідовного шейверування проміжку між переднім відділом стегнової кісти та vastus intermedius.

Наприкінці артроскопії встановлювали дренажну систему за Редоном під візуальним контролем, таким чином, щоб він розташовувався у ділянці верхнього заворота, прооперовану кінцівку бинтували еластичним бинтом.

Дренаж вилучали на другу добу, після чого зразу призначали лікувальну гімнастику, спрямовану на збільшення рухів коліна, укріплення м'язів стегна та коліна. Дев'яти прооперованим пацієнтам проводили етапне гіпсове шинування з чередуванням положення максимального згинання та розгинання колінного суглоба вдень та в ночі. Контрольний огляд та кінцеву оцінку функціональних результатів здійсню-

вали у пацієнтів обох клінічних груп у середньому через 6,2 ± 0,8 місяців після операції.

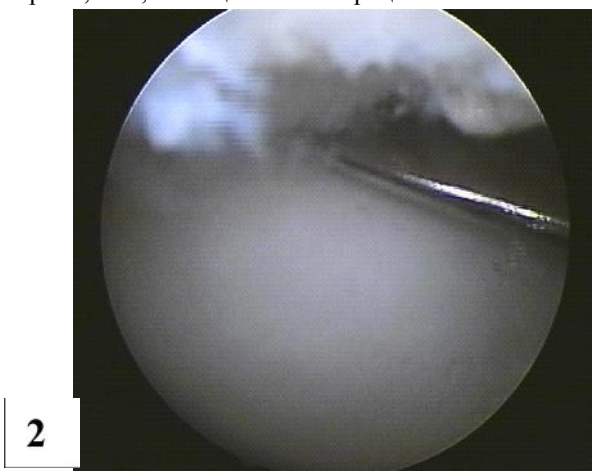

Рис. 3. Інтраопераційне фото (1 – видалення рубців; 2 – результат дебрідменту пателофеморального зчленування).

З метою оцінки результатів лікування використовували суб'єктивну шкалу IKDC (International Knee Documentation Commitee) та об'єктивну гоніометрію рухів колінного суглоба за 0-прохідним методом [1, 10, 13].

РЕЗУЛЬТАТИ ТА ЇХ ОБГОВОРЕННЯ

Звертає на себе увагу те, що на отримання позитивного функціонального результату впливали суб'єктивні та об'єктивні фактори. Серед суб'єктивних факторів особливе значення мало комплексна співпраця пацієнта, лікаря та реабілітолога. Річ у тому що під час оперативних втручань (особливо при артроскопії) ми спостерігали дегенеративно-дистрофічні зміни у порожнині колінного суглоба, що нагадують артрофіброз. Тому після виписки пацієнта з стаціонару існувала велика вірогідність втрати отриманого обсягу рухів при невірній та нерегулярній реабілітації. Щоб уникнути цього всі пацієнти проходили 6-тижневий курс реабілітації під пильним контролем оперуючого лікаря та лікаря-реабілітолога.

Такий підхід дозволив отримати у всіх прооперованих пацієнтів середній суб'єктивний результат за шкалою IKDC на рівні 71,9±19,2 балів при початкових показниках 44,8 ± 20,4 бали. Тобто сумарний приріст функції колінного суглоба склав близько 27 балів.

Серед об'єктивних факторів, що впливали на отримання нормальних активних та пасивних рухів коліна, можливо видалити наступні:

- із зростанням тяжкості ішемічного ураження м'язів стегна чи гомілки збільшується тяжкість рубцевих змін у колінному суглобі;
- на формування контрактури впливає анатомічна локалізація ішемічного процесу у задніх футлярах гомілки чи у передньому футлярі стегна. Так, при локалізації ішемічного процесу у задніх футлярах гомілки формується згинальна контрактура, яку можливо усунути артроскопічним дебрідментом та тенотомією m. Gastrocnemius, у формуванні розгинальної контрактури важливу роль відіграє рубцеве переродження vastus intermedius, в цих випадках корисною виявилась операція Джуде при легкому та середньому ступеню ішемії під артроскопічним контролем.

Наш досвід використання артроскопічних технологій дозволяє зробить висновок про доцільність виконання артроскопічної ревізії колінного суглоба у всіх випадках контрактури колінного суглоба ішемічного ґенезу, без порушень анатомічних співвідношень ділянки колінного суглоба. Артроскопія дозволяє виконати дебрідмент колінного суглоба, зробити мобільним наколінник, а токож паралельно усунути внутришньосуглобові проблеми, наприклад видалити пошкоджені меніски що заважають нормальній функції коліна. Застосування такого підходу до мобілізації колінного суглоба дозволив отримати добрі функціональні результати у цієї надважкої категорії пацієнтів. Про що свідчить отриманий об'єм активних та пасивних рухів у зазначених пацієнтів. Об'єм рухів склав:

- 0-0-120° у 19 (52,78%) пацієнтів (відмінний результат);
- 0-0-90° у 14 (38,89%) пацієнтів (добрий результат);
- 0-10-80° у 4 (11,11%) пацієнтів (задовільний результат).

В цілому аналіз даних оперативного лікування пацієнтів з контрактурою колінного суглоба ішемічного ґенезу виявив, що покращення функції колінного суглоба пацієнти відмічали через 1,5 – 3 місяця після оперативних втручань. У пацієнтів покращувалась хода, зменшувався больовий синдром, його інтенсивність різко зменшувалась на 8-му та 12-му тижні від операції. У період від 3 до 6 місяців (у відсотковому відображені) у пацієнтів відмічався приріст пасивних рухів на 80 – 85%, активних на 60 – 65%. При вірно спланованій реабілітації через 6 місяців пацієнти відмічали повернення опороздатності кінцівки

відсутність больового синдрому при форсованих рухах коліна і саме головне хворі вертались до професійної діяльності.

Отже використання нового підходу до мобілізації колінного суглоба у хворих з постравматичної ішемією нижньої кінцівки дозволив отримати відмінні та добрі функціональні результати у 33 (91,7%) прооперованих пацієнтів.

ВИСНОВКИ

Відмінністю контрактур колінного суглоба від контрактур що виникли без впливу ішемічного фактора (постімобілізаційні, ті що виникли внаслідок ушкодження внутрішніх структур колінного суглоба) є наявність міцних розповсюджених рубців, що по своїй структурі нагадують артрофіброзні рубці.

Мобілізація колінного суглоба є однією з базових оперативних втручань серед низки реконструктивно-відновних операції при ішемічній контрактурі стопи. Окрім «класичних» оперативних втручань (Операції Стрейера, Джуде), артроскопічний артроліз колінного суглоба та мобілізація чотирьохголового м'яза стегна з артроскопічною асистенцією є ефективним методом лікування дегенеративно-дистрофічних уражень колінного суглоба внаслідок посттравматичної ішемії. Під час артроскопії можливо об'єктивно оцінити стан суглобових поверхонь стегна, в гомілкової кістки, наколінка, ступень рубцевих змін (особливо у пателo-феморальному зчленуванні), стан зв'язкового апарата. Одним з позитивних ефектів її використання є гідродинамічна препаровка тканин, що є менш травматичним заходом ніж відкрита мобілізація тканин в умовах ішемії.

З метою досягнення позитивного функціонального результата у пацієнтів з посттравматичною ішемією, мобілізація колінного суглоба потребує індивідуального підходу до її використання та подальшого динамічного спостереження у кожного конкретному випадку. Чітко продумана реабілітаційна терапія після мобілізуючих операцій на колінному суглобі є невід'ємною ланкою у лікуванні пацієнтів з контрактурою колінного суглоба ішемічного ґенезу.

ЛІТЕРАТУРА

1. Зильбер А.П. Медицина критических состояний: общие проблемы / А.П. Зильбер. – Петрозаводск: Издательство ПГУ, 1995. – 360 с.

2. Климовицкий В.Г., Худобин В.Ю., Пастернак В.Н., Прудников Ю.В. Принципы стабильно-функционального внеочагового остеосинтеза при переломах длинных костей конечностей // Научно-практическая конференция с международным участием. Донецкий НИИ травматологии и ортопедии (11 апреля 2003). – 2003. – С. 24-28.

3. Копитчак І.Р. Клініко-морфологічні особливості та лікування переломів гомілки у постраждалих з політравмою // Автореферат кандидатської дисертації. – 2011. – 20 с.

4. Соколов В.А. Множественные и сочетанные травмы. – М.: «ГЭОТАР», 2006. – 196 с.

5. Страфун С.С, Лесков В.Г. Діагностика та лікування місцевого гіпертензійно-ішемічного синдрому нижніх кінцівок // 36. наук, праць співроб. КМАПО ім. П.Л. Шупика. – 2000. – С. 80-84.

6. Страфун С.С., Лесков В.Г., Скобенко О.Є., Лопайчук В.А., Тимошенко С.В. Місцевий ішемічний гіпертензивний синдром (компартмент-синдром) як ускладнення переломів кінцівок // Матеріали Пленуму асоціації ортопедів-травматологів України. – Київ – Вінниця. – 2004. – С.77-78.

7. Страфун С.С., Тимошенко С.В. Діагностика та лікування ішемічних уражень, що виникають при переломах кісток кінцівок // Ортопед., травматол. и протезиров. – 2006. – № 1. – С. 24-32.

8. Страфун С.С., Бруско А.Т., Лябах А.П. та ін.. Профілактика, діагностика та лікування ішемічних контрактур кисті та стопи. – К.: Стилос, 2007. – 264 с.

9. Шаповалов В.М., Грицанов А.И., Ерохов А.Н-.Травматология и ортопедия / Под ред. проф. В.М. Шаповалова. – 2-е изд. – СПб.: ООО «Издательство Фолиант», 2004. – 544 с.

10.Blackburne J.S. A new method of measuring patellar height / J.S. Blackburne, T.E. Peel // J. Bone Joint Surg. Br. – 1977. – Vol. 592. – P. 241-242.

11.Browner BD, Jupiter JB, eds. Skeletal Trauma. 4th ed. – Philadelphia, Pa: Saunders Elsevier. – 2008. – 544 p.

12.Geiderman JM. General principles of orthopedic injuries. In: Marx J, ed. Rosen's Emergency Medicine: Concepts and Clinical Practice. 6th ed. – St Philadelphia, Pa: Mosby Elsevier. – 2006. Chap 46. – 122 p.

13.Hoover T.J., Siefert J.A. Soft tissue complications of orthopedic emergencies / T.J. Hoover, J.A. // Emergency Medicine Clinics of North America. – 2000. – Vol. 18, № 1. – P. 124-136.

14 .Mubarak S.I., Hargens A.R. Compartment syndromes and Volkmann's contracture. – Philadelphia, W. B. Saunders, 1981. – 232 p.

15. Nirmal C. T., Pramod A. F.R. Staged Management of High-Energy Proximal Tibia Fractures // Bulletin Hospital for Joint Diseases. – 2004. – Vol. 62, № 1. P. 23 – 47.

16. Wallace M, Puryear A, Cannada LK. A prospective evaluation of post-traumatic stress disorder and parent stress in children exposed to orthopaedic trauma // Presented at the 2011 Annual Meeting of the Orthopaedic Trauma Association. Oct. 12-15. San Antonio. – 2011. Paper № 67 – P. 22.