

ЛЕЧЕБНО-ДИАГНОСТИЧЕСКИЙ АЛГОРИТМ ПРИ ОЧАГОВЫХ ТИРЕОПАТИЯХ

Канд. мед. наук А. В. МУЖИЧУК, проф. Н. И. АФАНАСЬЕВА

THERAPEUTIC-DIAGNOSTIC ALGORITHM IN FOCAL THYROPATHY

A. V. MUZHUCHUK, N. I. AFANASIEVA

*Харьковский национальный медицинский университет,
Институт медицинской радиологии АМН Украины
им. С. П. Григорьева, Харьков*

Представлены современные данные о возможности развития тиреоидного рака на фоне доброкачественной патологии щитовидной железы, определены группы риска по развитию тиреоидных карцином. Разработан диагностический алгоритм своевременной и ранней диагностики рака щитовидной железы, предложены терапевтические подходы, направленные на предупреждение развития тиреоидного рака.

Ключевые слова: рак щитовидной железы, доброкачественная тиреоидная патология, диагностика, профилактика тиреоидного рака.

Contemporary data about the possibility of thyroid carcinoma development against a background of thyroid pathology are presented. Risk groups of thyroid carcinoma development were determined. A diagnostic algorithm of timely and early diagnosis of thyroid carcinoma was worked out. Therapeutic approaches to prevention of thyroid cancer are suggested.

Key words: thyroid cancer, benign thyroid pathology, diagnosis, thyroid carcinoma prevention.

В современных радиационно-экологических условиях Украины — промышленно развитого региона центральной Европы, после катастрофы на Чернобыльской АЭС проблема роста онкологической патологии вообще и щитовидной железы (ЩЖ) в частности стоит очень остро. Поэтому весьма актуальными остаются все меры, направленные на профилактику и раннюю диагностику неопластических процессов. Очень важно выяснить, что преобладает в развитии опухолей ЩЖ — самостоятельное их возникновение в неизменной железе или развитие на фоне какой-либо доброкачественной патологии, какие контингенты населения Украины являются группами риска по возникновению тиреоидного рака. Безусловно, исключить возможность самостоятельного возникновения опухоли нельзя, но из опыта экспериментальной и клинической онкологии следует противоположное. Необходимо определить те начальные моменты, когда еще отсутствуют морфологические признаки злокачественного роста, но уже есть функциональные нарушения на уровне организма, органа, ткани или клетки. Такое пограничное состояние можно назвать предболезнью [1].

В своих известных работах Л. М. Шабад [2] на основании детального изучения проблемы предрака создал конкретную морфологическую схему экспериментального морфогенеза опухолей независимо от ткани или органа, где

она возникает. Формирование злокачественной опухоли проходит четыре фазы: I — неравномерная диффузная гиперплазия; II — очаговая пролиферация; III — доброкачественная опухоль (эта стадия может отсутствовать); IV — злокачественная опухоль.

При этом в онкогенезе, в частности тиреоидного рака, большую роль играют фоновые процессы, которые хотя и не являются непосредственными предшественниками опухоли с морфологической точки зрения, все же способствуют злокачественной трансформации [3]. Также весьма роль гормонов — модифицирующих факторов онкогенеза в гормонзависимых органах, например в ЩЖ [1].

Согласно теории, изложенной в работе [4], склонность к раку — «канкрофилия» обусловлена возрастным повышением порога чувствительности гипоталамуса к регулирующим влияниям периферических гормонов (обратная связь), что служит причиной компенсаторного усиления секреции гипофизарных гормонов, глюкокортикоидов, инсулина, эстрогенов. Эти нарушения создают метаболический фон, который способствует увеличению частоты многих новообразований, особенно в гормонопродуцирующих органах. Минимальное нарушение функции эндокринных желез, в частности ЩЖ (вследствие влияния экзогенных факторов, в том числе ионизирующего излучения), приводит к нарушениям гормонального баланса,

включению компенсаторных механизмов его восстановления и, как следствие, к возникновению пролиферативных процессов в пораженном органе, т. е. к началу процесса онкогенеза.

Можно соглашаться или не соглашаться с авторами приведенных концепций, но современный период, характеризующийся присоединением к действию наследственной предрасположенности и загрязнению окружающей среды (факторы склонности к онкопатологии) еще одного мощного фактора – ионизирующего излучения – требует детального изучения процессов течения тиреоидной патологии, особенностей ее сочетания, фоновых процессов, при которых возникают тиреоидные заболевания и рак, а также увеличивается частота скрытого рака, который может быть адекватным индикатором динамических изменений рака ЩЖ в Украине.

Формирование новообразований ЩЖ – многоуровневый комплексный процесс. Общими для возникновения опухолей любого органа являются нарушения механизмов нормальной клеточной пролиферации, что связано с изменениями в регуляторных процессах обычного клеточного цикла [5].

Вопрос о роли состояния тиреоидной паренхимы в развитии рака ЩЖ весьма актуален. Высказывая мысль о необходимости владения информацией о морфологической структуре узловых образований ЩЖ, часть исследователей [6] совсем не обращают внимания на роль фоновой патологии в развитии тиреоидного рака или утверждают, что диагностика, например, аутоиммунного тиреоидита (АИТ) полностью исключает возможность развития рака ЩЖ, за исключением очень редких случаев злокачественной лимфомы. Исследователи считают, что опасения вероятного злокачественного перерождения АИТ преувеличены и отмечают, что наличие АИТ лишь в 75 раз увеличивает риск возникновения злокачественных лимфолиферативных заболеваний [7]. Повышенный уровень заболеваемости АИТ в загрязненных регионах отмечает И. Д. Левит [8], анализируя состояние проблемы в регионе после радиационной аварии в Киштыме (1957 г.) и определяя ведущую роль в индукции АИТ урбанизации населения, инфекционных процессов, поступления избыточного количества йода с пищей, стресса и генетических факторов. Автор рассматривает АИТ при эндемическом зобе, раке ЩЖ, диффузном токсическом зобе как другую болезнь, которая возникает в качестве физиологического способа защиты и улучшает течение рака. Вместе с тем существуют и другие взгляды. Нами доказано, что течение тиреоидного рака на фоне доброкачественной патологии ЩЖ (АИТ, узловой зоб) по своим клиническим признакам – прогрессирующее, метастазирование и рецидивирование – не отличается от такого при чистом раке, т. е. сопутствующая патология не улучшает течения неопластического процесса [9, 10].

В генезе АИТ значительную роль отводят наследственной предрасположенности, имеющей полигенную детерминацию при обязательном участии факторов окружающей среды [11], поступлению избыточного количества йода (особенно у детей и/или в скомпроментированную ЩЖ), что в дальнейшем может стать причиной ряда других патологических изменений в ЩЖ [12]. При этом влияние ионизирующего излучения может привести к бессимптомному носительству антител к тканям ЩЖ с развитием в дальнейшем аутоиммунных реакций вследствие поражения сосудов, межфолликулярной стромы и фолликулярного эпителия.

Так, известно, что у больных раком ЩЖ, которые лечились α -интерфероном, часто параллельно возникали аутоиммунные заболевания ЩЖ. Авторы [13] сообщают, что из 122 вскрытий в 83 случаях в ЩЖ были выявлены недиагностированные патологические процессы (68%), причем в 9% – первичные скрытые тиреоидные карциномы, в 22% – аденомы, в 52,2% – узловой зоб (УЗ), в 6,5% – тиреоидит. Патоморфологи отмечают рост частоты АИТ (до 17%), рака (до 10%), дисплазий тиреоидного эпителия. Тяжелые формы дисплазий трактуют как более частые формы предрака. Гиперпластические и диспластические изменения в ЩЖ среди умерших находят в 34% случаев, на их фоне в 7,5% определялся скрытый тиреоидный рак. Часть исследователей считает, что развитие скрытой тиреоидной карциномы всегда происходит на фоне другой тиреоидной патологии – УЗ, АИТ, реже – диффузного токсического зоба [14]. Эти обстоятельства рассматривают как серьезный аргумент в пользу развития рака ЩЖ, как правило, в патологически измененной тиреоидной ткани. Поэтому разным формам зоба можно отвести роль фоновых процессов, в некоторых случаях способствующих возникновению предраковых изменений в ЩЖ.

В работе [15] сообщается, что среди оперированных больных раком ЩЖ злокачественная опухоль сочеталась с другими заболеваниями ЩЖ у 56,4–66,3%, а именно с многоузловым зобом – у 25,5%, узловым эутиреоидным зобом – у 8,9–45,1%, аденомами – у 1,4–5,3%, с токсичными формами зоба – у 1,5–11,2%, и с АИТ – у 1,6–6,2%. В 33,7–42,4% случаев сопутствующей тиреоидной патологии не обнаруживали [15, 16]. По мнению авторов [17], тиреоидит Хашимото находится на грани между опухолеподобными и чисто опухолевыми заболеваниями и во многих случаях является фоном, на котором развивается рак. В работе [18] сочетание АИТ с раком отмечено у 1,9% общего количества больных, оперированных по поводу тиреоидной патологии, или у 9,4–28% оперированных по поводу тиреоидного рака. Среди больных, оперированных по поводу солитарных узлов и зоба Хашимото, рак был выявлен в 25–32%, причем зоб Хашимото в сочетании с УЗ, аденомой и/или аденокарциномой

обнаруживался в два раза чаще, чем у больных с многоузловым зобом [19].

Исследователи делают вывод, что такое частое сочетание рака с узловыми образованиями в ЩЖ требует активного подхода к обследованию и лечению всего контингента больных с тиреоидной патологией в эндемических регионах, поскольку существует опасность пропустить злокачественную опухоль на раннем этапе ее развития. Частота малигнизации одиночных узлов ЩЖ составляет от 4 до 80 %, наличие малигнизации до операции определяют у 65–72,5 % больных [20], а узловые образования в ЩЖ маскируют тиреоидный рак [21]. Поэтому, во-первых, уместной является тактика «активного» выявления тиреоидной патологии во время профосмотров, что позволяет повысить диагностику ранних форм тиреоидного рака до 82–98 % благодаря широкому применению тонкоигольной пункционной биопсии [22–24]; во-вторых, мнение об онкологической безопасности узлового и многоузлового зоба следует считать безусловным [25].

Настораживает тот факт, что значительное количество пациентов с доброкачественными узлами в ЩЖ, у которых со временем диагностировали тиреоидный рак (61,2 %), слишком долго наблюдались эндокринологами по месту проживания — от 6 до 25 лет, причем 25,7 % — больше года [26]. Таким образом, наличие доброкачественной патологии ЩЖ маскирует возникновение ее рака, очевидно, и вследствие ряда недостатков в системе диспансерных мероприятий при наблюдении за больными с доброкачественной патологией ЩЖ.

Одним из факторов, который может стимулировать развитие рака ЩЖ у пациентов с доброкачественной тиреоидной патологией, является некомпенсированный скрытый лабораторный гипотиреоз. Нами было доказано, что течение рака ЩЖ в сочетании с АИТ и УЗ характеризуется иммуногенностью и сопровождается признаками лабораторного гипотиреоза, выраженного в большей или меньшей степени [27].

Наличие доброкачественной тиреоидной патологии, такой как АИТ и УЗ, в случае отсутствия адекватного лечения создает условия лабораторного гипотиреоза, на фоне которого в свою очередь может возникать неопластический процесс. Течение этих заболеваний может маскировать возникновение рака ЩЖ и приводить к неоправданно долгому неадекватному медикаментозному лечению, несвоевременному установлению диагноза тиреоидного рака.

Все сказанное подтверждает, что своевременная диагностика тиреоидного рака — основная задача на пути к повышению эффективности его лечения и улучшению здоровья нации. Поскольку доказано, что достаточно часто рак ЩЖ сочетается с доброкачественной тиреоидной патологией — АИТ и УЗ, — именно пациенты с такими доброкачественными заболеваниями представляют

группу риска по возникновению злокачественной патологии ЩЖ.

Выбор лечебной тактики при выявлении узловой патологии ЩЖ до сих пор остается актуальной проблемой современной онкологии и эндокринологии. Есть сторонники как консервативной тактики лечения — гормонотерапии, так и радикальной хирургической тактики. Первые считают, что небольшие размеры образований (меньше 3 см) и подтвержденная цитологически их доброкачественная структура полностью исключают возможность развития неопластического процесса и делают возможным консервативное лечение. Однако эта тактика имеет ряд недостатков: узловые образования (даже меньше 1 см) могут быть раковыми, далеко не всегда существует возможность исключения наличия рака, несмотря на применение современных пункционных и иммуноцитохимических исследований, до сих пор не установлены сроки проведения консервативного лечения, время и условия, когда необходимо принимать решение о хирургическом вмешательстве, а также дозы тиреоидных гормонов, которые необходимо назначать при консервативном лечении узловых поражений ЩЖ.

В связи с этим возникают актуальные вопросы, во-первых, о создании стандартного диагностического подхода для своевременного выявления тиреоидного рака, во-вторых — об определении сроков и схем консервативного лечения пациентов с доброкачественной узловой патологией ЩЖ.

Первым диагностическим шагом при установлении клинического диагноза «узловой зоб» является проведение ультразвукового исследования шеи и ЩЖ с помощью датчика механического секторного сканирования (частота 7,5 МГц). При проведении УЗИ необходимо оценить расположение, размеры, структуру, эхогенность и состояние капсулы ЩЖ, определить характеристики узлового образования (расположение, размеры, эхогенность, контуры, наличие капсулы, кальцификатов, кистозной дегенерации и т. п.), установить топографо-анатомические соотношения ЩЖ с сосудами, мышцами и органами шеи, а также состояние ее регионарных лимфоузлов.

Наилучшие результаты в предоперационной диагностике узловых образований ЩЖ на сегодняшний день дает цитологическое исследование пунктатов, полученных с помощью тонкоигольной аспирационной биопсии под контролем сонографии. Такой метод минимально травмирует больного, поскольку аспирацию клеток узла делают с помощью тонких игл, что позволяет получить материал из узлов небольшого размера (0,5–1 см в диаметре), т. е. установить диагноз в начале процесса. Согласно опубликованным отчетам лабораторий ведущих хирургических центров мира, указанный метод имеет чувствительность 55–100 %, специфичность — 50–90 %, точность — 87–92 %. Колебание уровня точности объясняется различной сложностью диагностики отдельных ти-

пов опухолей. Чувствительность цитологической диагностики новообразований ЩЖ, по данным этих клиник, составляет в среднем 86%, причем точность диагнозов злокачественных новообразований ЩЖ, установленных с помощью цитологических исследований, приблизительно на 20% выше, чем в случае экспресс-гистологии [28–30]. Как правило, при достаточной квалификации врача-сонографиста и цитолога в 87% случаев получают материал, пригодный для цитологического анализа [31].

В случае цитологического подтвержденного диагноза тиреоидного рака проводят хирургическое лечение в соответствующем объеме. Аналогичную хирургическую тактику используют и при цитологическом подтверждении фолликулярной аденомы, узлового зоба значительных размеров (больше 3 см) и при кистозном перерождении ЩЖ. Мы считаем весьма проблематичным достижение положительного терапевтического эффекта при узловых образованиях свыше 2 см, поскольку такие узлы практически не регрессируют под влиянием медикаментозного лечения, и существует большой риск развития неопластического процесса, а отмена тироксина, предлагаемая некоторыми исследователями при постоянных размерах узла, приводит к их быстрому росту вследствие развития «синдрома отмены».

При цитологической верификации такой патологии, как АИТ (диффузная и диффузно-узловая формы) [32] и коллоидный зоб, необходимо определить функциональную активность ЩЖ и концентрацию ТТГ. Как правило, количество последнего находится или на верхней границе нормы, или превышает ее, что свидетельствует о наличии лабораторного гипотиреоза. У большинства больных клинические признаки гипотиреоза отсутствуют.

Поскольку одним из возможных механизмов развития и прогрессирования тиреоидной карциномы на фоне зоба Хашимото считают длительное влияние ТТГ или антител, которые стимулируют увеличение ЩЖ [27], мы предлагаем в таких случаях проводить гормонотерапию L-тироксином.

Лечение пациентов должно проводиться с учетом не только эндокринологических, а и онкологических взглядов. Учитывая роль тиреотропной стимуляции пролиферативной активности тиреоцитов в патогенезе рака ЩЖ, необходимо назначение таких доз гормональных препаратов (L-тироксина, эутирокса и т. п.), которые у больных с узловой и аутоиммунной патологией будут не только компенсировать признаки лабораторного гипотиреоза, но и удерживать уровень ТТГ на достаточно низком уровне. Речь идет о применении доз L-тироксина, близких к супрессивным, под контролем содержания ТТГ.

Итак, проведение гормонотерапии в дозах, близких к супрессивным, при наличии доброкачественных узловых образований ЩЖ возможно

при малых размерах узловых образований (до 2,0 см в диаметре), цитологической верификации доброкачественного процесса; уменьшении или постоянном размере узловых образований во время лечения; при всех обозначенных условиях и не более 6 мес при постоянных размерах узловых образований. Прекращение гормонотерапии при постоянных размерах узла ранее этого срока нецелесообразно, поскольку может приводить к возникновению «синдрома отмены», что сопровождается ростом узлового образования вследствие нарушения взаимоотношений между тиреоидными гормонами и ТТГ, а у женщин — и между пролактином и лю- и фолитропином [33].

Особенно целесообразно такое лечение у лиц с АИТ и УЗ при наличии отягощенной неонкологической тиреоидной наследственности, поскольку в этих случаях возможность возникновения тиреоидного рака довольно высока [34].

Внедрение разработанного и запатентованного нами способа лечения доброкачественных узловых образований ЩЖ [35] в практику онкологических и эндокринологических учреждений дало возможность:

обеспечить противоопухолевое лечение, адекватное течению болезни;

сократить срок лечения до 6 мес (против 12 мес в контрольной группе);

уменьшить размеры узла на 57% (против 35% в контрольной группе);

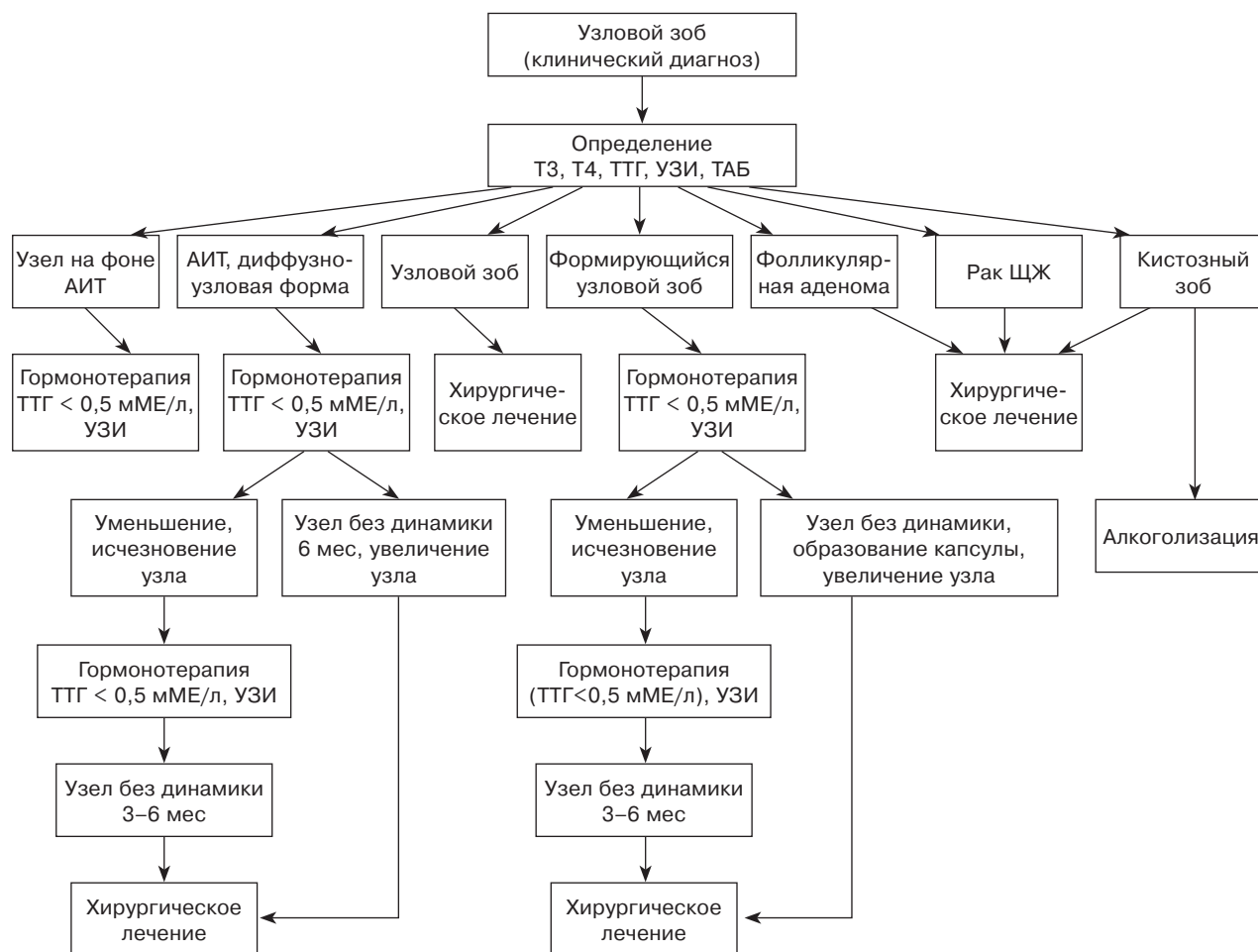
уменьшить риск развития злокачественных новообразований;

на 6 мес раньше заподозрить наличие неопластического процесса в ЩЖ и своевременно провести хирургическое лечение.

При проведении гормонотерапии мониторинг состояния ЩЖ, структуры и размеров узловых образований проводят каждые 3–4 мес, в этих же временных рамках контролируют содержание ТТГ, который целесообразно удерживать на уровне < 0,5 мМЕ/л. Если через 6 мес соответствующего лечения узловое образование остается без динамики, необходимо проводить хирургическое лечение. Последнее целесообразно выполнять на любом этапе консервативного лечения при росте узла и других признаках неопластической трансформации. При исчезновении очагового образования, что чаще наблюдается при диффузно-узловой форме АИТ, лечение все же необходимо продолжать с коррекцией дозы тироксина, которую можно уменьшить под контролем содержания ТТГ, особенно у пожилых больных с сопутствующей сердечной патологией.

Все приведенные выше положения отображены в созданном нами лечебно-диагностическом алгоритме, который мы предлагаем для использования врачам-эндокринологам и онкологам в клинической практике (см. рисунок).

Алгоритм диагностическо-лечебной тактики при



узловом образовании в щитовидной железе

Использование в практической деятельности разработанных нами диагностических подходов и способа лечения доброкачественной тиреоидной патологии позволяет в определенной мере предотвращать развитие неоплазии тиреоидного эпителия, а если она возникает, диагностировать

онкологическую патологию на ранних стадиях заболевания, что является благоприятным прогностическим фактором. В дальнейшем это позволяет улучшить показатели выживаемости больных и качества их жизни — медицинские, социальные и экономические.

Литература

1. Ранняя онкологическая патология / Под ред. чл.-корр. АМН СССР Б. Е. Петерсона, д-ра мед. наук В. И. Чисова.— М.: Медицина, 1985.— 320 с.
2. Шабал Л. М. Эволюция концепций blastomagenеза.— М.: Медицина, 1979.— 162 с.
3. Кулаев И. А., Яйцев С. В. Клинико-анатомическая характеристика многофокусного рака щитовидной железы // Росс. онкол. журн.— 2000.— № 1.— С. 13–16.
4. Дильман В. М. Эндокринологическая онкология.— Л.: Медицина, 1983.— 405 с.
5. Дедов И. И., Трошина Е. А., Мазурина Н. В. Молекулярно-генетические аспекты новообразований щитовидной железы // Пробл. эндокринологии.— 2000.— № 2.— С. 22–29.
6. Ветшев П. С., Габаудзе Д. И., Баранова О. В. Аденомы щитовидной железы // Пробл. эндокринологии.— 2001.— № 2.— С. 25–32.
7. Цыб А. Ф., Поверенный А. М. Вероятные причины заболеваний щитовидной железы у пострадавших в результате Чернобыльской аварии // Тез. докл. радиобиол. съезда (20–25 сентября, 1993 г.).— Ч. III.— Пущино, 1993.— 1086 с.
8. Левит И. Д. Аутоиммунный тиреоидит (этиология, патогенез, клиника, диагностика, лечение).— Челябинск: Южно-Уральское кн. изд-во, 1991.— 254 с.
9. Оценка клинического течения тиреоидного рака в сочетании с доброкачественной патологией щитовидной железы / Н. И. Афанасьева, О. Н. Астафьева, Л. Я. Васильев и др. // Матер. III съезда онкологов

- и радиологов СНГ (25–28 мая, 2004 г.).— Ч. II.— Минск.— 23 с.
10. Розвиток та перебіг раку щитоподібної залози на тлі доброякісної тиреоїдної патології / Н. І. Афанасьєва, О. В. Мужичук, Л. Я. Васильєв та ін. // Онкологія.— 2003.— Т. 5, № 1.— С. 29–31.
 11. *Кандрор В. И.* Современные проблемы тиреоидологии // Пробл. эндокринологии.— 1999.— № 1.— С. 3–7.
 12. *Цыб А. Ф., Поверенный А. М.* Вероятные причины заболеваний щитовидной железы у пострадавших в результате Чернобыльской аварии // Тез. докл. радиобиол. съезда (20–25 сентября, 1993 г.).— Ч. III.— Пущино, 1993.— 1086 с.
 13. *Фурманчук А. В., Русак Н. И.* Скрытая онкологическая патология щитовидной железы // Вопр. онкологии.— 1992.— Т. 38, № 7.— С. 811–816.
 14. *Berho M., Suster S.* Clearnuclear changes in Hashimoto's thyroiditis. A clinicopathologic study of 12 cases // *An. of Clin. and labor. Science.*— 1995.— Vol. 25, № 6.— P. 513–521.
 15. *Корнев С. В.* Особенности клинической картины рака щитовидной железы у взрослых на радиационно-загрязненных территориях // Вестн. Рос. онкол. центра им. Н. Н. Блохина РАМН.— 2004.— № 3.— С. 30–36.
 16. *Плешков В. Г., Корнев С. В., Тугай В. В.* Возможности применения тонкоигольной аспирационной биопсии в диагностике рака щитовидной железы // Вестн. Рос. онкол. центра им. Н. Н. Блохина РАМН.— 2005.— № 3–4.— С. 3–6.
 17. *Гельбштейн М. И., Набоков М. А.* К вопросу о переходе струмы Хашимото в макрофолликулярную лимфобластому и ретикулосаркому щитовидной железы // *Архив патол.*— 1968.— Т. 30, № 7.— С. 24–29.
 18. *Миронова О. В., Сухоплюева Н. І.* Сучасні проблеми діагностики тиреоїдної патології // *Укр. радіол. журн.*— Т. VIII, вип. 3.— С. 320–321.
 19. *Океанова Т. А., Внотченко С. Л., Броштейн М. Э.* Аденокарциномы щитовидной железы и зоб Хашимото // *Пробл. эндокринологии.*— 1990.— № 6.— С. 17–23.
 20. Диагностика и лечение рака щитовидной железы в условиях отделения эндокринной хирургии / И. А. Шухгалтер, А. Н. Бойко, Б. И. Бурченков и др. // *Хирургия.*— 1987.— № 9.— С. 109–116.
 21. *Винник Л. Ф.* Клинические пути повышения эффективности и лечения рака щитовидной железы // *Диагностика и хирургическое лечение рака щитовидной железы: Сб. науч. трудов / Под ред. проф. Л. Н. Камардина.*— Л.: Медицина, 1983.— С. 142–154.
 22. Способы улучшения ранней диагностики рака щитовидной железы / А. И. Клипка, Г. А. Цыбырна, А. П. Черный, И. П. Гаврилов // *Онкология: Тез. 2-го съезда онкологов стран СНГ.*— К., 2000.— 477 с.
 23. *Миронов С. Б., Магарилл Ю. А., Мозес В. Г.* Роль комплексного ультразвукового исследования в дифференциальной диагностике узловых образований щитовидной железы // *Радиология 2007: Сб. матер. Всеросс. конгр. лучевых диагностов.*— М., 2007.— 98 с.
 24. *Степанов С. О., Ратушная В. В.* Диагностическая ценность пункционной биопсии узловых образований щитовидной железы под контролем ультразвука // *Зоб и рак щитовидной железы: Сб. матер. конф.*— Екатеринбург, 2007.— 103 с.
 25. Современные подходы и перспективы лечения рака щитовидной железы / И. В. Комисаренко, С. И. Рыбаков, А. Е. Коваленко и др. // *Лікарська справа.*— 1995.— № 9–10.— С. 23–26.
 26. *Корнев С. В.* Особенности клинической картины рака щитовидной железы у взрослых на радиационно-загрязненных территориях // *Вестн. Рос. онкол. центра им. Н. Н. Блохина РАМН.*— 2004.— № 3.— С. 30–36.
 27. *Афанасьєва Н. І., Мужичук О. В.* Характеристика тиреоїдного гормонального стану та тиреотропної функції гіпофіза у хворих на тиреоїдний рак, поєднаний з доброякісною патологією щитоподібної залози // *Укр. радіол. журн.*— 2003.— № 1.— С. 58–62.
 28. *Степанов С. О., Ратушная В. В.* Диагностическая ценность пункционной биопсии узловых образований щитовидной железы под контролем ультразвука // *Зоб и рак щитовидной железы: Сб. матер. конф.*— Екатеринбург, 2007.— 163 с.
 29. Prevalence and Distribution of Carcinoma in Patients with Solitary and Multiple Thyroid Nodules on Sonography / M. C. Frates, C. B. Benson, P. M. Doubilet et al. // *J. of Clin. Endocrinol. Metab.*— 2006.— Vol. 91, № 9.— P. 3411–3417.
 30. *Kenneth D. Burman* Micropapillary Thyroid Cancer: Should We Aspirate All Nodules Regardless of Size? // *J. of Clin. Endocrinol. Metab.*— 2006.— Vol. 91, № 6.— P. 2043–2046.
 31. *Гвадзбья Б. А., Чачибая В. А.* Диагностические возможности ультразвукового исследования и тонкоигольной аспирационной биопсии при узловых эутиреоидных образованиях щитовидной железы // *Georg. Med. News.*— 2005.— Vol. 126, № 9.— P. 84–86.
 32. *Афанасьєва Н. І.* Аутоиммунный тиреоидит. Вопросы клинической классификации // *Журн. практ. лікаря.*— 1999.— № 1.— С. 34–35.
 33. *Шаверда Е. В.* Функциональное состояние гипотизарно-гонадной системы у девушек, оперированных по поводу карциномы щитовидной железы // *Белорус. мед. журн.*— 2003.— № 3.— С. 74–79.
 34. *Афанасьєва Н. І., Мужичук А. В., Васильєв Л. Я.* Факторы риска возникновения и пути профилактики тиреоидного рака // *Матер. III съезда онкологов и радиологов СНГ.*— Ч. II.— Минск.— 24 с.
 35. *Афанасьєва Н. І., Мужичук О. В., Кондратьєва О. Г.* Спосіб лікування доброякісних вузлових утворень щитоподібної залози. Деклараційний патент на винахід 58083 А61Р5/14, опубліковано 15.07.2003, Бюл. № 7.

Поступила 09.06.2008