

УДК 616.31-089+616.314.17-008.1:612.112.91:577.1

© В.Н. Кириченко, С.Г. Безруков, Н.В. Марченко, 2012.

РЕНТГЕНОГРАФИЧЕСКАЯ ОЦЕНКА ЭФФЕКТИВНОСТИ ХИРУРГИЧЕСКОГО ЛЕЧЕНИЯ ПАРОДОНТИТА С ИСПОЛЬЗОВАНИЕМ ОСТЕОПЛАСТИЧЕСКИХ МАТЕРИАЛОВ

В. Н. Кириченко, С. Г. Безруков, Н. В. Марченко*Кафедра хирургической стоматологии (зав. – проф. С.Г. Безруков)**Государственное учреждение «Крымский государственный медицинский университет им. С.И. Георгиевского», г. Симферополь.*

X-RAY AFFESMENT OF EFFICIENCY OF SURGICAL TREATMENT OF PARADONTITIS USING OSTEOPLASTIC MATERIALS

V. N. Kirichenko, S. G. Bezrukov, N. V. Marchenko

SUMMARY

Thus, clinic and radiographic researches results show, that use combined osteoplastic materials KERGAP-TKF and a firm cover of a brain (FCB) offered by us in the ratio 40:60 % (on the data received in 3rd basic group) promotes optimisation of conditions for more active reparation paradontitis tissues.

РЕНТГЕНОГРАФІЧНА ОЦІНКА ЕФЕКТИВНОСТІ ХІРУРГІЧНОГО ЛІКУВАННЯ ПАРОДОНТИТУ З ВИКОРИСТАННЯМ ОСТЕОПЛАСТИЧНИХ МАТЕРІАЛІВ

В. М. Кириченко, С. Г. Безруков, Н. В. Марченко

РЕЗЮМЕ

Таким чином, результати проведених клінічних та рентгенографічних досліджень показують, що використання запропонованої нами комбінації остеопластичних матеріалів ТОГМ і КЕРГАП-ТКФ ІПл у співвідношенні 40:60 % (за даними, отриманими в 3-й основній групі) сприяє оптимізації умов для більш активної репарації пародонтальних тканин.

Ключевые слова: генерализованный пародонтит, остеопластические материалы, хирургическое лечение.

В общей структуре стоматологических заболеваний болезни пародонта занимают одно из ведущих мест и по социально-экономической значимости принадлежат к наиболее актуальным проблемам стоматологии [1, 2, 3].

Клинико-рентгенографические изменения в тканях пародонта выявлены у 9,7% обследованных детей и подростков (12-18 лет). С возрастом заболеваемость увеличивается и в 19-25 лет достигает 30%, а в 25-30 лет – 60%. Увеличивается тяжесть поражений, прогрессирует убыль межзубных костных перегородок, что ведет к утрате зубов [4].

Анализ клинического материала включил в себя результаты обследования и комплексного лечения 118 пациентов обоего пола в возрасте от 35 до 50 лет, с ГП II-III степени, а также оценку эффективности хирургического лечения этих больных при использовании различных остеопластических материалов (ОМ) и методических подходов.

Контрольные группы были сформированы из расчета 32 пациента, лечение которых проводилось по известной методике (Cieszynski, 1914; Vidman, 1918; Neuman, 1920) с использованием ТОГМ (1-я контрольная группа) и 39-препарата КЕРГАП-ТКФ ИПл (2-я контрольная группа). В 3-й (основной) группе (47 больных) замещение дефекта после проведения

лоскутной операции было выполнено комбинацией ТОГМ и препарата КЕРГАП-ТКФ ИПл в соотношении 40%:60% (Патент на винахід № 47641-А).

У всех больных проводили рентгенографическое обследование альвеолярного отростка верхней или нижней челюстей в очаге поражения. При этом учитывали степень резорбции (вертикальной, горизонтальной) костной ткани до операции, сроки и характер восстановления структуры кости после проведенного лечения [5].

В отдаленные сроки результаты лечения оценивали с помощью клинико-рентгенографического обследования через 12 месяцев после операции в связи с тем, что существенные изменения в рентгенографической картине тканей воспринимающего ложа и в структуре ОМ выявляются в срок трех и более месяцев после хирургического вмешательства [6].

Оценка результатов рентгенографии тканей пародонта до лечения позволила выявить деструкцию альвеолярного отростка у больных ГП II-III степени на уровне 1/2, 1/3 и 2/3 длины корня. В сохранившейся части альвеолярного отростка преобладали явления выраженного диффузного остеопороза. Определялись одиночные или множественные костные карманы, наблюдалось расширение периодонтальной щели у представителей всех исследуемых групп.

Таким образом, клинико-рентгенографические показатели, зафиксированные в ходе дооперационного обследования больных, вошедших в состав групп наблюдений, свидетельствуют о наличии у них хронической формы ГП, имеющей прогрессирующее течение, II – III степени. Все больные имели признаки атрофии альвеолярной кости и, соответственно, показания к хирургическому лечению заболевания с применением ОМ.

При рентгенографической оценке состояния альвеолярного отростка после проведения лоскутной операции учитывали динамику развития репаративных процессов в оперированных тканях, наличие зон сохраняющегося остеопороза и состояние остеогенеза.

Рентгенографические сведения, полученные нами в ранние сроки наблюдений (до 3-х месяцев) в целом показывают, что в условиях замещения пос-

леоперационного дефекта альвеолярного отростка препаратом КЕРГАП-ТКФ ИПл интенсивность восстановительных процессов в кости заметно снижалась, в сравнении с данными, полученными в 1-й и 3-й группах. Это можно объяснить, на наш взгляд, тем фактом, что гидроксипатит, заполняя ПК, не проявляет остеоиндуктивного эффекта, который особенно важен на ранних этапах развития восстановительных реакций, и не способствует оптимизации условий для регенерации тканей в зоне хирургического вмешательства.

Анализ данных рентгенографического исследования проведенного у пациентов в 1-й (контрольной) группе, выполненных через 12 месяцев после хирургического вмешательства с использованием в качестве ОМ измельченной ТОГМ, указывает на стабилизацию процесса, выражающуюся в усилении контуров межальвеолярных перегородок и уплотнении костных структур (рис. 1, 2).

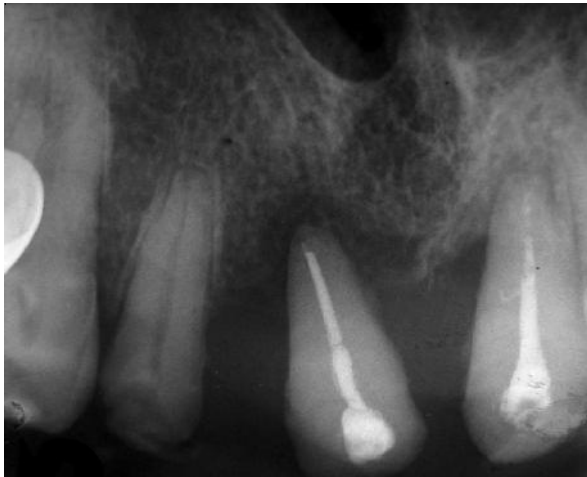

Рис. 1. Копия прицельной рентгенограммы больного И, 48 лет, и.б. 2115.

Диагноз: ГП, II-III степени. 1-я группа. Определяются участки горизонтальной и вертикальной деструкции межзубных перегородок. Состояние до операции.

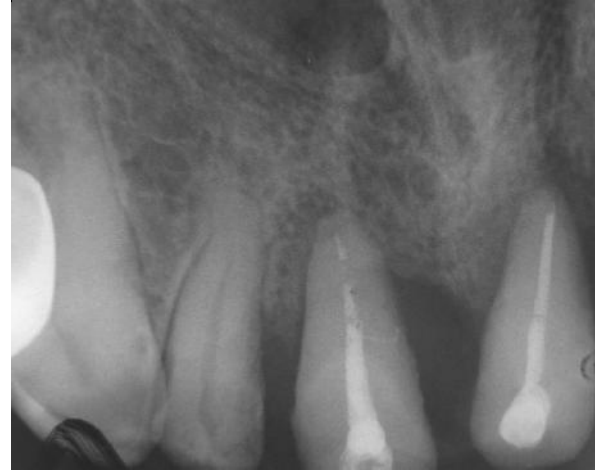

Рис. 2. Копия прицельной рентгенограммы того же больного. Определяется выраженная краевая тень новообразованной костной ткани межальвеолярных перегородок и уплотнение костных структур. 12 месяцев после операции.

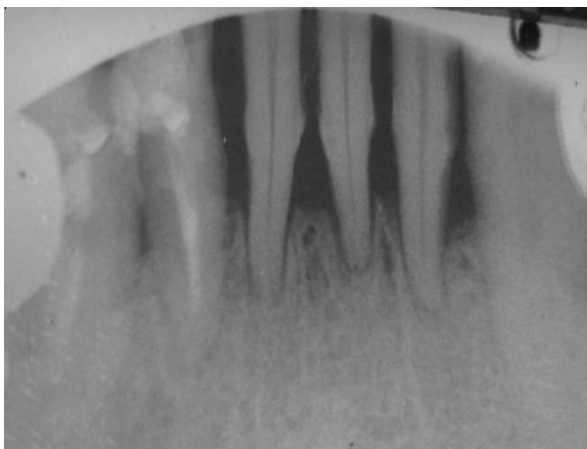


Рис. 3. Копия прицельной рентгенограммы больного Ш, 48 лет, и.б. 1145. Диагноз: ГП, II-III степени. 2-я группа. Определяются очаги горизонтальной деструкции альвеолярного отростка. Состояние до операции.




Рис. 4. Копия прицельной рентгенограммы того же больного. Отмечается деструкция костной ткани межзубных перегородок без явных признаков остеогенеза с наличием инородных тел (инкапсулированный КЕРГАП). 12 месяцев после операции.

Изучение рентгенограмм, полученных после проведения лоскутных операций с использованием в качестве ОМ пасты КЕРГАП-ТКФ ИПл (2-я группа), позволил выявить формирование участков костной ткани с более замедленными темпами регенерации. Через 12 месяцев на рентгеновских снимках сохраняются участки деструкции межзубных перегородок, не имеющие признаков остеогенеза, а биодеградация ОМ была выражена незначительно, определялись участки инородных тел (инкапсулированный КЕРГАП) (рис. 3, 4).

Полученные нами результаты согласуются с данными проведенных ранее исследований (А. Модаррес, 2006), подтверждающих тот факт, что КЕРГАП в виде пасты и мелкодисперсного порошка угнетает про-

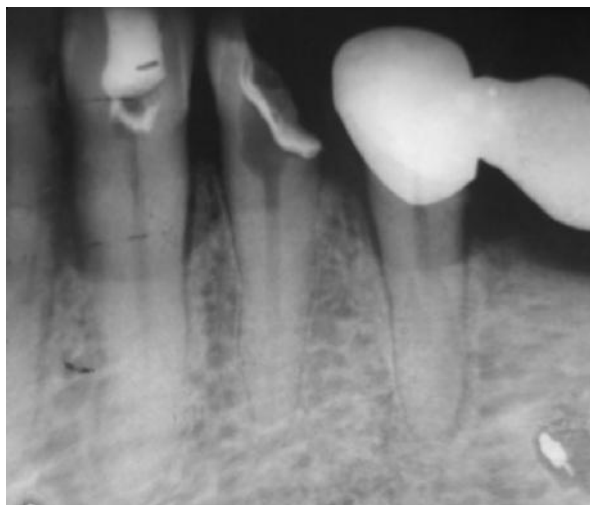

Рис. 5. Копия прицельной рентгенограммы больного Г, 47 лет, и.б. 1945. Диагноз: ГП, II-III степени. 3-я группа. Определяются очаги вертикальной деструкции альвеолярной кости. Состояние до операции.

Анализ рентгенографических данных в отдаленные сроки подтвердил активное остеоиндуктивное и остеокондуктивное действие сочетанного применения ТОГМ и КЕРГАП-ТКФ ИПл, приведшее к более выраженному восстановлению костной ткани альвеолярного отростка у пациентов в 3-й (основной) группе.

ВЫВОД

Таким образом, результаты проведенных клинических и рентгенографических исследований показывают, что использование предложенной нами комбинации остеопластических материалов ТОГМ и КЕРГАП-ТКФ ИПл в соотношении 40:60 % (по данным, полученным в 3-й основной группе) способствует оптимизации условий для более активной репарации пародонтальных тканей.

ЛИТЕРАТУРА

1. Данилевский Н.Ф. Заболевания пародонта / Н.Ф. Данилевский, А.В. Борисенко. -К.: Здоров'я, 2000. -461 с.
2. Машенко И.С. Болезни пародонта / И.С. Машен-

лиферацию и дифференцирование остеогенных клеток, что в нашей работе отразилось в виде отрицательного влияния препарата на процесс регенерации тканей пародонта [7].

При рентгенографическом исследовании результатов хирургического лечения представителей 3-й (основной) группы через 12-ть месяцев после операции выявлено частичное восстановление костной ткани межальвеолярных перегородок у всех 21 пациента (100%), прибывших на осмотр. Из них, у 18 (85,7%) – отмечено замещение очагов деструкции в зоне хирургического вмешательства костной тканью, имеющей характерное трабекулярное строение с высокой степенью дифференцирования остеогенных клеток (рис. 5, 6).

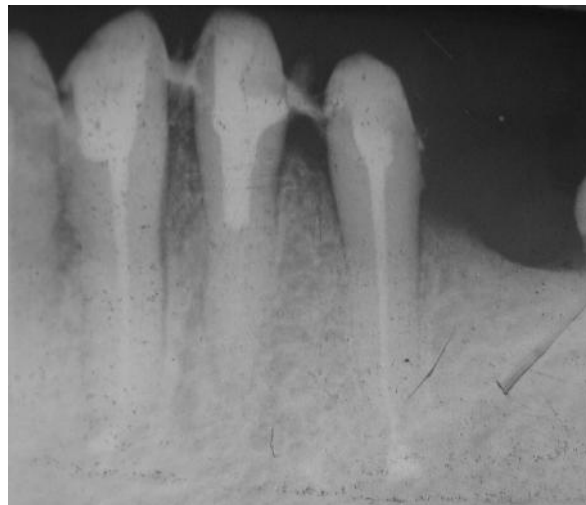


Рис. 6. Копия прицельной рентгенограммы того же больного. Отмечается замещение очагов деструкции в зоне хирургического вмешательства костной тканью, имеющей характерное трабекулярное строение с высокой степенью дифференцирования остеогенных клеток. 12 месяцев.

ко.-Днепропетровск, 2003.- 272 с.

3. Дмитриева Л.А. Пародонтит / Л.А. Дмитриева.- М.: МЕДпресс-информ, 2007.- С.209-210.

4. Вишняк Г.М. Клініко-лабораторні та експериментально-морфологічні обґрунтування нейроендокринного аспекту патогенезу генералізованих захворювань пародонта / Г.М. Вишняк, В.М. Гордієнко // Матеріали 1 з'їзду Асоціації стоматологів України.- К., 1999.- С.179-180.

5. Чумакова Ю.Г. Патогенетичне обґрунтування методів комплексного лікування генералізованого пародонтиту: автореф. дис. на здобуття наук. ступеня доктора мед. наук: спец. 14.01.22 «Стоматологія» / Ю.Г. Чумакова.- Одеса, 2008.- С.30-31.

6. Воробьев Ю.И. Рентгенодиагностика в стоматологии: Методическая разработка / Ю.И. Воробьев, Б.В. Богдашевская, В.А. Бузанов. М.: изд-во ММСИ, 1985. -79 с.

7. Модаррес А. Хирургічне лікування і остеопластика при переломах вилицевого комплексу: автореф. дис. на здобуття наук. ступеня канд. мед. наук: 14.01.22 «Стоматологія» / А. Модаррес. sK., 2006.- С.11-12.