

ДЕРМОТЕНЗИЯ В ЛЕЧЕНИИ ПОВРЕЖДЕНИЙ ПОКРОВНЫХ ТКАНЕЙ СТОПЫ И ГОЛЕНИ

Д. А. ПАСИЧНЫЙ

Харьковская городская клиническая больница скорой и неотложной медицинской помощи

Представлены анализ литературы, посвященной дермотензии в лечении ран конечностей, и собственный опыт автора в пластике восстановления опорных и других тканей конечностей у 41 пациента, основанный на наращивании окружающей кожи на область дефекта с помощью стимулирующих этот рост технологий адгезивного растяжения кожи и криообработки ран.

Ключевые слова: длительно незаживающие раны и язвы, дермотензия, криотерапия, пластика.

Методы тканевого растяжения (тканевой экспансии, дермотензии) в восстановительной хирургии представляют одно из направлений разрешения задач дефицита и сбережения донорских тканей в процессе устранения различных дефектов покровных тканей. Эти методы основываются на способности покровных тканей разрастаться под воздействием дозированных сил искусственного растяжения [1, 2]. Для устранения дефектов покровных тканей при помощи тканевого растяжения используют два основных способа: наращивают вблизи дефекта достаточный для его закрытия пластический материал, нагнетая жидкость или гель в создаваемую подкожную полость [3] или во вводимый в нее эластичный баллон-экспандер [1, 2]; обеспечивают постепенное восполнение тканями дефекта, стягивая края прилежащих к нему тканей с помощью швов [4], вкалываемых в эти ткани отрезков проволоки [5], спиц [6, 7] и гребенок шипов [1, 8], лейкопластыря, материалов, прикладываемых к поверхности кожи [4, 9–11].

Метод дермотензии или эндодермотензии, который осуществляют эластичным баллоном-экспандером, имеет широкое клиническое применение [1, 12]. Экспандер устанавливают вблизи дефекта в отсепарированную подкожную полость, входной разрез в которую затем ушивают. После рубцевания раны экспандер дозированно заполняют жидкостью с помощью инъекционной иглы через его входное устройство. В зависимости от задаваемого режима дермотензии объем жидкости увеличивают порциями через промежутки времени до 6 сут [12] в течение от 3–7 [13] до 12 нед [1], добиваясь увеличения площади растягиваемых тканей в 2 и более раз [2]. Необходимые размеры пластического материала обеспечивают применением баллонов различной емкости и их размещением с нескольких сторон от дефекта [1, 12]. Площадь получаемого лоскута составляет от 30 до 600 см² [13].

Контроль допустимого уровня растяжения тканей осуществляют, руководствуясь данными о локальных изменениях цвета кожи, ее напряжений и чувствительности [1, 3, 9, 12, 14]. Кроме того,

отмечают, что дополнительно состояние кровообращения в растягиваемых тканях контролировали с помощью газоанализа [1, 12], термометрии [1, 8] и лазерного доплеровского измерения скорости [1]; а толщину тканей над расширителем и его объем, состояние окружающих тканей — с помощью томографии [12]. Сообщается о разработанной на основе апостериорных данных математической модели планирования и управления процессом растяжения кожно-жирового лоскута с помощью баллона-экспандера [1].

Дозированная эндодермотензия мобилизует в растягиваемой над экспандером коже компенсаторно-приспособительные реакции, которые стимулируют процессы васкуляризации в первую очередь сетчатого слоя и образующейся в основе купола капсулы; повышение плотности клеточных элементов и коллагеногенез, приводящие к восстановлению массо-структурных характеристик этих тканей. Лоскуты из таких тканей по сравнению с традиционными из интактной кожи обладают более высокой жизнеспособностью и меньшим уровнем сокращаемости. Существенное влияние на лоскуты оказывает капсула, повышающая их васкуляризацию и структурно-опорные функции. С ростом интенсификации дермотензии указанные достоинства становятся менее выраженными. С целью устранения дефектов покровных тканей, возникших вследствие ожогов, гнойно-деструктивных и других патологических процессов, у 92 больных были сформированы с помощью баллонов-экспандеров 85 кожно-жировых и 45 кожно-фасциальных лоскутов с площадью от 50 до 600 см², продолжительность растяжения лоскутов составляла от 3 до 12 нед. Положительный исход лечения отмечен в 96,7% случаев [1].

После эндодермотензии заключительный этап пластической операции определяется локализацией лоскута. При этом учитывают, что препятствием желаемому перераспределению тканей служит выпуклая форма лоскута, в котором тканью по краям меньше, чем в центре, а также соединительно-тканная капсула. В этой связи производят рассечение краев капсулы, применяют

поперечные ее разрезы к направлению перемещения тканей, широко мобилизуют боковые отделы кожно-жирового или кожно-фасциального слоя за пределами зоны расширения [12].

Большинство отечественных и зарубежных специалистов сходятся во мнении, что эндодермотензия с помощью баллонов-экспандеров обеспечивает тканесберегающую с хорошими косметическими и функциональными результатами пластику мягких тканей [1, 2]. Вместе с тем применение этого метода в областях стопы не выявлено, а в областях верхних и нижних конечностей, особенно на голени, сопряжено с заметным ростом до 30–35% частоты осложнений [2]. В клинических исследованиях 34 больным было установлено 37 экспандеров на голени с целью пластики рубцов и повреждений тканей, из которых только 13 имели диаметр более 5 см. При этом в 32,4% случаев не достигнут желаемый результат вследствие гематом, инфицирования тканей, оголения экспандера, остеомиелита большеберцовой кости. Пластическое лечение завершено другими методами [15].

Метод жидкостно-гелевой эндодермотензии [3] заключается в следующем: без наружных разрезов кожи вблизи ее дефекта создают в подкожно-жировом слое полость (или несколько полостей), которую в первые 2–3 сут через инъекционную иглу заполняют изотоническим раствором 1–2 раза в день до достижения гемостаза, а в последующем — любой индифферентной жидкостью или гелем в среднем с интервалом 2–3 сут. Указанную полость создают с помощью скользящих движений упругой проволоки с сечением 0,05–0,5 мм, которую предварительно проводят длинной иглой по намеченному контуру и на необходимой глубине через проколы в коже. На завершающем этапе операции производят иссечение дефекта, опорожняют полость от геля и перемещают лоскут методами местной пластики.

Этот метод был применен в лечении дефектов покровных тканей у 12 больных на различных участках тела, всего в 19 случаях, в том числе в области голени (2) и голеностопного сустава (1). Приведены наблюдения по применению метода при пластике дефекта покровных тканей после иссечения рубца. Полость в кожно-жировом слое была создана под латеральной поверхностью левого голеностопного сустава площадью 12×7 см (84 см²). После растяжения и L-образного разреза ткани сместили на дефект и закрепили швами. Срок лечения до снятия швов составил 37 сут. По мнению авторов, жидкостно-гелевая эндодермотензия выгодно отличается от ее исполнения экспандерами тем, что полость образуют без наружных разрезов кожи, возможно формирование лоскутов любой формы и величины в различных областях тела, растяжение тканей осуществляется в более короткие сроки [3].

Метод дермотензии осуществляют параллельным перемещением двух спиц (спиц Киршнера)

двумя способами. В первом случае [6, 7] спицы проводят через противоположные края раны субдермально и затем сближают путем стягивания лигатур, прикрепленных к ним. Натяжение лигатур восстанавливают обычно ежедневно до полного восполнения дефекта растягиваемыми тканями [6]. Метод применяют также в сочетании с широкой мобилизацией краев дефекта на уровне фасциальных или мышечных тканей [7]. Во втором случае [16] концы спиц проводят интрадермально через противоположные края отсепарованного кожного лоскута с отступом от них на 1,5–2 см, а затем закрепляют в скобы аппарата Илизарова и разводят их винтовым устройством. Такую дермотензию применили для создания запаса и устранения ретракции кожи в отсепарированном мостовидном лоскуте голени при лечении анаэробного миозита у 20 больных. Дермотензия лоскута позволила сократить число повторных операций до 5 и сроки ушивания обширных послеоперационных ран с площадью 200–500 см² на 5–7 сут.

Метод дермотензии, который осуществляют параллельным сближением двух гребенок тонких изогнутых шипов, вкалываемых в противоположные края покровных тканей дефекта на расстоянии 4–8 см от них [1, 8]. С помощью зубчато-реечного механизма гребенки сближают на расстояние 15–10 мм в первые сутки, 5–2,5 мм в последующие и 1–0,5 мм в последние сутки растяжения тканей. Критериями допустимого натяжения тканей являлись: отсутствие болей в ране, сохранение нормальной окраски и чувствительности кожи. В процессе растяжения разность температур кожи в областях шипов и интактных тканей не превышала 0,5 °С. Метод применен в лечении 17 дефектов мягких тканей туловища (10), бедра (3), плеча (2) и головы (2). Достигнуто полное сближение краев дефекта в 9 случаях. В одном случае рана на спине шириной в 10 см полностью зажила в течение месяца, в остальных — площадь дефекта сокращена на 60%, и лечение завершено другими пластиками. Прорезание тканей шипами отмечено в 24% случаев [8].

К негативным последствиям растяжения мягких тканей спицами, лигатурами, проволокой можно отнести повреждение тканей в процессе их прокалывания или прорезания, инфицирование через каналы проколов, сдавливание, нарушение их кровоснабжения и иннервации [3, 4, 8, 17–19]. По опыту фиксирования вытяжения костей спицами известно, что вслед за полученной травмой это является наиболее частой (более 14% случаев) причиной тромбоза сосудов конечностей [20].

Метод экзодермотензии, или дермотензии, осуществляется встречным сближением полос лент лейкопластыря, наклеиваемых на кожу с противоположных сторон от дефекта тканей [4, 9, 10, 21, 22]. Экзодермотензию лейкопластырем осуществляют в целях постепенного сближения краев дефекта покровных тканей и наложения на них отсроченных первичных или вторичных швов, предотвращения

прорезания ими тканей [4, 5, 11]; создания резерва тканей, необходимого для закрытия первичным швом раны на месте иссекаемого линейного рубца [9]; вытяжения тканей для закрытия тканей культи ампутированной конечности [10, 23]; уменьшения напряжения тканей в области шва как после наложения шовного материала, так и после его удаления, которое в этом случае возможно в более ранние сроки [21, 22]. Считают, что наклеиваемые на кожу ленты не обеспечивают достаточной адекватности сопоставления краев раны, поэтому их редко используют как первичный материал для закрытия ран и в основном применяют для ран, которые могут быть закрыты почти без натяжения [21, 22], малоразмерных, по форме близких к линейным, с ровными краями, не имеющих в глубине карманов и полостей [4]. К преимуществам клеевых повязок относят то, что они удобно и бескровно реализуют сближение и фиксацию краев тканевого дефекта, легко и быстро накладываются и удаляются, не требуют обезболивания [21, 22]. Отмечают, что в последние два десятилетия в практике зарубежной кожной хирургии все чаще стали использовать липкие повязки при закрытии ран [22].

Интерес к методам экзодермотензии проявлялся в периоды больших войн. Так, французские хирурги А. Каррел (1916) и его последователи применяли экзодермотензию лейкопластырем для постепенного сведения краев огнестрельных ран в период с 4 по 12–15-е сут с последующим наложением швов. Раны заживали в течение 20 сут, дана высокая оценка этому методу лечения [цит. по 4]. В годы Великой Отечественной войны (1941–1945 гг.) методика сближения краев раны ситуационными липкопластырными и клеоловыми повязками широко использовалась хирургами и давала прекрасные результаты [5, 11]. Этот метод применяется и при лечении операционных нагноившихся ран [4].

Метод экзодермотензии по предложению Г. А. Илизарова [9] был применен при кожной пластике обезображивающих рубцов на голени у 12 больных. Растяжение тканей осуществлялось с помощью полос лейкопластыря, которые наклеивали на кожу вдоль направлений их натяжения по обе стороны от рубца. Свободные концы полос через демпферное устройство крепили к резьбовой тяге, отходящей под углом 15–30°. Силу натяжения мягких тканей дозировали, периодически возобновляли ее уровень под контролем степени натяжения пластыря, степени увеличения кожных валиков вдоль рубца и объективных ощущений больного. При появлении эпидермальных пузырей место фиксации пластыря меняли, участки с поврежденным эпидермисом обрабатывали антисептиком. После сближения противоположных покровов и удержания их в таком положении до 2 нед рубец иссекали и сшивали края кожной раны. Все раны зажили первичным натяжением с результатами, удовлетворяющими современным

требованиям в функциональном и косметическом отношении.

Клеевое вытяжение тканей ампутированной конечности применяют для сохранения более длинной, функционально выгодной для протезирования культи, предотвращения образования порочной культи, сокращения сроков лечения, улучшения условий для реампутации, если она потребуется [10]. Такое вытяжение осуществляют путем наклеивания на здоровую кожу ткани в виде чулка [23] или шести полос шириной 2–2,5 см и длиной 40 см, которые располагают вокруг и вдоль культи, прикладывая к окончанию чулка или полос силу в 25–40 Н [10].

К недостаткам экзодермотензионной пластики относят случаи скопления экссудата, мешающего сближению краев раны [22]; повреждения клеевыми повязками окружающей дефект кожи в виде ее раздражения и мацераций [4], эпидермальных пузырей и слущивания [9, 22]; пролежней и даже гангрены кожи [24]. Для предупреждения этих повреждений исключают сползание полос лейкопластыря под нагрузкой, образование на них складок, вдавливание их краев в кожу, кроме того, размещают его полосы не перпендикулярно длиннику раны, как это обычно делают, а параллельно, отступая от краев раны на 1–1,5 см, и затем сближают полосы лигатурами [4, 24].

Методы растяжения покровных тканей с помощью внутритканно устанавливаемых средств, а также средств, наклеиваемых на кожу, позволяют решать задачи дефицита пластического материала. Однако применение этих методов в области голени не получило широкого распространения, а в области стопы такого применения доведенного автором статьи исследования не выявлено. Следовательно, разработка и совершенствование применения экзодермотензии с целью снижения уровня операционного травматизма, наращивания местного пластического материала, а также системы микроциркуляции в сращиваемых тканях являются актуальными для улучшения пластического лечения покровных тканей, особенно в областях стопы и голени с их уникальными биофизическими особенностями.

Цель исследования — улучшить результаты пластического восстановления кожи при лечении длительно незаживающих ран и язв на основе применения и совершенствования технологии экзодермотензии, криовоздействий и их сочетания. Были поставлены следующие задачи: исследовать особенности влияния окolorаневого растяжения кожи и криовоздействия на заживление длительно незаживающих ран и язв; исследовать влияние окolorаневого дермотензии и криовоздействия на состояние тканей, а также влияние интенсивности растяжения кожи на изменения в раневых и окolorаневых тканях; разработать атравматическую технологию адгезивного растяжения окolorаневого кожи, криовоздействия на нее и апробировать ее в клинике восстановительного лечения раневых

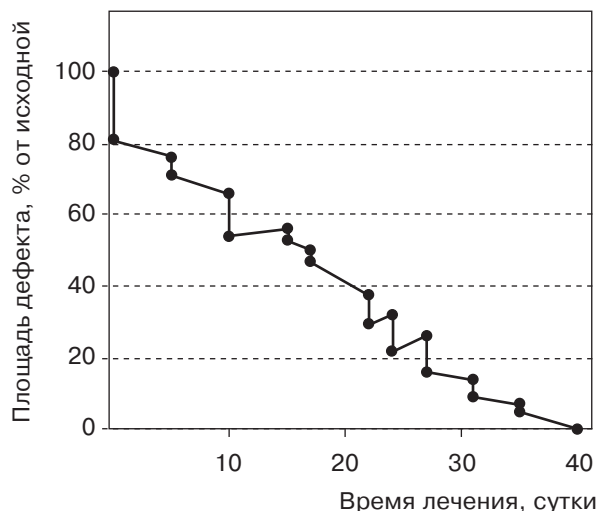


Рис. 1. Сокращение длительно незаживающей раны при экзодермотензии в области медиальной поверхности стопы при исходной площади 27 см^2 . Верхняя точка вертикальных участков графиков соответствует площадям ран после снятия натяжения тканей, а нижняя — при его возобновлении

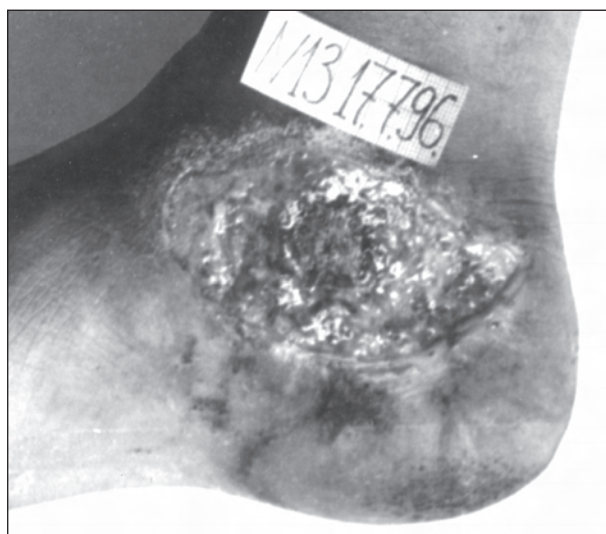
дефектов, прежде всего в областях, где ограничена податливость к растяжению и ресурсы кожи — стопы и голени.

Клиническое исследование проведено в группе больных с длительно незаживающими ранами и язвами нижних конечностей. Под наблюдением находился 41 больной (33 мужчины и 8 женщин в возрасте от 20 до 83 лет). С лечебными целями использовали методы дермотензии, криовоздействия, а также их сочетание у 12,5 и 24 больных соответственно. Всего у больных было 58 ран, из

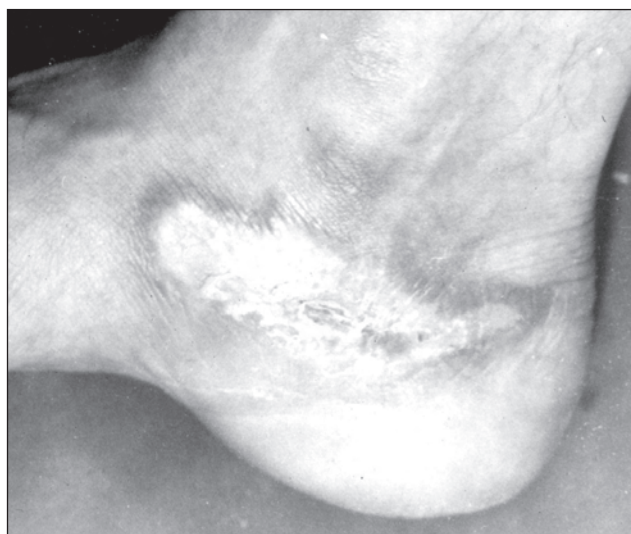них 48 — на стопах и голених (15 и 33 соответственно) размерами от $1,5$ до 114 см^2 . Площадь ран в процессе лечения измеряли с точностью до 1% ($p = 0,05$) по собственной методике [25]. Адгезивная экзодермотензия и криовоздействия осуществлялись по технологии автора [26].

Восстановление целостности кожных покровов с использованием методов экзодермотензии и криовоздействия достигнуто в сроки 20–60 сут от начала лечения у всех больных. У 48% из них заживление раневых дефектов достигнуто под влиянием разработанного метода сочетанного применения экзодермотензии и криообработки, в остальных случаях он был применен в комплексе с другими видами пластического закрытия ран после сокращения их площади на 60–70%. Это существенно уменьшало травматичность вмешательств.

Для наглядности предлагаемой технологии приводим клиническое наблюдение. Больной Г., 33 года, поступил с незаживающей раной в результате контактного ожога раскаленным металлом III-Б степени, жалобами на боли в области ожога внутренней поверхности стопы, полученного вследствие прикосновения к раскаленной выхлопной трубе мотоцикла. До поступления лечился самостоятельно. В момент начала экзодермотензии площадь раны составила 27 см^2 , грануляции стекловидные, бледно-розовые, местами фиброзированы. В отличие от обычно нелинейных, экстраполируемых экспоненциальными функциями времени графиков сокращения площади плоских ран, график сокращения площади раны, заживающей под влиянием дермотензии, был близок к линейному (рис. 1), а заживление привело к хорошему функциональному и эстетическому результату с формированием регенерата кожного



а



б

Рис 2. Вид раны медиальной поверхности стопы площадью 27 см^2 : а — вид стопы до лечения; б — после лечения методом экзодермотензии

типа с сохраненной тактильной и болевой чувствительностью (рис. 2).

Разработанная технология малотравматичного дозированного адгезивного растяжения кожи и холодового воздействия на кожу обеспечивает полное замещение раневого дефекта окружающей кожей или значительное его сокращение в интересах последующей пластики меньшим по площади и более устойчивым к механическим нагрузкам лоскутом, а также сохранение или расширение

ресурса местных донорских тканей. При пластике методом адгезивной экзодермотензии обеспечивается закрытие дефекта хорошо иннервируемыми тканями, близкими по свойствам к утраченным. Таким образом, экзодермотензию и ее сочетание с криотерапией тканей можно использовать как метод выбора для закрытия дефектов мягких тканей стоп и голеней, а также как метод уменьшения объемов и травматичности оперативных пластик на завершающем этапе лечения.

Литература

1. Григорьева Т. Г. Дермотензия и эпидермальные клеточные трансплантаты кожи в привентивной и восстановительной хирургии ожогов: Автореф. дис. ... док. мед. наук.— Харьков, 1991.— 44 с.
2. Метод растяжения мягких тканей в пластической и восстановительной хирургии (обзор литературы) / В. Ю. Мороз, В. М. Гришкевич, М. М. Мадазимов, П. Ф. Ганжа // Хирургия.— 1989.— № 8.— С. 140–143.
3. Суламанидзе М. А., Неробеев А. И., Воздвиженский И. С. Методы тканевой экспансии // Анналы хирургии.— 1997.— № 2.— С. 64–71.
4. Стручков В. И., Григорян А. В., Гостищев В. К. Гнойная рана.— М.: Медицина, 1975.— 312 с.
5. Еланский Н. Н. Военно-полевая хирургия.— М.: Медгиз, 1950.— 287 с.
6. Реконструктивные и восстановительные операции в гнойной хирургии / Ю. А. Амирасланов, А. М. Светухин, В. А. Карлов. и др. // Хирургия.— 1990.— № 12.— С. 85–89.
7. Амирасланов Ю. А., Светухин А. М., Митаи В. А. Пластическое закрытие обширных гнойных ран // Гнойно-септические осложнения в неотложной хирургии: Тезисы докладов науч.-практ. Конф. хирургов Украины.— 1995.— С. 236–237.
8. Измайлов Г. А., Измайлов С. Г., Попов А. Н. Способ внеочагового контролируемого вольносинтеза и адапционно-репозиционное устройство для его осуществления // Вестн. хирургии.— 1996.— № 3.— С. 59–60.
9. Макушин В. Д., Платунов С. Ю. Вариант несвободной кожной пластики // Ортопедия, травматология и протезирование.— 1985.— № 7.— С. 55–56.
10. Шапошников Ю. Г., Кукин Н. Н., Низовой А. А. Ампутация конечностей в военно-полевых условиях.— М.: Медицина.— 1980.— 152 с.
11. Еланский Н. Н. Вторичное вмешательство при огнестрельных ранах мягких тканей // Труды 7-го пленума Ученого медицинского совета при начальнике ГВСУ Красной Армии.— М., 1944.— С. 59–68.
12. Гришкевич В. М., Мороз В. Ю., Мадазимов М. М. Устранение обширных дефектов мягких тканей // Хирургия.— 1989.— № 12.— С. 91–93.
13. Повстяной Н. Е. Пластика кожно-жировыми лоскутами при ожогах и их поледствиях // Клиническая хирургия.— 1991.— № 3.— С. 1–5.
14. Dick G. O., Brown S. A. Breast reconstruction using modified tissue expansion // Plast. Reconstr. Surg.— 1986.— Vol. 77.— P. 613–620.
15. Vogelín E., Roche R., Luscher N. J. Is soft tissue expansion in lower limb reconstruction a legitimate option? // British J. of Plastic Surg.— 1995.— Vol 48, № 8.— P. 579–582.
16. Чертков Е. А., Жеребицкий А. В., Юсупов Ю. Н. Управляемое раскрытие ран аппаратом спицевой кожной фиксации как метод лечения анаэробной инфекции нижних конечностей // Вестн. хирургии.— 1998.— Т. 157, № 2.— С. 66–68.
17. Морфологические и метаболические изменения в тканях при имплантации хирургических шовных материалов / Н. С. Скрипников, В. А. Костенко, Е. Н. Пронина, А. Ю. Романцев // Клиническая хирургия.— 1997.— № 11–12.— С. 78–81.
18. Теория и практика местного лечения гнойных ран / Е. П. Безуглая, С. Г. Белов, В. Г. Гунько и др. // Под ред. ак. Б. М. Даценко.— К.: Здоров'я, 1995.— 384 с.
19. Биологически активный шовный материал как средство профилактики нарушений заживления ран / П. И. Толстых, Б. Н. Арутюнян, Ю. В. Стручков и др. // Хирургия.— 1980.— № 5.— С. 108–112.
20. Беляева А. А. Ангиография в клинике травматологии и ортопедии.— М.: Медицина, 1993.— 240 с.
21. Hruza G. J. Suturing techniques // Principles and techniques of cutaneous surgery / Ed. G. Lask, R. L. Moy.— N. Y.: Mc Grow-Hill, 1996.— P. 171–185.
22. Melton J. L., Hanke C. W. Wound closure materials // Principles and techniques of cutaneous surgery / Ed. G. Lask, R. L. Moy.— N. Y.: Mc Grow-Hill, 1996.— P. 77–84.
23. Молодая Е. К. Общие принципы ампутации конечностей / Многотомное рук. по хирургии / Под ред. В. Д. Чаклина.— Т. 11.— М.: Медгиз, 1960.— С. 376–387.
24. Джанелидзе Ю. Ю. Функциональное лечение // Ошибки опасности и непредвиденные осложнения в хирургии: Рук. для врачей в 4-х т. / Под ред. Э. Р. Гессе, С. С. Гиргалава, В. А. Шаак.— Т. 1.— Л.: Биомедгиз, 1936.— С. 407–419.
25. Пасичный Д. А. Метод измерения площади и оценки эффективности лечения раны // Междунар. мед. журн.— 2001.— Т. 7, № 3.— С. 117–120.
26. Пасичный Д. А. Технология адгезивного растяжения кожи и криообработки в лечении ран конечностей // Междунар. мед. журн.— 2007.— Т. 13, № 3.— С. 71–76.

ДЕРМОТЕНЗИЯ В ЛІКУВАННІ ПОШКОДЖЕНЬ ПОКРИВНИХ ТКАНИН СТОПИ ТА ГОМІЛКИ

Д. А. ПАСІЧНИЙ

Подано аналіз літератури, присвяченої дермотензії в лікуванні ран кінцівок, і власний досвід автора у пластиці відновлення опорних та інших тканин кінцівок у 41 пацієнта, заснований на нарощуванні оточуючої шкіри на ділянку дефекту за допомогою стимулюючих це нарощування технології адгезивного розтягнення шкіри та кріообробки ран.

Ключові слова: рани та виразки, що тривалий час не загоюються, дермотензія, кріотерапія, пластика.

DERMOTENSION IN TREATMENT OF INTEGUMENT LESIONS OF THE FOOT AND LEG

D. A. PASICHNY

The analysis of the literature on dermotension in treatment of extremity wounds as well as the authors experience in plastic surgery of supporting and other tissues of the extremities of 41 patients based on extension of the surrounding skin on the area of the defect with the help of stimulating technology of adhesive extension of the skin and cryotreatment of the wound are presented.

Key words: long-healing wounds and ulcers, dermogenesis, cryotherapy, plastic surgery.

Поступила 26.06.2009
