

In predation specialization, the topographic differentiation and cyclis function of the epithelium and its polyfunctionality with predominance of cell secretion activity play the most important role. The leading digestion type in *Ch. eruditus* is thus cavital digestion.

- Акимов И. А. Биологические основы вредоносности акариодных клещей.— Киев: Наукова думка, 1985.— 160 с.
- Акимов И. А., Горголь В. Т. Строение и функции пищеварительной системы клеща *Bakericheyla chanaui* (Trombidiformes, Cheyletidae) — эктопаразита птиц // Паразитология.— 1984.— 18, вып. 1.— С. 15—23.
- Акимов И. А., Колодочка Л. А. Экологические основы использования клещей-акарифагов // Защита растений.— 1986.— № 8.— С. 20—21.
- Балашов Ю. С. Кровососущие клещи (Ixodoidea) переносчики болезней человека и животных.— Л.: Наука, 1967.— 318 с.
- Беккер Э. Г. Родственные связи клещей по анатомическим данным // Вест. МГУ.— 1957, № 4.— С. 3—16.
- Волгин В. И. Клещи семейства Cheyletidae мировой фауны.— Л.: Наука, 1969.— 432 с.
- Горголь В. Т. Особенности строения и функционирования пищеварительной системы некоторых клещей хейлетид в связи с их хищничеством и паразитизмом: Авторефер., дис. ... канд. биол. наук.— Киев, 1985.— 22 с.
- Горголь В. Т., Барабанова В. В. Активность некоторых пищеварительных ферментов как показатель хищничества клеща *Cheyletus eruditus* (Schrank) (Trombidiformes, Cheyletidae) // Докл. АН УССР, сер. Б.— 1979.— № 10.— С. 855—858.
- Уголев А. М. Эволюция пищеварения и принципы эволюции функций.— Л.: Наука, 1985.— 544 с.
- Voczek J. Biologia i ekologia sierporza rozkruszkowca (*Cheyletus eruditus*) (Schrank, 1781) (Acarina, Cheyletidae) // Pr. nauk. Inst. Ochrony Roślin.— Warszawa.— 1959, 1, 2.— P. 175—229.
- Hughes T. E. Mites or the Acari.— London: Althon, 1959.— 227 p.
- Pulpan J., Verner P. H. Control of Tyrophagus mites in stored grain by predatory mite *Ch. eruditus* (Schrank) // Can. J. Zool.— 1965, 43, N 3.— P. 417—433.
- Reuter E. Zur Morphologie und Ontogenie der Acariden mit besonderer Berücksichtigung von *Pediculopsis graminum* (Reuter) // Acta. Soc. Sci. fenn., 1909, 36.— 228 p.
- Wright K. A., Newell J. M. Some observations on the fine structure of the midgut of the mite *Anystis* sp. // Ann. entomol. Soc. Amer.— 1964, 57.— P. 694—693.

Институт зоологии им. И. И. Шмальгаузена
АН УССР

Получено 4.02.85

УДК 611.423 : 611.737/8

Л. А. Антоненко

О СТРОЕНИИ ЛИМФАТИЧЕСКОГО РУСЛА СКЕЛЕТНЫХ МЫШЦ

Известно, что сосудистая часть лимфатической системы представлена протоками различного калибра, начинается капиллярами и их концевыми расширениями, охватывающими элементы тканей, и являются системой оттока жидкостей от тканей к сердцу. Проницаемость стенок лимфатических капилляров облегчается тем, что они состоят из одного слоя эндотелиоцитов. Интерес к изучению этой системы, особенно у человека, велик в связи с установлением факта метастазирования возбудителей патологических процессов по лимфатическим сосудам. А так как принцип их строения и функционирования у всех теплокровных позвоночных одинаков, то и явления метастазирования по ним патологических образований являются общими для животных и человека.

Как правило, лимфатические сосуды изучались по топографическому принципу: для каждого конкретного органа или ткани, и поэтому степень их изучения различная. Пожалуй, слабее всего изучены эти сосуды в поперечнополосатой мускулатуре, хотя изучением их занимались многие морфологи (Жданов, 1952; Чавлытко, 1957; Кефели, 1958; Гацалов, 1966, Чернышенко и др., 1985 и др.).

Еще до недавнего времени считалось, что в мышцах холоднокровных позвоночных этих сосудов вообще нет (Иосифов, 1931). Лишь сравнительно недавно В. В. Федяй

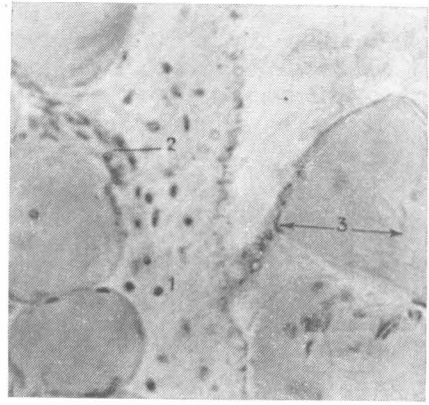
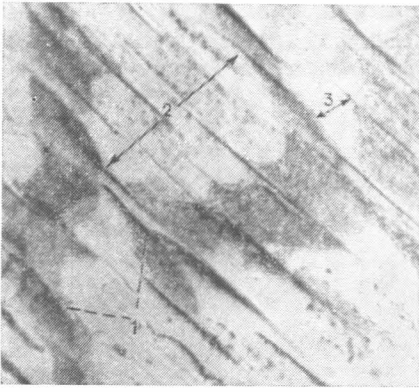


Рис. 1. Сеть лимфатических капилляров вокруг мышечных пучков I порядка в трехглавой мышце голени крысы (инъекция азотно-кислым серебром, $\times 200$):

1 — лимфатические капилляры; 2 — мышечный пучок I порядка; 3 — мышечное волокно.

Рис. 2. Поперечный разрез трехглавой мышцы голени кошки. (Ван-Гизон, $\times 200$):

1 — лимфатический капилляр; 2 — кровеносный капилляр; 3 — мышечное волокно.

(1969) обнаружил между мышечными волокнами миокарда лягушки лимфатические сосуды, не анастомозирующие с лимфатическими сосудами эпикарда. Он высказал предположение, что эволюция лимфатической системы миокарда происходит параллельно с усложнением его строения.

Литературные сведения о строении лимфатической системы скелетных мышц противоречивы. По данным В. Н. Надеждина (1957), лимфатические капилляры оплетают мышечные пучки II и III порядка, не доходя до пучков I порядка. По данным же Л. В. Чернышенко (1959) и В. В. Федяя (1969), лимфатические капилляры у теплокровных оплетают мышечные пучки I порядка.

С целью уточнения этого вопроса мы провели исследование лимфатической системы скелетных мышц у представителей холоднокровных — травяной лягушки (*Rana temporaria*), а из теплокровных — у млекопитающих: белой крысы (*Rattus norvegicus*), домашней кошки (*Felis domestica*) и собаки (*Canis familiaris*) и птиц — у лезвийского голубя (*Columba livia*). Результаты исследований, проведенных на животных, были сопоставлены с соответствующими данными, касающимися человека.

Была использована методика инъекции лимфатической системы синей массой Герота, желтой Стефаниса, водным раствором черной туши, 0,25 %-м раствором азотно-кислого серебра с последующим ультрафиолетовым облучением. Препараты просветляли по Шпальтегольцу и изучали под бинокулярной лупой. Изучали гистологические срезы, окрашенные гематоксилин-эозином по Ван-Гизону, импрегнированные азотно-кислым серебром по В. В. Куприянову. Всего изучено 38 мышц.

Наши исследования показали, что в мышцах изученных теплокровных лимфатические капилляры оплетают пучки мышечных волокон не только II и III порядка, но и I порядка, не заходя в их эндомизий, и анастомозируют между собой (рис. 1). Часто они располагаются рядом с кровеносными капиллярами на поверхности мышечных пучков I порядка (рис. 2). Между мышечными пучками более высоких порядков (II, III) лимфатические капилляры сопровождаются артериолами или мелкими артериями (с 2—3 слоями миоцитов в стенке) и соответствующими венами (рис. 3).

Лимфатические капилляры еще во внутреннем перимизии сливаются в более крупные сосуды — посткапилляры, имеющие клапаны (рис. 4). В составе внутримышечных сосудисто-нервных пучков 1—2 крупных лимфатических сосуда следуют к сосудисто-нервным или сосудистым воротам мышц. Это относительно крупные лимфатические посткапиллярные сосуды, имеющие адвентицию, клапаны, но не содержащие в стенке миоцитов (рис. 5).

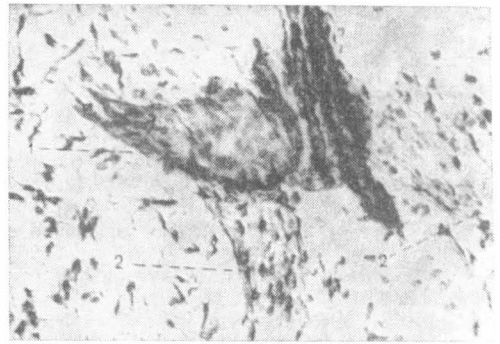
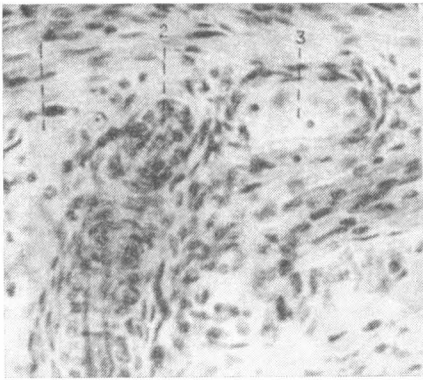


Рис. 3. Лимфатический капилляр (1), артерия (2) и вена (3) во внутреннем перимизии трехглавой мышцы голени крысы (гематоксилин-эозин, $\times 200$).

Рис. 4. Образование лимфатического капилляра в поверхностном сгибателе пальцев предплечья человека (18 лет) (импрегнация азотнокислым серебром по Куприянову, $\times 200$):

1 — посткапилляр; 2 — капилляры.

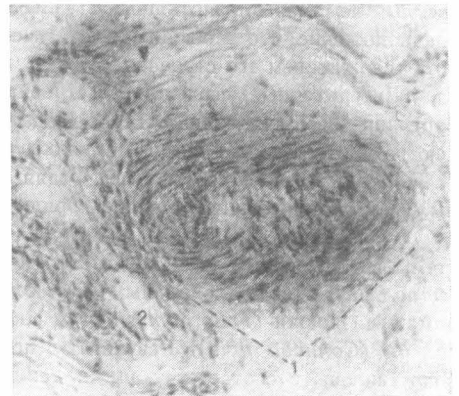
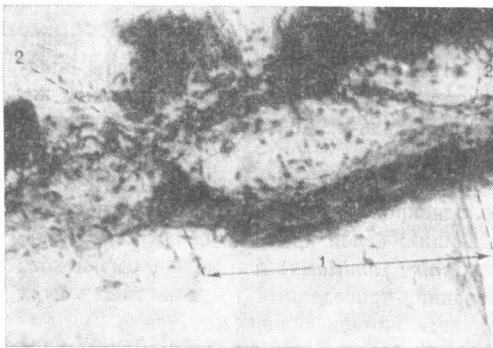

Рис. 5. Лимфатический посткапилляр в составе сосудисто-нервного пучка в поверхностном сгибателе пальцев предплечья собаки (импрегнация азотнокислым серебром по Куприянову, $\times 200$):

1 — участок посткапилляра между клапанами; 2 — клапаны.

Рис. 6. Поперечный срез внутримышечной артерии в трехглавой мышце голени человека (60 лет) (Ван-Гизон, $\times 100$):

1 — артерия; 2 — лимфатический капилляр.

Густая сеть лимфатических капилляров в адвентиции кровеносных сосудов и периневрия. Их больше в адвентиции артерий, чем вен (до 4) вокруг одного сосуда (рис. 6). Особенно много лимфатических капилляров в периневрии внутримышечных нервов. Вокруг нерва диаметром 158 мкм мы насчитывали до 11 таких капилляров диаметром 15,3—16,8 мкм каждый.

В наружном перимизии сеть состоит из широких капилляров, сливающихся в посткапилляры и образующих петли различной формы и слепые выросты. Только в наружном перимизии в стенках лимфатических сосудов мы обнаружили кроме эндотелиоцитов и клеток адвентиции также миоциты. Лимфатическая сеть наружного перимизия сообщается с сетью внутреннего перимизия, и таким образом вся мышца дренируется

одними и теми же ваносящими лимфатическими сосудами. Представление о наличии в мышцах отдельных сетей лимфатических капилляров (вокруг мышечных пучков и периваскулярной) лишено оснований.

Строение лимфатических капилляров внутреннего и наружного перимизия, а также периваскулярных капилляров сходно. Контуры их неровные, просвет на поперечном разрезе намного больше просвета кровеносных капилляров (рис. 7). Капилляры состоят из одного слоя эндотелиоцитов, оплетенных коллагеновыми волокнами (Борисов, 1981).

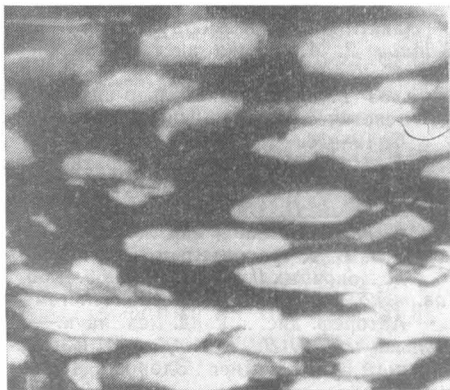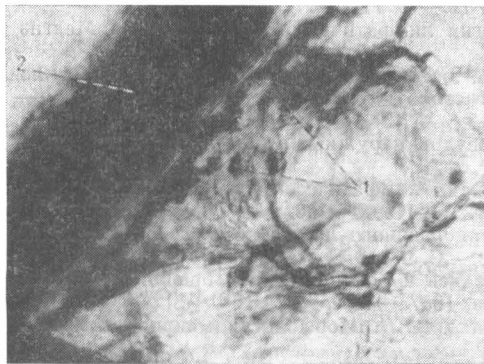


Рис. 7. Поперечный срез лимфатического капилляра в поверхностном сгибателе пальцев предплечья собаки (импрегнация азотнокислым серебром по Куприянову, $\times 200$): 1 — ядра эндотелия; 2 — артерия.

Рис. 8. Сеть лимфатических капилляров между мышечными волокнами в трехглавой мышце голени лягушки (инъекция черной тушью, $\times 35$).

Коллагеновые волокна тонкие у плодов и более грубые у взрослых индивидуумов, располагаются циркулярно и имеют неравномерную извилистость. Просвет капилляра окружают 1—4 эндотелиоцита, цитоплазма которых аргирофильна, особенно вблизи ядра (рис. 7).

Диаметр лимфатических капилляров в мышцах плодов человека 4 мес. 9—16,8 мкм, плодов 8 мес. до 36 мкм, у взрослых людей до 35 мкм, у собаки 31—39 мкм, у крысы 16—39 мкм. Т. е. нет четкой зависимости величины диаметра капилляра от величины тела. Однако в процессе онтогенеза он нарастает, особенно в рыхлых образованиях.

В мышцах лягушки также имеется система лимфатических сосудов, причем сеть лимфатических капилляров здесь более густая, чем у теплокровных (рис. 8) и более плотная, чем сеть кровеносных капилляров. Стенка лимфатических капилляров состоит из одного слоя эндотелиоцитов и нежных коллагеновых волокон, спирально окружающих просвет. Лимфатические капилляры располагаются и в наружном перимизии, и в составе сосудистых пучков. Края эндотелиоцитов, которыми они соединяются между собой, имеют фестончатый вид, форма клеток неправильно прямоугольная.

Данные нашего исследования убедительно показали, что у холоднокровных позвоночных (бесхвостые амфибии) в скелетных мышцах имеется сеть лимфатических сосудов, в общих чертах сходная с таковой теплокровных и даже более густая, чем у последних, и более плотная, чем сеть кровеносных капилляров (Антоненко, 1979). Миоцитов в составе стенки лимфатических сосудов, расположенных во внутреннем перимизии, не обнаружено.

У теплокровных животных сеть лимфатических сосудов оплетает не только мышечные пучки III и II, но и I порядка. Эти сети анастомозируют между собой, а все вместе — с сетью наружного перимизия мыш-

цы, составляя истоки единых лимфатических сосудов. У этих животных, в отличие от холоднокровных, в стенках лимфатических сосудов наружного перимизия, кроме эндотелиоцитов и клеток адвентиции, имеются и миоциты.

- Антоненко Л. А. Исследование микроциркуляторного русла мышц предплечья некоторых позвоночных // Вестн. зоологии.— 1979.— № 6.— С. 71—74.
- Борисов А. В. Лимфатический капилляр, его динамика и микроокружение // Тр. Ленингр. сан.-гиг. ин-та.— 1981.— 139.— С. 5—15.
- Гацалов М. Д. Внутриорганный лимфатический русло мышц верхней конечности // Арх. анат., гистол. и эмбриол.— 1966.— 42, № 12.— С. 71—80.
- Жданов Д. А. Общая анатомия и физиология лимфатической системы.— Л.: Медгиз, 1952.— 334 с.
- Иосифов Г. М. Сравнительно-анатомический очерк лимфатической системы и филогенетическое развитие // Арх. анат., гистол. и эмбриол.— 1931.— 10, № 1.— С. 12—16.
- Кефели И. Е. К анатомии лимфатических сосудов наружных мышц глаза // Там же.— 1958.— 35, № 3.— С. 80—82.
- Надеждин В. Н. Внутриорганный архитектоника лимфатических сосудов мышц, сухожилий и фасций // Там же.— 1957.— 34, № 1.— С. 90—100.
- Федяй В. В. К сравнительной анатомии внутриорганный лимфатический русло сердца позвоночных // Там же.— 1969.— 56, № 2.— С. 9—13.
- Чавлытко А. А. Лимфатическая система передней и боковой стенок брюшной полости: Автореф. дис. ... канд. мед. наук.— Минск, 1957.— 12 с.
- Чернышенко Л. В., Котляров В. С., Кузьменко В. Н. Морфология микроциркуляторного русла.— Киев: Здоров'я, 1985.— 152 с.

Одесский медицинский институт

Получено 12.05.85

УДК 591.4

М. Ф. Ковтун, Р. И. Лихотоп

О СТРОЕНИИ ВТОРИЧНОГО КОСТНОГО НЕБА У РУКОКРЫЛЫХ

Вторичное костное небо (*palatum osseum*) — специфичное образование, характерное для млекопитающих. В его формировании, как правило, принимают участие верхнечелюстная, небная и межчелюстная кости. Большую часть вторичного костного неба составляет небный отросток верхнечелюстной кости. Отходя от тела кости медиально, он соединяется с одноименным отростком противоположной стороны, каудально — с горизонтальной пластинкой небной кости, орально — с небным отростком межчелюстной кости. Так в процессе эволюции возникло новое структурное образование, разделяющее носовую и ротовую полости животных.

У ископаемых *Therapsida* четко прослеживается процесс возникновения костного неба, т. е. соединения отростков верхнечелюстной, межчелюстной и небной костей межкостными швами (Romer, 1956, 1959; Kuhn, 1970; Татаринов, 1976).

Среди рецентных рептилий костное небо имеется также у черепах и крокодилов (Шимкевич, 1922; Romer, 1956, 1959), причем в его образовании участвуют те же кости, что и у млекопитающих. Вместе с тем у некоторых представителей *Mammalia* известны вариации в структурной организации костного неба. Так, у *Cetacea*, а именно у *Mysticeti*, оно распространяется каудально за счет разрастания небной кости и участия в формировании каудальной части костного неба крыловидной кости (Флеров, 1969). У ехидны (*Tachiglossus*), кроме удлинения неба за счет разрастания небных костей, отмечается участие в его образовании сошника.

В связи с этим заслуживают особого внимания обнаруженные нами отклонения от общего плана в строении костного неба у представителей отряда рукокрылых (*Chiroptera*), в частности у рыжей вечерницы (*Nyctalus noctula* Schreber) *.

В работе использованы коллекции черепов взрослых рыжих вечерниц из фондов Зоологического музея АН УССР и отдела эволюционной морфологии позвоночных

* Исследованы черепа на различных стадиях постнатального развития, а также черепа взрослых животных.