

## ЛИТЕРАТУРА

- Белінг Д. Вивчення іхтіофауни України в зв'язку з потребами народного господарства.— Зап. Київськ. Вет.-зоотехн. ін-ту, 1925, 3, с. 119—135.
- Белінг Д. До іхтіофауни південних річок України.— Зап. Київськ. Вет.-зоотехн. ін-ту, 1926, 4, с. 61—66.
- Белінг Д. До поширення *Alburnoides bipunctatus rossicus* Berg по річках України.— Зб. праць Дніпровськ. біол. ст., 1928, № 4, с. 271—277.
- Берг Л. Русская быстрянка *Alburnoides bipunctatus rossicus* Berg subsp. nova.— Изв. отд. приклад. ихтиол., 1925, 2, с. 56.
- Берг Л. С. Рыбы *Marsipobranchii* и *Pisces*.— М.; Л.: Изд-во АН СССР, 1933. (Фауна СССР и сопредельных стран; Т. 3. Вып. 3).— 846 с.
- Берг Л. С. Рыбы пресных вод СССР и сопредельных стран.— М.; Л.: Изд-во АН СССР, 1949.— Ч. 2. 925 с.
- Жуков П. И. Рыбы Белоруссии.— Минск: Наука и техника, 1965.— 415 с.
- Майр Э. Зоологический вид и эволюция.— М.: Мир, 1968.— 397 с.
- Опалатенко Л. К. Ихтиофауна бассейна верхнего Днестра: Автореф. дис. . . . канд. биол. наук.— Кишинев, 1967.— 26 с.
- Папиши І. До іхтіофауни р. Дніпра в районі від Дніпропетровська до Нікополя.— Зб. праць Дніпровськ. біол. ст., 1931, ч. 6, с. 111—138.
- Правдин И. Ф. Руководство по изучению рыб. М.: Пищевая промышленность, 1966.— 376 с.
- Сластененко Ю. П. До питання про поширення *Alburnoides bipunctatus rossicus* Berg в річках Дністрового сточища.— Зб. праць Дніпровськ. біол. ст., 1929, ч. 5, с. 73—75.
- Сластененко Ю. П. Матеріали до вивчення іхтіофауни горішньої та середньої течії р. Південний Буг.— Зб. праць Дніпровськ. біол. ст., 1931, ч. 6, с. 75—92.
- Смирнов Е. С. Таксономический анализ. М.: Изд-во Москов. ун-та, 1969.— 186 с.
- Смирнов Е. С. О кодировании признаков для таксономического анализа.— Журн. общ. биол., 1971, 32, № 2, с. 224—228.
- Шмидт В. М. О методике таксономического анализа Е. С. Смирнова и некоторых возможностях его применения в ботанике.— Ботан. журн., 1962, 47, № 11, с. 1648—1654.
- Ђанареску Р. Die Rassiale zugehörigkeit einiger Rumänischen süßwasser-fischarten. Izdanija Inst. de Pisciculture de la RP Macedoine 1957, 2, N 4, S. 58—80.
- Maug E., Linsley E. C., Usinger R. Methods and Principles of Systematic Zoology. New York—Toronto—London, 1953.
- Релчак Т., Прзасныска М. przyczynek do znajomosci biologii i morfologii *Alburnoides bipunctatus* (Bloch).— Przegł. Zool., 1969, 13, N 1, p. 58—66.
- Scora S. The cyprinid *Alburnus bipunctatus* Bloch from the basins of the rivers upper Sun und Dunajec.— Acta hydrobiol., 1972, 14, N 2, p. 173—204.

Институт зоологии  
АН УССР

Поступила в редакцию  
11.V 1977 г.

УДК 591.465.31+547.915.5

Н. В. Королев

## ОБ ОСОБЕННОСТЯХ ГИСТОЛОГИЧЕСКОЙ СТРУКТУРЫ ЯИЧНИКОВ НЕКОТОРЫХ МЛЕКОПИТАЮЩИХ И О СОДЕРЖАНИИ В НИХ ЛИПИДОВ

Исследование липидов в яичниках диких млекопитающих вызывает особый интерес, поскольку овариальные гормоны являются жирорастворимыми стеролами, продуцируемыми клеточными элементами гонад (Савченко, 1967; Киршенблат, 1973; Покровский, 1976). Сравнительный анализ липидов в тканевых структурах яичников не проводился. В то же время известно, что ооциты плацентарных животных выразительно отличаются по морфологии и количеству липидных включений (Стеклёнев, 1973; Королев, 1976). Цель настоящей работы — изучить методами

гистохимии липиды в женских гонадах у отдельных представителей некоторых отрядов млекопитающих и выявить возможные корреляции между количеством липидных включений в генеративных элементах (ооциты на разных стадиях развития) и тканевых структурах яичников.

**Материал и методика.** Исследованы яичники половозрелых самок в период повышенной половой активности (время, соответствующее гону) 7 видов млекопитающих: куница каменная (5), лисица рыжая (4), заяц-русак (5), кролик (3), дельфин-белобочка (3), афалина (5), нутрия (4).

Материал фиксировали в 12%-ном нейтральном формалине или кальций-формоле. Гистологическое строение яичников изучали на целлоидиновых или парафиновых срезах, окрашенных гематоксилин-эозином, по Ван Гизон и резорцин-фуксипом. Для выявления липидов изготавливали срезы половых желез в криостате и производили обзорную окраску суданом черным В. Фосфолипиды определяли по Иорданову (Jordanov и др., 1972), гидрофильные липиды с эфирными связями — реакцией Адамса, нейтральные жиры — суданом III—IV по Кею, холестерин и его эфиры — методом Шульца, стерины — способом Льюиса — Лоббана, жирные кислоты — по Лилли. Контролируемая экстракция пиридином.

**Результаты исследования.** Полученные данные свидетельствуют о существенных видовых различиях в содержании липидов в гонадах животных, относящихся к различным отрядам млекопитающих.

З а я ц - р у с а к, к р о л и к (отряд зайцеобразные). Характерной гистологической особенностью их яичников является мощное развитие интерстициальной железистой ткани стромального типа\*. Основную массу коркового и мозгового вещества яичников составляют крупные, компактно расположенные интерстициальные клетки полигональной формы с круглыми, бедными хроматином ядрами. В мозговом веществе они занимают пространства между сосудистыми пучками, в корковом — залегают между фолликулами и почти достигают белочной оболочки. В то же время волокнистые структуры развиты в гонадах слабо.

Яичники кроликов и, особенно, зайцев отличаются наиболее высоким содержанием липидов. Липидные гранулы плотно заполняют цитоплазму всех интерстициальных клеток стромы и на микропрепаратах образуют подобие сплошного «жирового поля». Это наиболее четко проявляется в яичниках зайца, где скопления липидов обнаруживаются даже в стенках сосудов, чего никогда не наблюдалось в гонадах других изученных нами животных (рис. 1, а).

Примордиальные и растущие фолликулы отличаются сравнительно низким содержанием липидов. Тека и гранулеза нормально развивающихся везикулярных фолликулов не обнаруживают суданофилии. При атрезии в структурных компонентах фолликулов — внутренней соединительнотканной оболочке и зернистом слое — появляются мелкие конгломераты липидов.

Для яйцевых клеток зайцев и кроликов характерно умеренное содержание липидов. Ооплазма имеет мелкозернистую структуру. В ооцитах зайца липидные гранулы сконцентрированы главным образом в центральной зоне, вокруг ядра (рис. 2, а). У кроликов они равномерно рассеяны по всей ооплазме.

\* В работе использована классификация интерстициальной железистой ткани яичников по Моссман, Дюк (Mossman, Duke, 1973).

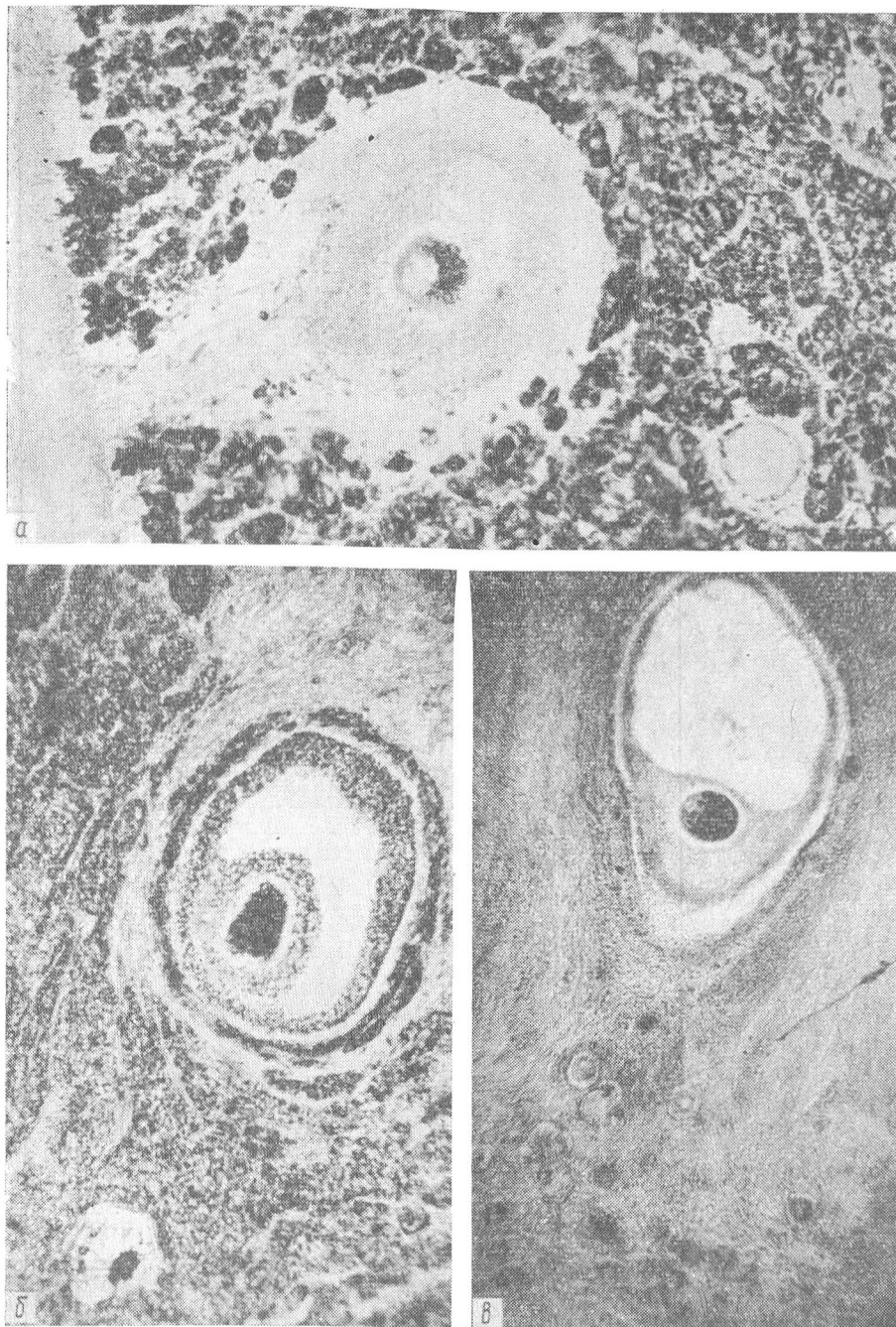


Рис. 1. Распределение липидов в корковом веществе яичников (окраска суданом черным В,  $\times 100$ ):

*a* — заяц; *b* — куница; *v* — афалны.

Куница каменная, лисица рыжая (отряд хищные). Гистологическая структура яичников этих животных во многом сходна. В гонадах хорошо развита интерстициальная железистая ткань типа мозговых тяжей. Корковое и мозговое вещество яичников составляют,

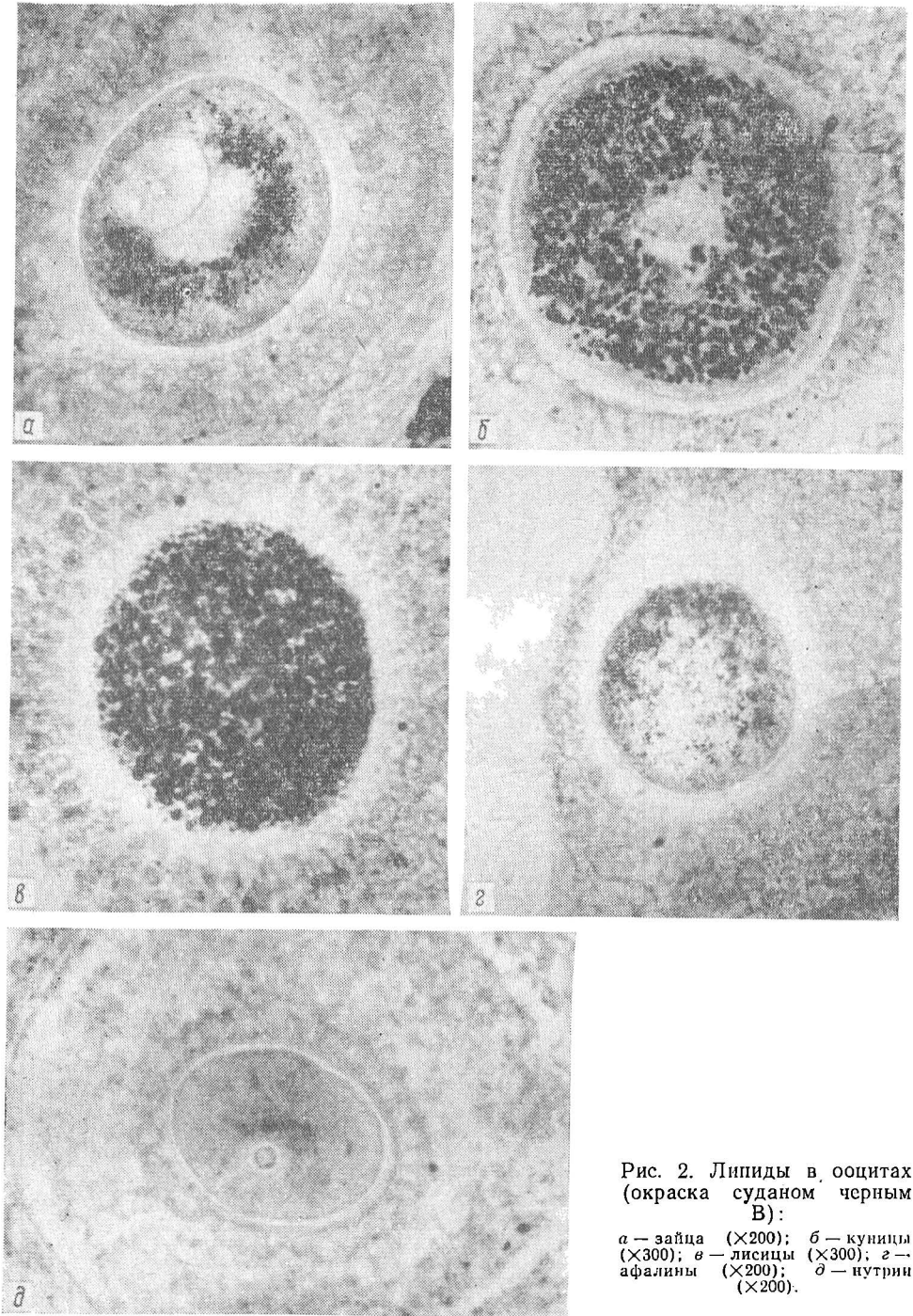


Рис. 2. Липиды в ооцитах (окраска суданом черным В):

*a* — заяц ( $\times 200$ ); *б* — куницы ( $\times 300$ ); *в* — лисицы ( $\times 300$ ); *г* — афалины ( $\times 200$ ); *д* — нутрии ( $\times 200$ ).

в основном, крупные интерстициальные клетки со светлыми ядрами, в которых определяются редкие глыбки хроматина. На срезах яичников куницы эти клетки образуют правильной формы скопления в виде небольших островков, разделенных тонкими прослойками соединительной ткани. Внутренняя соединительнотканная оболочка фолликулов содержит

текальные интерстициальные клетки, которые выразительно отличаются от клеток стромы, так как их цитоплазма более светлая, а ядра меньше и гораздо интенсивнее окрашиваются гематоксилином.

Яичники указанных животных богаты липидами. В интерстициальных клетках стромы липидные включения встречаются в виде немногочисленных мелких гранул или образуют массивные скопления заполняющие всю цитоплазму. Наиболее высокая концентрация липидов наблюдается в текальных интерстициальных клетках везикулярных фолликулов с признаками атрезии. Они, как правило, перегружены липидами в результате чего возникает «липидное кольцо» фолликула (рис. 1, б). Судановые красители окрашивают также и фолликулярный эпителий.

Ооциты куниц и лиснц имеют богатый липидами желток, цитоплазма крупнозернистая, липидные капли большие и четко выявляются с помощью черного судана на всех стадиях роста половой клетки (рис. 2, б, в).

Дельфин-белобочка, афалина (отряд китообразные). Яичники черноморских дельфинов имеют своеобразное гистологическое строение, что было показано нами в предыдущих работах (Георгиевская, Королев, Авильцева, 1973; Королев, 1975). В отличие от рассмотренных выше животных, у дельфинов строму яичников формирует мощный соединительнотканый каркас. Он образован плотной сетью параллельных коллагеновых волокон, ориентированных по радиусам от мозгового вещества к белочной оболочке. В яичниках половозрелых самок преобладают зрелые коллагеновые тяжи, интенсивно окрашивающиеся пикрофуксином. Пространства между волокнами заполнены клеточными элементами, основную массу которых составляют удлиненные клетки с веретенообразными ядрами. Типичные интерстициальные клетки в строме не обнаруживаются, а сосредоточены главным образом в текальных оболочках фолликулов с признаками атрезии.

Результаты исследования липидов позволяют отметить другие видовые особенности гонад самок дельфинов. В яичниках этих млекопитающих наблюдается минимальное количество липидов по сравнению с названными выше животными. Оформленные липиды отсутствуют в соединительнотканной строме коркового и мозгового слоя гонад (рис. 1, в). Умеренное количество мелких суданофильных гранул выявляется во внутренней текальной оболочке фолликулов с признаками дегенерации. Более значительные вкрапления липидов отмечены в атретических телах яичников (рис. 3, а).

В яйцеклетках дельфинов содержание липидов умеренное. На всех стадиях роста в ооцитах сохраняется мелкозернистая структура желтка, ооплазма заполнена небольшими суданофильными зернами (рис. 2, г).

Нутрия (отряд грызунов). Локализация липидов в яичниках нутрий представляет особый интерес, поскольку яйцеклетки этих животных не имеют оформленных липидных включений и относятся к числу гамет с бедным липидами желтком (рис. 2, д). Тем не менее, яичники нутрии в целом характеризуются высокой концентрацией липидов, сосредоточенных главным образом в интерстициальных клетках стромы (рис. 3, б). В структурных компонентах фолликулов распределение липидов сохраняет те же закономерности, что и у названных выше животных.

Качественный состав липидов, идентифицированный гистохимическими методами, у всех изученных представителей включает следующие группы — нейтральные липиды; фосфолипиды, в том числе гидрофильные липиды с эфирными связями — лецитин, кефалин. Высокое содержание жирных кислот (реакция Лилли) отмечается в клетках стромы

яичников зайцев, а также в богатых липидами ооцитах лисиц и несколько меньшей степени у куниц. Особое значение имеет определение холестерина, как ключевого звена в биосинтезе стероидных гормонов. Положительная реакция Шульца наблюдается во всех изученных яичниках, однако интенсивность реакции и степень развития специфического окрашивания отличаются в различных гистологических структурах, о чем

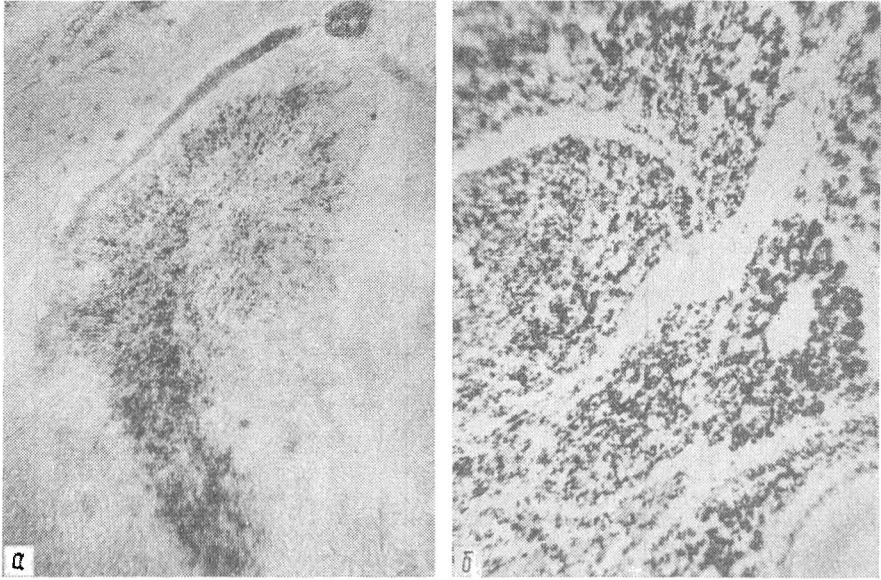


Рис. 3. Распределение липидов в яичниках (окраска суданом черным В,  $\times 100$ ):

а — атретическое тело яичника дельфина с вкраплениями липидов; б — липиды в корковом веществе яичника нутрии.

свидетельствуют данные таблицы. Обращает внимание высокая концентрация холестерина в богатых липидами ооцитах лисиц, а также в зернистом слое атретических фолликулов и строме яичников зайцев и кроликов.

**Обсуждение и заключение.** Результаты настоящей работы показывают, что количество и распределение липидов в структурных элементах яичников у рассмотренных представителей некоторых отрядов млекопитающих характеризуется значительным разнообразием. Видовые различия содержания липидов в гонадах самок связаны с гистологическими особенностями половой железы и, прежде всего, со степенью развития интерстициальной железистой ткани. Вполне очевидны корреляции между общим суммарным фондом липидов яичника и количеством интерстициальных клеток в строме этого органа.

До настоящего времени функциональное значение интерстициальной железистой ткани в строме яичников различных млекопитающих, особенно диких, во многом неясно. Поэтому полученные нами данные целесообразно учитывать при изучении биосинтеза стероидных гормонов женскими гонадами, особенно в связи с имеющимися данными (эксперименты *in vitro*) об участии овариальной стромы в синтезе многочисленных стероидных соединений (Savard, Mursh, Rice, 1965; Rice, Savard, 1966).

Приведенное нами сравнительное исследование показывает, что гаметы изученных видов млекопитающих выразительно отличаются по

количеству и характеру липидных включений. Однако не удается выявить каких-либо закономерностей между загруженностью липидами яйцевых клеток и общим их содержанием в яичниках плацентарных. Так, половые железы зайца и дельфина, значительно отличаясь строением, уровнем концентрации и распределением липидов, продуцируют

**Распределение холестерина, выявленного реакцией Шульца, в гистологических структурах яичников разных млекопитающих**

Вид	Строма яичника	Фолликулы с признаками атрезии		Ооциты
		оболочки	зернистый слой	
Зяц-русак	+++	+	+++	—
Кролик	+++	++	+++	—
Куница каменная	+	++	+	+
Лисица рыжая	+	++	++	+++
Дельфин-белобочка	+	+	+	—
Афалина	+	+	+	—
Нутрия	++	+	+	—

Оценка интенсивности реакции: +++ сильная; ++ умеренная; + слабая; — отсутствие реакции.

примерно одинаковые по структуре дейтоплазмы яйцевые клетки. Известно, что у большинства позвоночных компоненты желтка яйца синтезируются экстрагонадно и в последующем транспортируются с плазмой крови в яичник, поглощаясь ооцитом с помощью микропиоцитоза (Schjvide et al., 1970; Гачинская, 1975). Согласно Гурая (Guraya, 1965) подобные механизмы справедливы и для млекопитающих, при этом автор подчеркивает существенную роль элементов стромы и гранулезы (фолликулярные клетки), облегчающих поступление липидов в растущие ооциты. Данные настоящей работы свидетельствуют о наличии особых механизмов перераспределения липидов внутри гонад. Синтез липидов в оогенезе плацентарных не зависит от общего липидного фонда яичников и контролируется в пределах каждого вида материнским генотипом.

#### ЛИТЕРАТУРА

- Гачинская Е. Р. О классификации типов оогенеза.— *Онтогенез*, 1975, № 6, с. 539—545.
- Георгиевская Л. С., Королев Н. В., Авильцева В. И. Некоторые вопросы гистофизиологии яичников черноморских дельфинов.— В кн.: *Морфогенез и регенерация*. Харьков, 1973, с. 109—112.
- Киршенблат Я. Д. Сравнительная эндокринология яичников.— М.: Наука, 1973.
- Королев В. А. Липиды яйцеклеток плацентарных млекопитающих.— *Цитология*, 1976, № 10, с. 1281—1284.
- Королев Н. В. Иннервация яичников черноморских дельфинов *Delphinus delphis* в возрастном аспекте.— В кн.: *Морфогенез и регенерация*. Харьков, 1975, с. 83—85.
- Покровский Б. В. Половые гормоны.— В кн.: *Биохимия гормонов и гормональная регуляция*. М.: Наука, 1976.
- Савченко О. Н. Гормоны яичника и гонадотропные гормоны.— Л.: Медицина, 1967.
- Сксленев Е. П. Видовые особенности морфологии яйцеклеток млекопитающих.— *Цитология и генетика*, 1973, № 5, с. 432—437.
- Guraya S. S. A histochemical analysis of lipid yolk deposition in the oocytes of cat and dog.— *J. Exp. Zool.*, 1965, N 1, p. 123—128.

- Jordanov J., Zaprianova E. A technique combining Baker's acid hematein and Hadjioloff's hydrotropic Sudan III stains for identification of choline-containing phospholipids within the same tissue section.—Acta histochem., 1972, 42, N 2, p. 360—366.
- Mossman H. W., Duke K. L. Comparative morphology of the mammalian ovary.—Wisconsin: Univ. Wisconsin Press, 1973.
- Rice B. F., Savard K. Steroid hormone formation in the human ovary.—J. Clin. Endocrinol., 1966, 26, p. 593—609.
- Savard K., Mursh J. M., Rice B. F. Gonadotropins and ovarian steroidogenesis.—Recent Progr. Hormone Res., 1965, 21, p. 285—365.
- Schjerve O. A., Guley F., Grellet E. A., I-San L. R., Vellis J., Mend J. F. Macromolecules in oocyte maturation.—Biol. Repr. Suppl., 1970, 2, p. 14—43.

Симферопольский университет

Поступила в редакцию  
23.IV 1977 г.

УДК [591.48:591.477]:599.537

О. В. Нечаева

## РЕЦЕПТОРНЫЙ АППАРАТ ПАРАГЕНИТАЛЬНОЙ ОБЛАСТИ КОЖИ ДЕЛЬФИНОВ

Целью работы было изучение рецепторов парагенитальной области кожи половозрелых самок черноморских дельфинов трех видов — афалины (*Tursiops truncatus* M.) — 3 особи, белобочки (*Delphinus delphis* L.) — 2 и азовки (*Phocaena phocaena* L.) — 3. Интраорганные нервные компоненты выявляли с помощью импрегнационной методики Бильшовского-Грос в различных модификациях.

При послойном изучении срезов кожи данной области обнаружены афферентные мякотные нервные волокна преимущественно среднего и малого калибров, идущие в составе смешанных пучков. Вступая в эпидермис, эти пучки рассыпаются на отдельные волокна, которые, теряя миелиновую оболочку и истончаясь, образуют усиковидные или пуговчатые нервные окончания. В литературе имеются данные (Palmer a. Weddell, 1964) о том, что в эпидермисе кожи рефлексогенных зон определяются инкапсулированные рецепторы. Однако на нашем материале мы не обнаружили таковых. Были выявлены в довольно большом количестве лишь сравнительно просто устроенные концевые нервные приборы (усиковидные, кустиковидные, пуговчатые и т. д.). Кроме того, для эпидермиса исследованных дельфинов характерны так называемые рецепторные поля, образованные переплетением нервных волокон.

При сравнении дерма значительно богаче эпидермиса как по количеству, так и по разнообразию рецепторных окончаний. Здесь имеется огромное количество свободных и несвободных чувствительных нервных окончаний. Из них свободные имеют форму компактных и диффузных кустиков. Это простые древовидные окончания с хорошо развитым нейрофибрилярным аппаратом. Чаще всего они встречаются в дермальных сосочках (рис. 1, 3, 5). Несвободные чувствительные окончания представлены инкапсулированными тельцами, различными по строению, форме и размерам. Наиболее характерными для всех слоев дермы являются рецепторы типа колб Краузе (рис. 1а, 2). Строение этих концевых образований таково: мякотное волокно малого калибра, теряя миелиновую оболочку, входит во внутреннюю колбу, где образует многочисленные и беспорядочные завитки. Снаружи колба окружена несколькими соединительнотканными пластинками. Кроме того, довольно часто