

УДК 576.364:591.3:591.471.36:699.4

М. Ф. Ковтун, А. Я. Житников

**ПРОЛИФЕРАЦИЯ И МЕТАБОЛИЗМ ХОНДРОЦИТОВ
ХРЯЩЕВЫХ ЗАКЛАДОК РАСТУЩЕЙ
ГРУДНОЙ КОНЕЧНОСТИ РЫЖЕЙ ВЕЧЕРНИЦЫ**

Проліферація та метаболізм хондроцитів хрящових закладок ростучої грудної кінцівки рудої вечірниці. Ковтун М. Ф., Житников А. Я.— Встановлено, що в ембріогенезі має місце випереджуючий плечову кістку ріст променевої, п'ясткових та фаланг. При схожих показниках репродукції хондроцитів в зонах проліферації епіфізарних хрящів цих кісток поступово зростають як розміри самих зон, так і кількість клітин. Визначальними процесами еволюційно запрограмованого росту кісток грудної кінцівки є збільшення популяції проліферуючих хондроцитів та швидкість їх термінальної диференціації, що обумовлює структуру епіфізарних хрящів.

Ключові слова: рукокрилі, ембріогенез, грудна кінцівка, кістки, ріст.

Cartilage Model Chondrocyte Proliferation and Metabolism of the Great Noctule Bat Growing Pectoral Extremity. Kovtun M. F., Zhitnikov A. Ya.— It is established that radial, metacarpal and phalange bones growth rate exceeds that of the humerus during the embryogenesis. Under similar chondrocyte reproduction indices within epiphyseal cartilage proliferation zones of these bones, these zones increase in size and in cell population. An increase of proliferation chondrocyte population and rate of their terminal differentiation are the responsible processes of the evolutionary programmed pectoral extremity growth as related to their specific epiphyseal cartilage structure.

Key words: Chiroptera, embryogenesis, pectoral extremity, bones, growth.

Сохраняя общий план строения пятипалой конечности млекопитающих, грудные конечности рукокрылых обрели черты, специфичные только им: прежде всего это удлинение пястных костей (Mc 2—5), фаланг пальцев, лучевой кости, развитие межпальцевой перепонки. Первый палец, как и первая пястная кость (Mc 1), не были вовлечены в эволюционные преобразования кисти и сохранили анцестральные пропорции. Морфологические преобразования грудных конечностей и кистевого их отдела, в частности (автоподия), привели к образованию нового для млекопитающих типа конечностей и рассматриваются нами как ключевой морфогенез в эволюции рукокрылых.

Эколого-морфологические факторы и причины, стимулировавшие отмеченные перестройки конечностей, обсуждались ранее (Ковтун, 1984, 1990), однако процессы, обеспечивающие специфическое удлинение (рост) отдельных звеньев скелета конечностей и происходящих на клеточном уровне (т. н. механизмы роста), не изучены. Нами получены данные, позволяющие судить о динамике конденсации мезенхимных клеток и закладке хондробластом, о репродуктивных и метаболических свойствах хондроцитов и структурных преобразованиях в хрящевых закладках скелета конечностей на различных стадиях эмбриогенеза. Настоящее сообщение посвящено их анализу и обсуждению вопроса о механизмах роста костей, претерпевших столь уникальное удлинение.

Материял и методи. Матеріалом служили грудні кінцівки ембріонів рыжеї вечерниці (*Nyctalus noctula*) різних стадій розвитку і животних до 10 сут після народження. Об'єкти фіксували в жидкості Бузна или 10 %-ном формаліне. Декальцинували (при необхідності) в 10 %-ном р-ре ЕДТК, обезжовивали в етано-

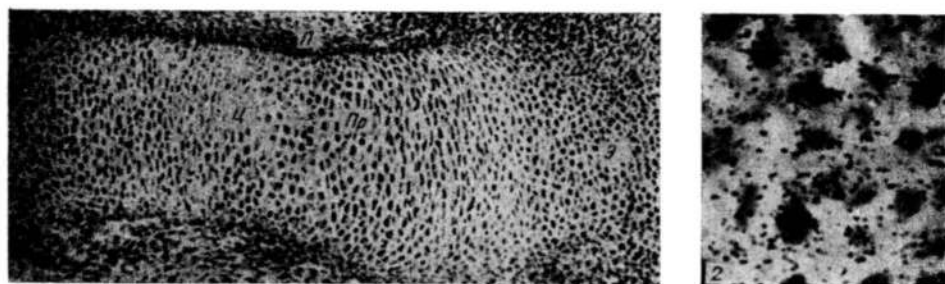


Рис. 1. Хрящевая закладка плечевой кости, зоны: э — эпифизарная, пр — пролиферации, ц — центральная, л — перихондрий.

Fig. 1. Cartilage model of the humerus, zones: э — epiphysial, пр — proliferation, ц — central, л — perichondrial.

Рис. 2. Включение ^3H -глицина хондроцитами центра диафиза хрящевой закладки. Радионуклид введен на 1 ч. Гематоксилин Майера — эозин, $\times 400$.

Fig. 2. ^3H -glycin incorporation by central dasphysis cartilage model chondrocytes. Radionuclide exposure 1 hr. Mayer's haematoxylin — eosin, $\times 400$.

лах возрастающей концентрации, заливали в парафин. Готовили гистологические срезы, которые окрашивали по Маллори, гематоксилином Майера-эозином-сафранином. Для оценки пролиферативных и метаболических свойств хондроцитов применен метод автордиографии с использованием ^3H -тимидина, ^3H -глицина, ^3H -глюкозы и ^{35}S -сульфата натрия. Радионуклиды вводили отдельно, внутривенно беременным самкам или после рождения в дозе 37—185 кБк/г на 1 ч, 1, 2, 4 сут. На гистологические срезы хрящевых закладок наносили эмульсию типа «М» и экспонировали при 4°C в течение 1,5 мес, проявляли, фиксировали и окрашивали гематоксилином Майера-эозином. На изготовленных гисторадиографических препаратах подсчитывали индекс меченых ^3H -тимидином хондроцитов, концентрацию зерен восстановленного серебра фотоземлюсьи над клетками и матриксом хряща после введения ^3H -глицина и ^{35}S -сульфата натрия. Интенсивность роста хрящевых закладок оценивали по перемещению меченых ^3H -тимидином хондроцитов в эпифизарных хрящах через различное время после его введения в организм животных. Морфометрически определяли также размеры каждой кости, а в пределах эпифизарных хрящей — размеры зон пролиферации, созревания, гипертрофии и концентрацию в них хондроцитов. Цифровые данные обработаны статистически.

Результаты и обсуждение. У эмбрионов рыжей вечерницы с размерами туловища 4,5 мм почка грудной конечности представлена рыхло расположенными клетками мезенхимы, контактирующими между собой цитоплазматическими отростками. Формирование хондробластом, как и у других позвоночных, происходит повышением концентрации клеток в зонах, проспективно соответствующих хрящевым закладкам скелета (Janper, Searls, 1970; Житников, 1976). В почке конечности они формируются последовательно в проксимодистальном направлении. Последующий рост хрящевых закладок осуществляется во взаимосвязи с дифференцировкой клеток, темпы и направленность которой в каждой из них имеют определенные локальные особенности. Это позволяет по метаболическим, репродуктивным свойствам и морфологическим признакам клеток выделить в закладках зоны: центр диафиза, по две эпифизарные и промежуточные (рис. 1). Центральные расположенные хондроциты постепенно приобретают наибольший объем в результате прироста массы цитоплазмы и в функциональном отношении являются наиболее активными клетками. Они интенсивно синтезируют глюкозаминогликаны, белки, что определяется на гисторадиографических препаратах по включению ^{35}S -сульфата натрия и ^3H -глицина (рис. 2). На полюсах закладок хондроциты сохраняют не-

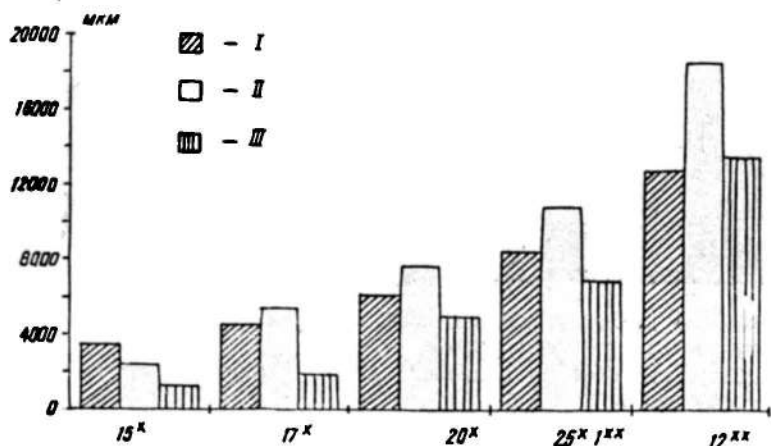


Рис. 3. Продольные размеры костей грудной конечности на различных стадиях онтогенеза. Абсцисса — длина эмбрионов * (мм), возраст ** (сут), ордината — длина костей (мкм): I — плечевая кость, II — лучевая кость, III — метакарпалии, фаланги.

Fig. 3. Longitudinal size of the pectoral extremity bones at different stages of ontogenesis. X-coordinate embryo length * (mm), age ** (days), Y-coordinate — bone length (μm): I — humerus, II — radius, III — metacarpalia, phalanges.

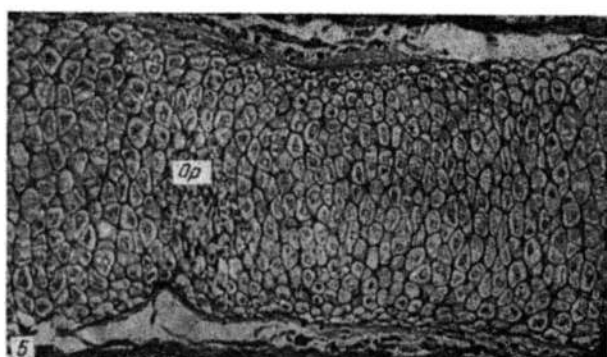
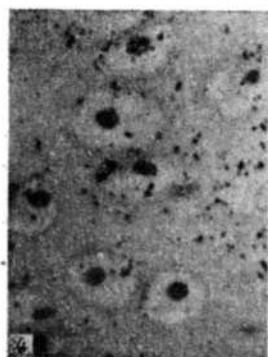


Рис. 4. Метка ³⁵S-сульфата натрия над гипертрофированными хондроцитами центральной зоны диафиза хрящевой закладки. Гематоксилин Майера — эозин — сафранин, X400.

Fig. 4. ³⁵S sodium sulphate label over hypertrophic chondrocytes of the cartilage model diaphysis central zone. Mayer's haematoxylin — eosin — safranin, X400.

Рис. 5. Очаг резорбции (op) и начало формирования костно-мозговой полости в центре диафиза хрящевой закладки. Гематоксилин Майера — эозин — сафранин, X100.

Fig. 5. Resorption center (op) and beginning of the bone marrow cavity formation in the cartilage model diaphysis center. Mayer's haematoxylin — eosin — safranin, X100.

большие размеры, а в промежуточных зонах приобретают уплощенную форму относительно длинной оси закладок (рис. 1). Интенсивность биосинтеза ими белково-углеводных компонентов матрикса соответствует морфологическому состоянию. По мере формирования по периметру диафизарного хрящевого стержня перихондра завершается этап морфогенеза провизорных хрящевых закладок (длина эмбриона 11 мм). В этот период эмбриогенеза соотношение длин плечевой, лучевой и пястных костей выражается соответственно 1,0 : 0,75 : 0,5 (рис. 3). Наибольшие размеры имеет закладка плечевой кости, а наименьшие — фаланги пальцев.

Последующие структурно-метаболические изменения возникают в клетках и матриксе центральной зоны. В хрящевых закладках плечевой и лучевой костей эмбрионов с длиной тела 11—13 мм хондроциты

достигают терминальной стадии дифференцировки (гипертрофия), значительно снижая функциональную активность (рис. 4). Хрящевой матрикс здесь уплотняется и имеет вид тонких межклеточных перегородок (рис. 5). Размеры зоны с такими клетками составляют 30 % общей длины закладок (рис. 6). У эмбрионов длиной 15 мм хрящевой матрикс в центре диафиза закладок плечевой и лучевой костей резорбируется клетками, попадающими сюда со стороны периоста вместе с врастающими кровеносными сосудами. В результате формируется первичная костно-мозговая полость (рис. 5). Таким образом, в определенный период внутриутробного развития рост центральной зоны диафиза закладок осуществляется за счет уве-

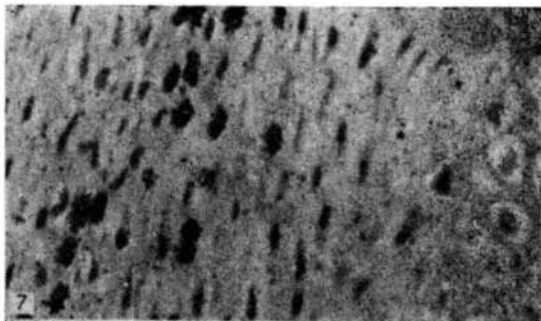
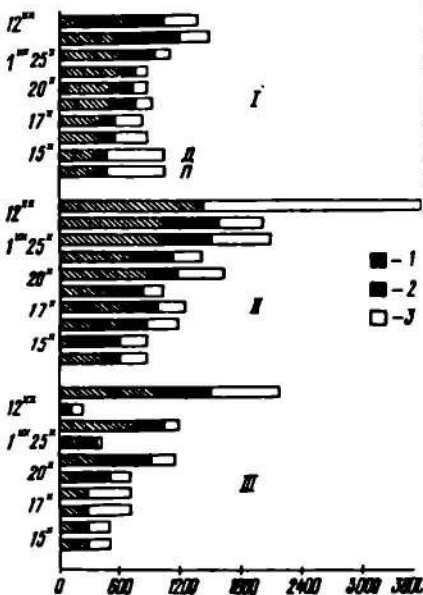


Рис. 6. Продольные размеры зон эпифизарных хрящей костей на различных стадиях онтогенеза. Абсцисса — длина зон (мкм), ордината — длина эмбрионов* (мм) и возраст** (сут.): I — плечевая кость, II — лучевая кость, III — метакарпали, фаланги; зоны: 1 — пролиферации, 2 — созревания, 3 — гипертрофии; Д и П — дистальный и проксимальный эпифизарный хрящ.

Fig. 6. Epiphyseal cartilage longitudinal size at different stages of ontogenesis. X-coordinate — zone length (mm), Y-coordinate — embryo length* (mm) and age** (days): I — humerus, II — radius, III — metacarpalia, phalanges; zones: 1 — proliferation, 2 — maturation, 3 — hypertrophy; D and P — distal and proximal epiphyseal cartilage.

Рис. 7. Меченые ^3H -тимидином хондроциты в промежуточных зонах хрящевой закладки. Гематоксилин Майера — эозин. $\times 250$.

Fig. 7. ^3H -thymidine labelled chondrocytes in cartilage model intermediary zones. Mayer's haematoxylin — eosin. $\times 250$.

личения объема клеток с 10—12 мкм в диаметре до 25—40 мкм) и перехода в гипертрофированное состояние хондроцитов промежуточных зон, где регистрируется наибольшее количество пролиферирующих клеток, а индекс меченых ^3H -тимидином ядер достигает 15 % (рис. 7). В хрящевых закладках пястных костей и фаланг хондроциты, формирующие к этому периоду эмбриогенеза центральную зону диафиза, еще проявляют высокую функциональную активность, интенсивно ассимилируют ^3H -глицин и ^{35}S -сульфат натрия, т. е. продолжают синтезировать белково-полисахаридные субстанции для формирования матрикса. Однако среди них не встречаются митозы, и они не включают ^3H -тимидин. Интенсивное размножение и функционирование хондроцитов в промежуточных зонах и их последующая гипертрофия обеспечивают рост хрящевого диафиза и определенные морфологические изменения в других зонах. Преобладание здесь темпов размножения хондроцитов над переходом их в гипертрофированное состояние способствует увеличению концентрации клеток и размеров зон (рис. 8). Промежуточные зоны, представленные уплощенными хондроцитами, можно счи-

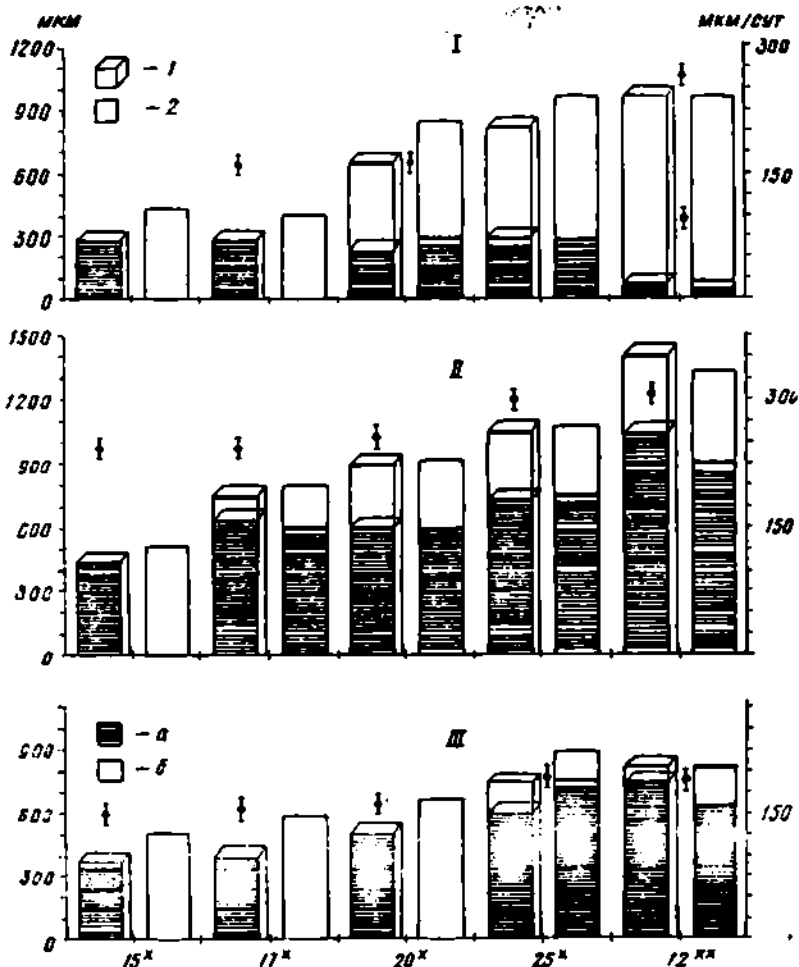


Рис. 8. Продольные размеры зон пролиферации (1), концентрация клеток в них (2) и интенсивность роста (3) закладок скелета грудной конечности в онтогенезе. Абсцисса — длина эмбрионов* (мм) и возраст** (сут.), ордината — слева — размеры (мкм), справа — интенсивность роста (мкм/сут). I — метакарпалии, фаланги, II — лучевая кость, III — плечевая кость; а — проксимальная часть, б — дистальная часть.

Fig. 8. Longitudinal size of the proliferation zones (1), cell concentration (2) and growth intensity (3) in pectoral extremity skeletal models during ontogenesis. X-coordinate — embryo length* (mm) and age** (days), Y-coordinate — left, size (μm), right, growth intensity (μm/day). I — metacarpalia, phalanges, II — radius, III — humerus; a — proximal part, b — distal part.

тать обновляющимися и растущими системами, в которых увеличение количества хондроцитов преобладает над темпами приобретения ими гипертрофированного состояния. Увеличение абсолютного количества клеточных единиц, даже без изменения продолжительности митотического цикла и величины пролиферативного пула, способствует интенсификации роста этих зон хрящевых закладок. Чем продолжительнее в зонах пролиферации эпифизарных хрящей доминирует размножение хондроцитов над переходом их в терминальную стадию дифференцировки, тем массивнее становится зона по концентрации клеток и размерам (рис. 9). Благодаря этому даже при снижении фракции размножающихся хондроцитов (за счет продолжительности митотического цикла или пула) здесь сохраняется значительный клеточный резерв, обеспечивающий продольный рост скелетных звеньев. Именно соотношение темпов размножения хондроцитов и последующей терминальной дифференцировки являются теми основными процессами в эпифизар-

Рис. 9. Продольный срез фрагмента хрящевой закладки плечевой кости, зоны: э — эпифиз, пр — пролиферации, с — созревания, з — гипертрофии. Гематоксилин Майера — эозин — сафранин. $\times 25$.

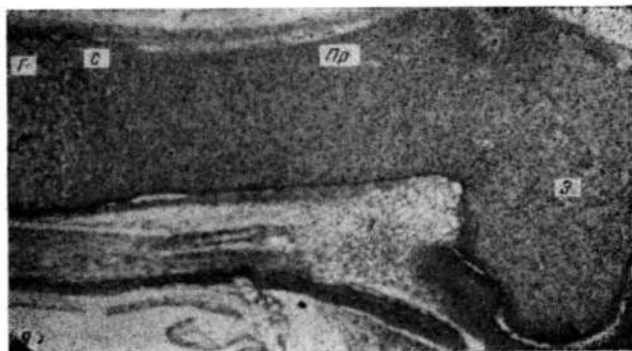


Fig. 9. Longitudinal section of a cartilage model fragment of the humerus, zones: э — epiphysial, пр — proliferation, с — maturation, з — hypertrophic. Mayer's haematoxylin — eosin — safranin. $\times 25$.

ных хрящах скелета позвоночных, которые определяют как их структуру, так и интенсивность роста костей (Zhitnikov, 1978; Житников, 1979). Различные взаимоотношения интенсивности пролиферации и дифференцировки клеток, возникающие в развивающихся хрящевых закладках скелета рыжей вечерницы, обеспечивают: их относительный рост; морфогенез и структурные отличия зон по размерам, морфологии и концентрации клеток; соотношению клеток и матрикса.

Несколько иные взаимоотношения между репродукцией и дифференцировкой хондроцитов возникают в развивающихся эпифизах длинных трубчатых костей рыжей вечерницы. Здесь отсутствует определенный, строго локализованный в пространстве камбиальный клеточный источник. Сходные по морфологии пролиферирующие и вышедшие из цикла репродукции хондроциты равномерно распределены во всем их пространстве, обеспечивая увеличение как клеточных единиц, так и синтез субстанций хрящевого матрикса. Индекс меченых ^3H -тимидином хондроцитов составляет в различные периоды хондрогенеза 9—10%. К моменту рождения животных в эпифизах костей можно обнаружить хондроциты, отличающиеся по морфологии, репродукции и метаболической активности. Они имеют строго определенную топографическую локализацию. В центре крупные, округлые клетки не размножаются, однако функционально очень активны. Пролиферирующие хондроциты располагаются радиально по отношению к этим клеткам, и больше всего их локализовано ближе к суставной поверхности. Последующая терминальная дифференцировка центрально расположенных хондроцитов, приводящая к их гипертрофии, и структурно-метаболические изменения в матриксе (его минерализация) в сочетании с васкулярной реакцией создают предпосылки для возникновения вторичных центров оссификации и топографического выделения суставного и эпифизарного хрящей.

В эксперименте с летучими мышами сложно получить эмбрионы с достаточно точным периодом развития. Затруднено поэтому и определение интенсивности роста скелетных элементов с учетом возраста плода. Для этих целей нами использован косвенный, но в то же время точный метод, основанный на мечении ^3H -тимидином хондроцитов в зонах пролиферации эпифизарных хрящей закладок скелета плодов с последующей регистрацией меченых клеток в зонах созревания и гипертрофии (Zhitnikov, 1978). Определив расстояние и время, в течение которого «сместились» меченые хондроциты после импульсного введения ^3H -тимидина, т. е. приобрели морфологические признаки созревающих или гипертрофированных, можно рассчитать скорость роста закладок со стороны дистального и проксимального эпифизарных хрящей (рис. 8). Так, до формирования костно-мозговой полости скорость роста хрящевых закладок грудной конечности составляет 120—

150 мкм/сут, а тазовой — 80—100 мкм/сут со стороны каждого метафиза. В дальнейшем происходит опережающий плечевую кость рост лучевой, пястных костей и фаланг, который составляет 200—250 мкм/сут. У новорожденных животных соотношение длин этих костей выражается как 1,0 : 1,3 : 0,8 :

: 0,8, а к 12 сут постнатального развития — 1,0 : 1,4 : 1,2 : 1,2 (рис. 3).

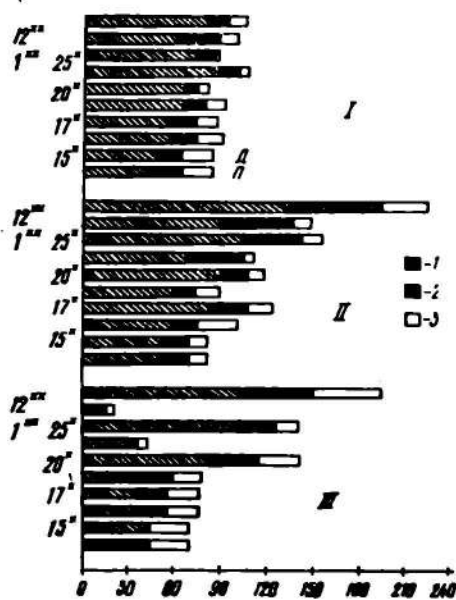


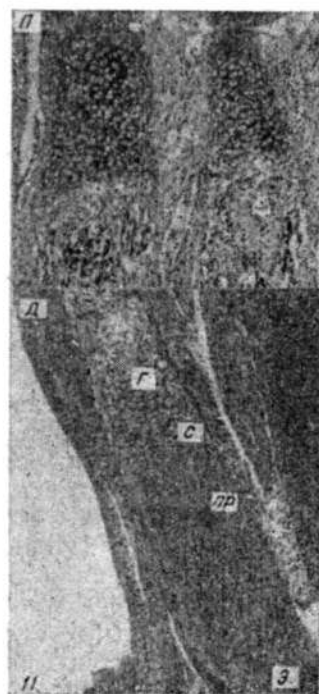
Рис. 10. Концентрация хондроцитов в зонах эпифизарных хрящей костей грудной конечности на различных стадиях онтогенеза. Абсцисса — количество клеток, ордината — длина эмбрионов* (мм) и возраст** (сут): I — плечевая кость, II — лучевая кость, III — метакарпалли, фаланги; зоны: I — пролиферации, 2 — созревания, 3 — гипертрофии; Д и П — дистальный и проксимальный эпифизарный хрящ.

Fig. 10. Chondrocyte concentration in the pectoral extremity epiphyseal cartilage zone at different stages of ontogenesis. X-coordinate — cell number, Y-coordinate — embryo length* (mm) and age** (days): I — humerus, II — radius, III — metacarpalia and phalanges; zones: I — proliferation, 2 — maturation, 3 — hypertrophy; Д and П — distal and proximal epiphyseal cartilage.

Более интенсивный рост дистальных звеньев скелета грудной конечности рыжей вечерницы обусловлен возникающими в пренатальном онтогенезе взаимоотношениями между репродукцией и дифференцировкой хондроцитов в эпифизарных хрящах. Как показали исследования, при сходных величинах индекса меченых ³H-тимидином хондроцитов в зонах пролиферации эпифизарных хрящей лучевой, метакарпальных костей и фаланг между репродукцией и дифференцировкой клеток возникают такие взаимодействия, посредством которых увеличивается абсолютное количество клеточных единиц (рис. 10). Эти взаимодействия сбалансированы так, что после прохождения клетками митотического цикла и увеличения численности популяции в состоянии созревающих и гипер-

Рис. 11. Продольный срез дистального и проксимального эпифизарного хряща метакарпальной кости, зоны: э — эпифиз, пр — пролиферация, с — созревания, г — гипертрофии. Гематоксилин Майера — эозин — сафранин. X25.

Fig. 11. Longitudinal section through distal and proximal epiphyseal cartilage of a metacarpal bone, zones: э — epiphyseal, пр — proliferation, с — maturation, г — hypertrophic. Mayer's haematoxylin — eosin — safranin. X25.



трофированных переходит меньше хондроцитов, чем образовалось после деления. В результате постоянно увеличиваются размеры зоны пролиферации и концентрация в ней клеток (рис. 9, 10). Поэтому без уче-

та абсолютного количества клеток в этой зоне такой относительный показатель, как индекс мечения ^3H -тимидином, не может в полной мере отражать реальные темпы роста тканей системы вообще и скелета в частности. Указанные взаимоотношения подтверждаются на примере исследования структуры дистального и проксимального эпифизарных хрящей метакарпальных костей и фаланг (рис. 6). В ранний период хондрогенеза они не отличаются размерами зон, концентрацией хондроцитов. Постепенно, в силу локально возникающих взаимодействий между репродукцией и дифференцировкой клеток, различия между ними становятся существенными. У 10-дневных животных дистальный эпифизарный хрящ превосходит по размерам проксимальный в 10 раз (рис. 6, 11), а интенсивность роста костей со стороны дистального и проксимального эпифизарного хряща составляет соответственно 250 и 75 мкм/сут (рис. 8).

Таким образом, на ранних этапах эмбриогенеза рыжей вечерницы по формирующимся хондробластам в почке конечности невозможно предопределить форму и размеры будущих скелетных элементов, т. к. последующий морфогенез каждого из них происходит при различной выраженности репродукции, метаболизма и терминальной дифференцировки хондроцитов. Преобладание в пренатальном онтогенезе рыжей вечерницы развития лучевой, метакарпальных костей и фаланг следует рассматривать как генетически закрепленный механизм, посредством которого осуществляется регулирование основных свойств клеток — размножения и дифференцировки. Их взаимоотношения в хондрогенезе предопределяют структуру эпифизарных хрящей и потенциальные возможности этих структур для обеспечения роста закладок скелета в пренатальном и постнатальном онтогенезе.

Житников А. Я. Кинетика пролиферации хондроцитов хрящевых закладок и формирующегося метаэпифизарного хряща скелета конечностей млекопитающих // *Арх. анат., гистол., эмбриол.*—1976.— № 2.— С. 74—81.

Житников А. Я. Дифференцировка хондроцитов и рост кости при развитии хрящевого скелета курицы // *Там же.*—1979.— № 7.— С. 72—81.

Ковтун М. Ф. Строение и эволюция органов локомоции рукокрылых.— Киев: Наук. думка, 1984.—304 с.

Ковтун М. Ф. Происхождение и эволюция рукокрылых // *Вестн. зоологии.*—1990 а.— № 3.— С. 3—12.

Ковтун М. Ф. Эволюция полета рукокрылых // *Там же.*—1990 б.— № 6.— С. 3—9.

Janners M., Searls R. Changes in rate of cellular proliferation during the differentiation of cartilage and muscle in the mesenchyme of the embryonic chick wing // *Develop. Biol.*— N 1.— P. 136—165.

Zhitnikov A. Ja. The activity of metaepiphyseal chondrocytes in the humerus of growing mammals // *Anat. Anz.*—1978.— N 9.— P. 334—345.

Институт зоологии НАН Украины
(252601 Киев)

Получено 22.03.94