

УДК 591.11:597.6+598.1+597

МОРФОЛОГИЧЕСКИЕ И ЦИТОХИМИЧЕСКИЕ ОСОБЕННОСТИ КЛЕТОК БЕЛОЙ КРОВИ У ПРЕДСТАВИТЕЛЕЙ НЕКОТОРЫХ ВИДОВ ХОЛОДНОКРОВНЫХ ПОЗВОНОЧНЫХ

Е. И. Лобода

Институт зоологии НАН Украины, ул. Б. Хмельницкого, 15, 252601 Киев-30, ГСП, Украина

Получено 17 марта 1997

Морфологические и цитохимические особенности клеток белой крови у представителей некоторых видов холоднокровных позвоночных. Лобода Е. И. — Изучены морфологические и цитохимические особенности клеток белой крови — лимфоцитов, моноцитов, макрофагов и гранулоцитов у некоторых представителей разных классов холоднокровных позвоночных — рыб, амфибий и рептилий. Показано, что лимфоциты, моноциты и макрофаги подобны у всех холоднокровных. Клетки же гранулоцитарного ряда имеют значительные отличия, которые выявляются в их морфологии (сегментированность ядер, величина, ультраструктурные особенности специфических гранул) и цитохимических показателях.

Ключевые слова: холоднокровные позвоночные, лимфоциты, моноциты, макрофаги, гранулоциты.

Morphological and Cytochemical Peculiarities of the White Blood Cells in Representatives of Some Species of the Poikilotherm Vertebrates. Loboda E. I. — Morphological and cytochemical peculiarities of the white blood cells — lymphocytes, monocytes, macrophages and granulocytes of the poikilotherm vertebrates representatives — fishes, amphibians and reptiles were studied. Lymphocytes, monocytes and macrophages of the poikilotherm vertebrates are shown to have similar phylogenetic line. The granulocyte cells have more expressed differences in morphology (size, shape and quantity of the nuclear segments, specific granules ultrastructure) and cytochemical indexes.

Key words: poikilotherm vertebrates, lymphocytes, monocytes, macrophages, granulocytes.

Введение

Клетки белой крови (лимфоциты, моноциты, макрофаги и гранулоциты), которые обеспечивают защиту организма от патогенных факторов, наиболее изучены у млекопитающих. Сравнительному исследованию этих клеток у холоднокровных уделяется неоправданно мало внимания. Изучение морфологических и цитохимических особенностей клеток белой крови у рыб, амфибий и рептилий необходимо для понимания становления и функционирования защитных механизмов в филогенетическом ряду позвоночных. Оно может иметь также практическое значение в плане разработок по регуляции направленного иммуногенеза. Основными очагами кроветворения у рыб являются почки и селезенка, у амфибий (бесхвостых) и рептилий — костный мозг и селезенка (Пестова, 1976). Защитная функция присуща гемопоэтическим элементам лимфоидного, плазмоцитарного, моноцитонидного и гранулоцитарного рядов (Бережная, 1988).

В настоящей работе представлены результаты исследования особенностей цитохимии клеток белой крови у представителей разных классов холоднокровных позвоночных — рыб: карп (*Cyprinus carpio*), линь (*Tinca tinca*); амфибий: лягушка озерная (*Rana ridibunda*), лягушка остромордая (*Rana arvalis*) и рептилий: ящерица прыткая (*Lacerta agilis*), черепаха болотная (*Emys orbicularis*), уж обыкновенный (*Natrix natrix*) в сравнительном аспекте.

Материал и методика

Материалом для изучения служили клетки белой крови и кроветворных органов (почки и селезенка рыб, костный мозг и селезенка амфибий и рептилий). Исследования выполнены при помощи световой и электронной микроскопии. Мазки окрашивали по Паппенгейму. Проведены цитохими-

ческие реакции на гликоген по Мак-Манусу и Хочкису, липиды — по Шинену и Сторею, катионные белки — по Пигаревскому, кислую фосфатазу — по Гольдбергу и Барка, щелочную фосфатазу — по Аккерману, пероксидазу — по Сато в модификации Квагглино, неспецифическую эстеразу (α -нафтилацетатэстеразу) — по методу Леффлера. Для электронномикроскопических исследований кусочки органов (размером 1мм^3) фиксировали в 1% -ном р-ре осмиевой кислоты, обезжовивали в спиртах и ацетоне, заливали в аралдит. Ультратонкие срезы просматривали на электронном микроскопе "Тесла-БС500".

Результаты и обсуждение

Исследования показали, что клеточный состав белой крови упомянутых видов рыб, амфибий и рептилий различен. Данные этого анализа представлены на графиках (рис. 1, 2). Подобно лимфоцитам птиц и млекопитающих, на мазках периферической крови лимфоциты рыб, амфибий и рептилий разделяются на малые, средние и большие. Малые лимфоциты характеризуются высоким ядерно-цитоплазматическим отношением, плотным ядром, окруженным тонким слоем цитоплазмы. Цитоплазма часто располагается вокруг ядра неравномерно, в результате чего клетка приобретает причудливые очертания. Средние лимфоциты — более крупные, имеют плотное ядро и относительно широкий слой цитоплазмы. Большие лимфоциты — наиболее крупные клетки с рыхлым ядром, обильной цитоплазмой и невысоким ядерно-цитоплазматическим отношением. Лимфоциты холоднокровных позвоночных часто содержат в цитоплазме азурофильные гранулы. При цитохимических исследованиях в этих клетках выявлено небольшое количество гликогена, умеренная или высокая активность кислой фосфатазы, слабая активность неспецифической эстеразы. Моноциты рыб, амфибий и рептилий, подобно моноцитам птиц и млекопитающих — крупные клетки с большим объемом цитоплазмы серого цвета (при окраске по Паппенгейму). Ядро базофильное, овальной или бобовидной формы, с инвагинациями, располагающееся, как правило, эксцентрично. Хроматин в ядре в виде глыбок. Цитоплазма часто вакуолизирована, содержит фаголизосомы. При электронномикроскопических исследованиях в моноцитах отмечены митохондрии, гранулярный эндоплазматический ретикулум, микротрубочки, многочисленные рибосомы, различные вакуоли и электронноплотные гранулы.

На отпечатках костного мозга и селезенки обнаруживаются макрофаги, которые имеют крупные размеры, низкое ядерно-цитоплазматическое отношение.

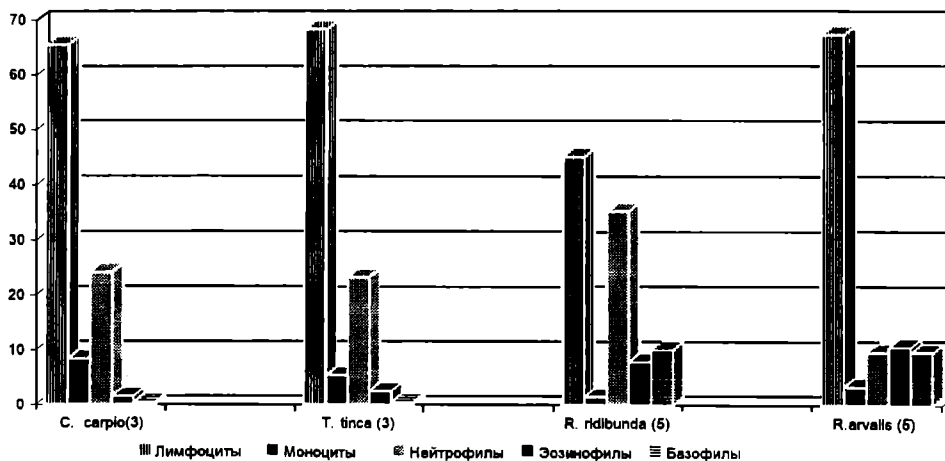


Рис. 1. Состав клеток периферической крови у рыб и амфибий, %.

Fig. 1. The composition of the peripheral blood cells in fishes and amphibians, %.

Ядро располагается в центре или эксцентрично, в цитоплазме выявляются многочисленные разрушенные эритроциты, фагосомы, остаточные тельца, миелинизированные образования, различной величины гранулы и вакуоли. В моноцитах и макрофагах отмечается высокая и умеренная активность гликогена и ксилной фосфатазы.

Особый интерес представляют клетки гранулоцитарного ряда холоднокровных позвоночных. У рыб к ним относят нейтрофилы, эозинофилы, псевдоэозинофилы, базофилы, псевдобазофилы. Нейтрофилы рыб — в основном округлые клетки с прозрачной цитоплазмой, одно- или двухсегментным ядром, смещенным к периферии. Эозинофильные гранулоциты рыб в световом микроскопе идентифицируются довольно легко, поскольку к эозинофилам относят гранулоциты с оксифильной зернистостью в цитоплазме. При электронномикроскопическом исследовании эозинофильные гранулы рыб имеют сходство с таковыми млекопитающих, благодаря наличию в них игольчатых структур. Псевдоэозинофилы и псевдобазофилы не были обнаружены. Н. А. Головина и И. Д. Тромбицкий (1939) отмечают, что эти клетки в крови встречаются непостоянно, их процент возрастает при патологиях.

Гранулоциты у амфибий представлены нейтрофилами, эозинофилами и базофилами. Нейтрофильные гранулоциты в наибольшей степени сходны с нейтрофилами млекопитающих, имеют прозрачно-голубую цитоплазму, сегментированные ядра. При световой микроскопии специфическая зернистость не выявляется, а обнаруживается лишь при электронномикроскопических исследованиях. Эозинофилы амфибий, так же как и рыб, имеют оксифильную зернистость, при электронномикроскопических исследованиях выявляют умеренную электронную плотность.

До настоящего времени нет единой и общепринятой классификации гранулоцитов у рептилий. Мы подразделяем гранулоциты рептилий на клетки I типа, II типа и базофилы. Гранулоциты I типа морфологически сходны с нейтрофилами рыб и амфибий, однако имеют в голубовато-серой цитоплазме мелкую розовую зернистость, из-за которой их нельзя относить к нейтрофилам. Кроме того, у большинства этих клеток ядра несегментированы. Исключение составляют гранулоциты I типа черепах, ядра которых содержат 2 округлых или овальных близкорасположенных сегмента. У ящерицы прыткой такие клетки

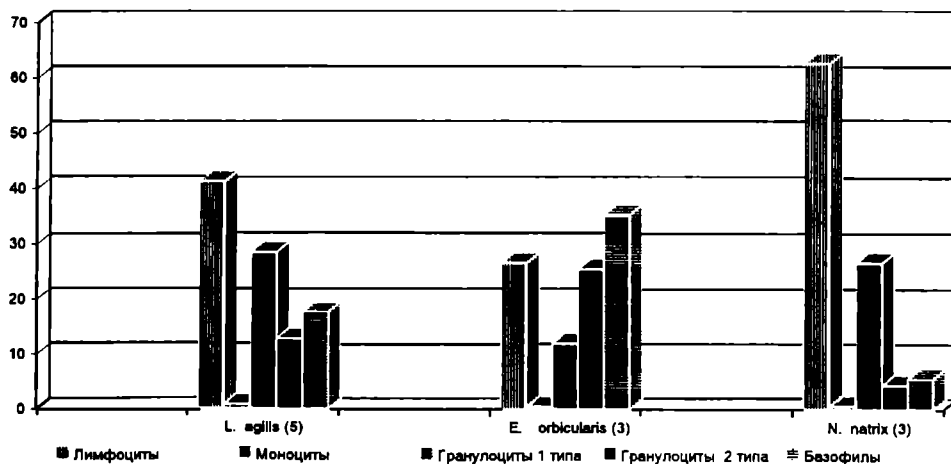


Рис. 2. Состав клеток периферической крови у рептилий, % (в скобках указано количество исследованных животных).

Fig. 2. The composition of the peripheral blood cells in reptiles, %.

имеют ядра неправильной формы, бобовидные, в виде толстой палочки, крайне редко — двухсегментные. К гранулоцитам II типа отнесены клетки, морфологически сходные с эозинофилами рыб и амфибий, имеющие многочисленные крупные оксифильные гранулы, плотно заполняющие цитоплазму. Базофильные гранулоциты исследованных представителей холоднокровных имеют округлое (реже сегментированное) ядро, прикрытое многочисленными азурофильными гранулами. Иногда гранулы располагаются вокруг ядра. Необходимо отметить, что количество и величина специфических гранул в эозинофилах рыб и амфибий, а также гранулоцитах II типа рептилий и базофилах варьируют.

При цитохимическом изучении клеток гранулоцитарного ряда холоднокровных позвоночных установлено, что наиболее активными функционально у рыб и амфибий являются нейтрофилы и эозинофилы, у рептилий — гранулоциты II типа, морфологически подобные эозинофилам. В нейтрофилах рыб и амфибий отмечается высокое содержание гликогена, умеренная активность кислой фосфатазы, пероксидазы и эстеразы, небольшое количество липидных гранул. В гранулоцитах I типа рептилий выявляется умеренное количество гликогена и незначительная активность кислой фосфатазы.

В эозинофилах исследованных видов рыб и амфибий отмечается умеренное содержание гликогена, высокое содержание липидов, высокая активность катионных белков и пероксидазы, следы кислой и щелочной фосфатаз. Для гранулоцитов II типа рептилий установлена высокая активность гликогена, липидов, катионных белков, пероксидазы, щелочной фосфатазы, следовые количества кислой фосфатазы и эстеразы. Гранулоциты II типа у рептилий ряд исследователей (Красильников, 1966; Хамидов и др., 1978) называют специальными лейкоцитами и полагают, что функционально они соответствуют клеткам нейтрофильного ряда других позвоночных. В базофильных гранулоцитах холоднокровных при проведении цитохимических реакций выявляются лишь следовые количества гликогена.

Выводы

На основании проведенных исследований можно сделать следующие выводы:

1. Лимфоциты рыб, амфибий и рептилий морфологически и по цитохимическим показателям сходны как между собой, так и с лимфоцитами теплокровных позвоночных, что свидетельствует об эволюционной преемственности этих клеток.

2. Морфологические и цитохимические показатели моноцитов и макрофагов рыб, амфибий и рептилий свидетельствуют об универсальности функций этих клеток в ряду позвоночных от рыб до млекопитающих. Моноциты и макрофаги играют важную роль в защитных реакциях специфического и неспецифического характера.

3. Гранулоциты рыб, амфибий и рептилий различны междусобой по особенностям морфологии и цитохимии и отличаются от гранулоцитов теплокровных позвоночных (птиц и млекопитающих). Особо выраженные отличия имеют гранулоциты I типа у рептилий при сравнении их с нейтрофильными гранулоцитами животных других классов. Однако следует отметить сходство нейтрофильных гранулоцитов рыб и амфибий, эозинофильных гранулоцитов рыб и амфибий с гранулоцитами II типа рептилий.

Базофильные гранулоциты рыб, амфибий и рептилий сходны с базофилами птиц и млекопитающих.

Бережная Н. М. Нейтрофилы и иммунологический гомеостаз. — Киев: Наук. думк, 1988. — 192 с.

Головина Н. А., Тромбицкий И. Д. Гематология прудовых рыб. — Кишинев: Штиинца, 1989. — 160 с.

Красильников Е. Н. Лейкоцитарный состав крови рептилий // *Арх. анат., гистол., эмбриологии.* — 1966. — 50, № 4. — С. 102–107.

Пестова И. М. Краткий очерк эволюции лимфоидной ткани и ее иммуноклеточной реактивности у позвоночных // *Арх. анат., гистол., эмбриологии.* — 1976. — № 3. — С. 26–38.

Хамидов Д. Х., Акилов А. Т., Турдыев А. А. Кровь и кроветворение у позвоночных животных. — Ташкент: ФАН, 1978. — 166 с.