

ЛИТЕРАТУРА

- Соколов В. Е. 1955. Структура кожного покрова некоторых китообразных. Бюлл. Моск. о-ва испыт. природы, отд. биол., 60, 6.
- Его же. 1962. Структура кожного покрова некоторых китообразных. Научн. докл. высш. шк., сер. биол. н., 3.
- Sokolov W. 1960. Some similarities and dissimilarities in the structure of the skin among the members of the suborders Odontoceti and Mysticoceti (Cetacea). Nature, 185, 4715.
- Essarian F. S. 1955. Speed-induced skin folds in the bottle nosed *Tursiops truncatus*. Breviora Museum of Comparative Zoology. Cambridge Mass., 43.
- Кramer M. O. 1960a. New Scientist, 7, 181.
- Его же. 1960b. Boundary Layer Stabilisation by Distributed Damping. J. Amer. Soc. Naval Engrs, 72, 1.
- Его же. 1965. Hydrodynamics of the Dolphin. Advances in Hydroscience, 2.

Поступила 16.XII 1966 г.

ON THE PROBLEM OF INTRAORGAN INNERVATION
OF SKIN MUSCLES OF *TURSIOPS TRUNCATUS PONTICUS*

Communication I

G. B. Agarkov, Z. I. Ferenets

(Institute of Zoology, Academy of Sciences, Ukrainian SSR)

Summary

The problems of an investigation of the dolphins' skin muscles innervation peculiarities are extremely urgent in connection with the present researches of damping properties of these animals' skin. For the first time we obtained the unique data on intraorgan innervation of the skin muscles of *Tursiops truncatus ponticus* relating to a cross-striped muscles. Nerve plexes, afferent and efferent nerve apparatuses, realizing direct and back connection between the skin muscles and the central nervous system are described. This connection is of great importance for this muscles function regulation.

ПОСМЕРТНЫЕ ИЗМЕНЕНИЯ
ЗРЕЛЫХ ЦИСТИЦЕРКОИДОВ КАРЛИКОВОГО ЦЕПНЯ
В ВОРСИНКАХ ТОНКОГО КИШЕЧНИКА БЕЛЫХ МЫШЕЙ

О. Я. Мирецкий, В. С. Пашкова

(Крымский медицинский институт)

В настоящее время много работ посвящается изысканию эффективного метода лечения гименолепидоза. Мы считаем, что положительного результата можно добиться, базируясь на учении академика К. И. Скрябина о девастации. Нужно найти безвредный для человека комплекс факторов, который бы в организме хозяина убивал гельминта на всех стадиях его развития, в частности, цистицеркоиды, находящиеся в ворсинках тонкого кишечника. При изыскании новых методов лечения гименолепидоза объектом эксперимента обычно являются бе-

лые мыши. В доступной литературе мы не нашли работ, освещающих посмертные изменения цистицеркоидов карликового цепня в ворсинках тонкого кишечника белых мышей, больных гименолепидозом.

В настоящей статье рассматриваются результаты посмертных изменений зрелых цистицеркоидов в ворсинках тонкого кишечника гименолепидозных мышей, подвергнутых воздействию гидрокортизона. Исследовано большое количество цистицеркоидов, что легко было сделать при интенсивной инвазии (рис. 1). Установлено, что введение

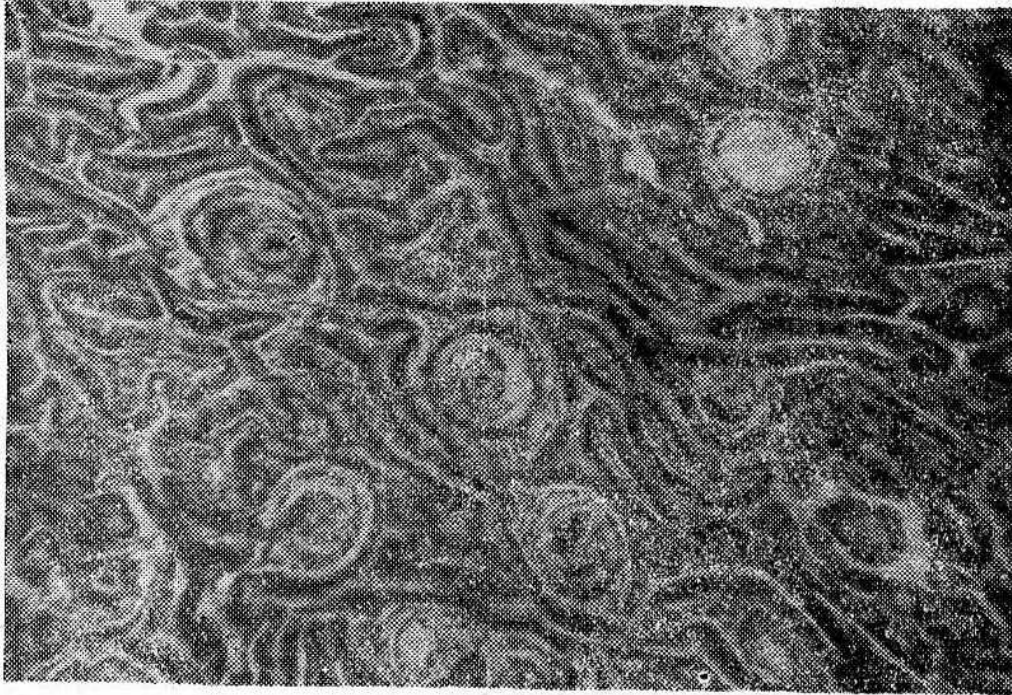

Рис. 1. Участок тонкого кишечника белой мыши с живыми и мертвыми цистицеркоидами (микрофото, об. 8, ок. 10).

гидрокортизона гименолепидозным мышам вызывает изменение иммунологической реактивности их организма, сопровождающееся у части животных резким увеличением интенсивности инвазии (Мирецкий, Мешман, Тихомирова, 1965). В течение 3—7 дней мышам было введено всего по 3—12 мг гидрокортизона. Забивали мышей в день окончания введения препарата или через 1—4 дня. Кишечник фиксировали жидкостью Карнуа или формалином с последующей заливкой парафином или целлоидином, срезы окрашивали гематоксилином и эозином, реже по Ван-Гизону. Срезы тонкого кишечника изготавливали по методу «улитка», разработанному Б. П. Хватовым и модифицированному Г. И. Килькиновым (1961) для изучения гельминтов кишечника крыс и мышей: кишечник разрезали на две-три части, каждую из которых свертывали спиралью. Преимущество данной методики заключается в том, что на одном микропрепарате можно видеть значительный отрезок кишечника.

Объектами исследования были девять гименолепидозных мышей, у которых после введения гидрокортизона в передней половине или в переднем и среднем отделах тонкого кишечника были обнаружены цистицеркоиды. У шести мышей были обнаружены зрелые цистицеркоиды, у двух — молодые, а у одной — цистицеркоиды, находившиеся на разных стадиях развития вплоть до зрелых. Всего исследовано под микроскопом 212 зрелых цистицеркоидов, из которых живых было 117, мертвых — 95.

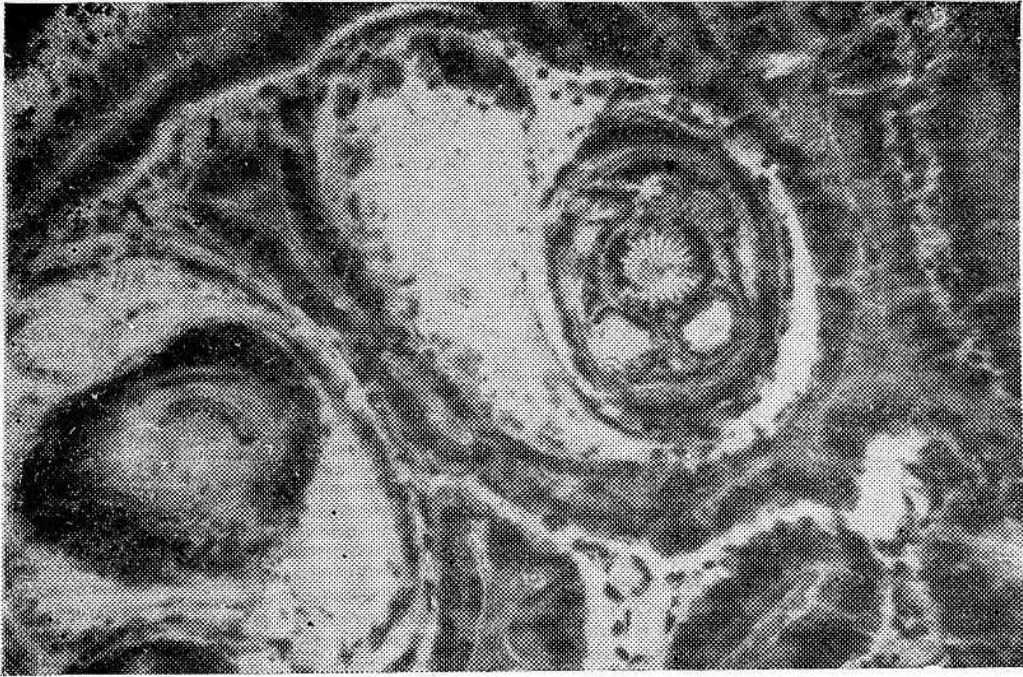


Рис. 2. Живой и мертвый цистицеркоиды (микрофото, об. 40, ок. 7).

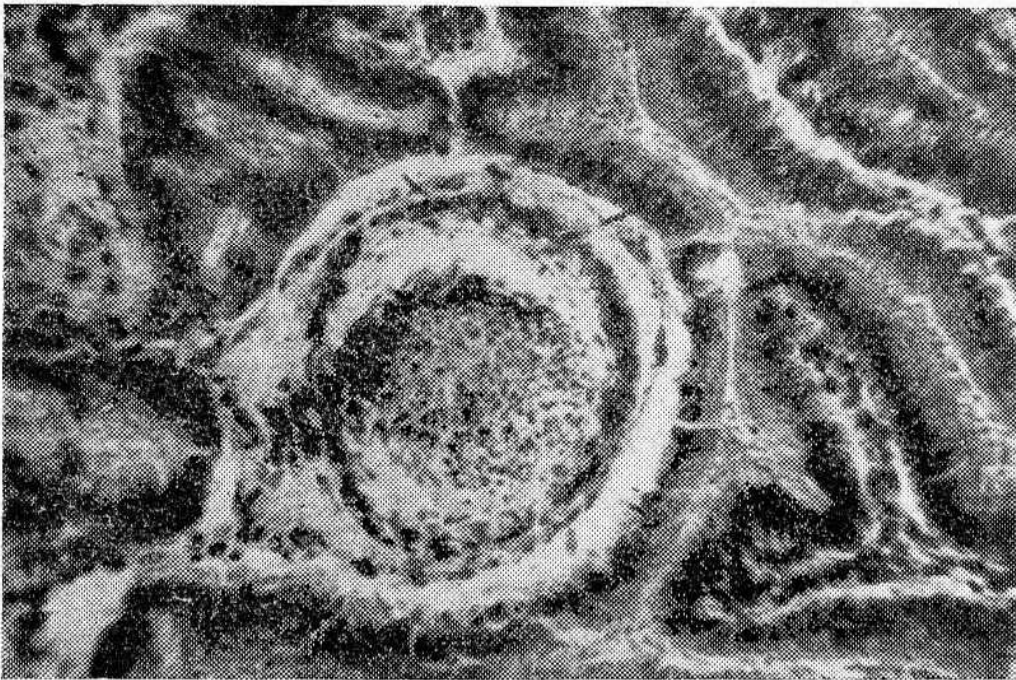


Рис. 3. Мертвый цистицеркоид. Видна стертость структуры головки (микрофото, об. 40, ок. 7).

Строение живых цистицеркоидов в ворсинках тонкого кишечника белых мышей описано З. Н. Котовой (1950), В. И. Ивановым (1959) и др. Для зрелых цистицеркоидов характерны наличие венчика крючьев и четырех присосок (рис. 2).

У мертвых зрелых цистицеркоидов наблюдаются следующие посмертные изменения: ранее всего заметна стертость структуры, присоски и венчик крючьев становятся едва различимы — они выявляются только в виде беспорядочных скоплений гибнущих клеток (рис. 3). Позже головка цистицеркоида уменьшается в размере, вокруг нее об-

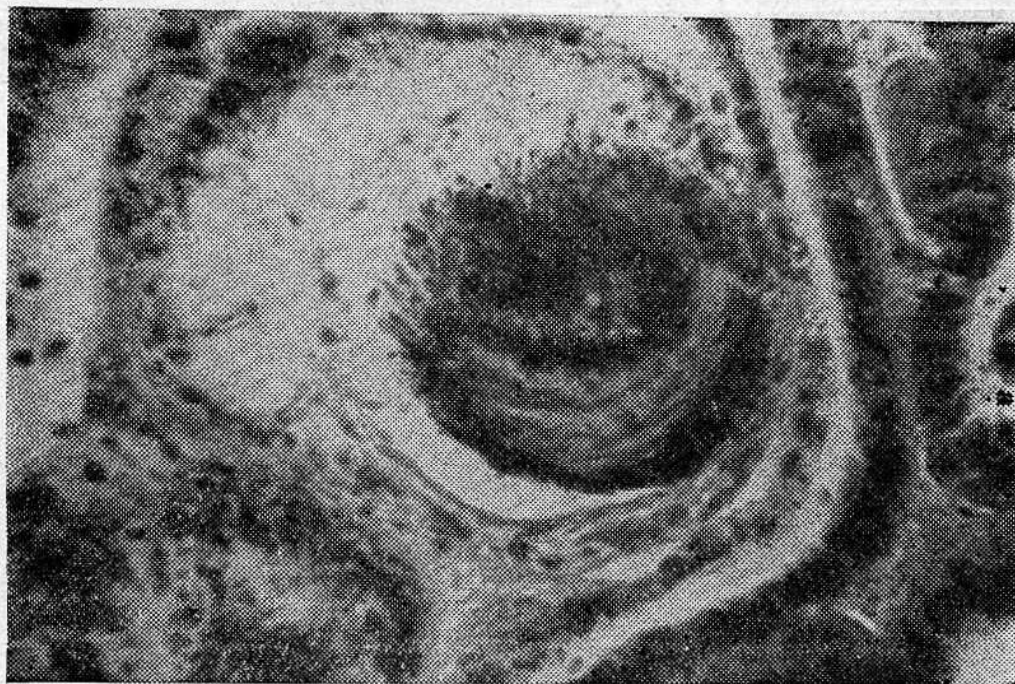


Рис. 4. Мертвый цистицеркоид. Головка превратилась в скопление детрита, уменьшилась в размерах. Образовавшееся полулунное пространство заполнено синцитием из клеток наружных слоев цистицеркоида (микрофото, об. 40, ок. 10).

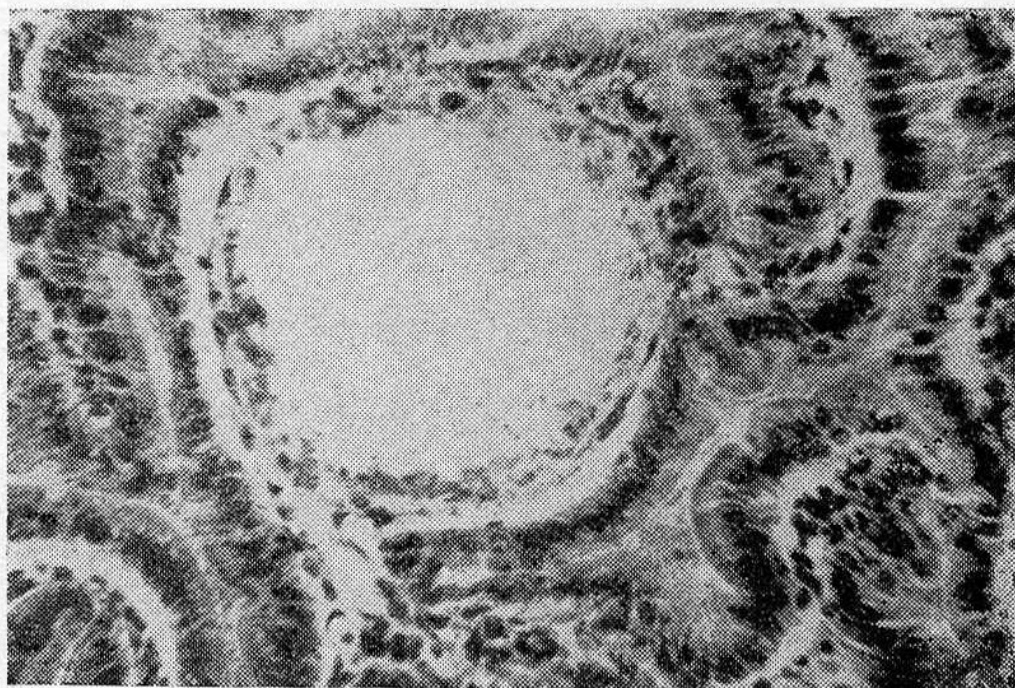


Рис. 5. Мертвый цистицеркоид, превратившийся в кисту (микрофото, об. 40, ок. 7).

разуется полулунное пространство, заполненное отечной жидкостью и нежным синцитием, образовавшимся из клеток наружных слоев цистицеркоида (рис. 4). У некоторых цистицеркоидов остатки головки видны в виде скопления клеточного детрита, окруженного описанным синцитием. Синцитий становится все более широкопетлистым из-за постепенной гибели образующих его клеток. В дальнейшем детрит, очевидно, рассасывается и клетки синцития гибнут. А еще позже видна округлая киста, на периферии которой заметны единичные сохранивши-

еся клетки синцития (рис. 5). Более поздние стадии на наших препаратах не были обнаружены. В ткани ворсинки, окружающей гибнущих цистицеркоидов, имеется отек, небольшая преимущественно очаговая лейкоцитарная инфильтрация.

Методами обычной микроскопии мы не могли различать живых и мертвых цистицеркоидов, находящихся на ранних стадиях развития (до формирования присосок). Вопрос о том, происходит ли среди них гибель, требует дальнейшего изучения.

ЛИТЕРАТУРА

- Иванов В. И. 1957. Цикл развития карликового цепня. Тр. Днепропетровск. ин-та эпидемиол. микробиол. и гигиены, 3.
 Килькинов Г. И. 1961. К методике исследования кишечника крыс при гельминтозах. Тр. Крымск. мед. ин-та, 30.
 Котова З. Н. 1950. Патологоанатомические изменения при экспериментальном гименолепидозе. Мед. паразитол. и паразитарн. бол., 5.
 Мирецкий О. Я., Мешман М. Д., Тихомирова Н. И. 1955. Изменение иммунологической реактивности гименолепидозных мышей введением гидрокортизона. Мат-лы научн. конф. ВОГ, 4.

Поступила 12.XI 1966 г.

POST-MORTEM CHANGES OF MATURE CYSTOCERCIDS OF *HYMENOLEPIS NANA* IN SMALL INTESTINES FIBRES OF ALBINO MICE

O. Ya. Miretsky, V. S. Pashkova

(The Crimea Medical Institute)

Summary

Histological study of dead mature cystocercoids in small intestines fibres of albino mice, whom for invasion intensity increase cortyson was administrated to, enabled one to describe successive stages of the dead cystocercoid destruction — structure obliteration, diminution of cystercoid heads with the appearance of oedematous liquid, resolution of cell detrit with the origin of a cyst.

НОВЫЙ ВИД РОДА ОРТОСПЛАНХНУС — *ORTHOSPLANCHNUS PYGMAEUS* (ТРЕМАТОДА, CAMPULIDAE) — ПАРАЗИТ КИТА

М. В. Юрахно

(Крымский государственный педагогический институт)

В 1966 г. по заданию Магаданского отделения ТИНРО в районе Чукотки был собран гельминтологический материал от морских млекопитающих. Помимо других животных мы подвергли гельминтологическому вскрытию по К. И. Скрябину (1928), К. И. Скрябину и Р. С. Шульцу (1940) и С. Л. Делямуре и А. С. Скрябину (1964) трех серых китов, добытых местными охотниками. В кишечнике одного из них (самец, вскрытие 343) была найдена трематода рода *Orthosplanchnus* Odhner, 1905, оказавшаяся представителем нового вида. Его описанию и посвящена настоящая статья.