

УДК 616.37–091.8–092.9:613.24/.25:613.65:612.015.11

ВПЛИВ ІММОБІЛІЗАЦІЙНОГО СТРЕСУ НА СТАН ЗДОРОВ'Я ЩУРІВ У ЕКСПЕРИМЕНТІ

*Ніколаєва О.В., Павлова О.О., Сіренко В.А., Ковальцова М.В.,
Сулхдост І.О., Добровольська О.М.*

Харківський національний медичний університет, Україна

e-mail: yamarinka@ukr.net

У вагітних щурів встановлено, що іммобілізаційний стрес призводить до перебування морфофункціонального стану підшлункової залози, у вигляді деструктивних змін у панкреоцитах та призводить до гемодінамічних порушень; визиває цитокіновий дисбаланс (підвищення інтерлейкіну-12), тим самим посилює пошкодження залози у всіх тварин.

Ключові слова: іммобілізаційний стрес, цитокіни, підшлункова залоза, щури.

Введення

У медичній літературі висвітлено, що стрес призводить до розладів здоров'я людини та тварин, сприяє виникненню хвороб, є джерелом органних і системних порушень, у тому числі призводить до патології підшлункової залози (ПЗ) [1]. Стрес є яскраво вираженою адаптивною реакцією, але в той же час він може бути причиною розвитку багатьох патологічних процесів: гіпотермії, гіпоглікемії внаслідок пригнічення секреції інсуліну, порушення катаболізму білків, зниження частоти дихання та серцевих скорочень [2]. В свою чергу Г. Сельє ввів уявлення про стрес (англ. stress - напруга) як неспецифічну відповідь організму на фактори зовнішнього або внутрішнього середовища, що порушують гомеостаз [3].

Метою дослідження було визначити зміни у морфофункціональному стані ПЗ та з'ясувати баланс про- і протизапальних цитокінів у вагітних щурів при дії іммобілізаційного стресу.

Матеріали та методи дослідження

Дослідження виконано на лабораторних щурах популяції WAG/G Sto, що утримувались у стандартних умовах виварію (10 щурів) – група контролю (2 гр.) та на 10 щур-самках, які перебували в умовах стресу – основна група (1 гр.). Моделювання стресу проводилося шля-

хом щоденної іммобілізації щурів у спеціальних клітинах-пеналах в різні часові інтервали за схемою: 1-й день – 9⁰⁰ - 15⁰⁰ (6 годин), 2-й день – 15⁰⁰ - 19⁰⁰ (4 години), 3-й день – 12⁰⁰ - 18⁰⁰ (6 годин), 4-й день – 9⁰⁰ - 7⁰⁰ (12 годин), 5-й день – 15⁰⁰ - 17⁰⁰ (2 години), 6-й день – 8⁰⁰ - 11⁰⁰ (3 години), 7-й день - немає іммобілізації [4].

Морфологічне дослідження ПЗ проведено за загальноприйнятими методиками з використанням гістологічних і морфометричних методів [5]. Біохімічне дослідження проводилось імуноферментним методом на підставі вивчення в сироватці крові рівнів інтерлейкіну-4 («Вектор БЕСТ», Новосибірськ) та інтерлейкіну-12 (Elisa Kit, Ani Biotech Oy, Finland) за прикладеними інструкціями.

Отримані результати піддалися статистичній обробці. Визначали середнє арифметичне значення (M), стандартне відхилення середнього значення (y) і помилку середнього (m). Для перевірки гіпотези о рівності середніх величин використовувався критерій F [6].

Виведення щурів з експерименту здійснювалося відразу після народження потомства з дотриманням морально-етичних принципів роботи на тваринах відповідно до вимог і норм, типового положення з питань етики МОЗ України

№ 690 від 23.09.2009 р.

Результати

Аналіз особливостей структурно-функціонального стану частини ПЗ показав, що на відміну від групи порівняння, у всіх щурів після стресового навантаження виявлено виражений набряк і повнокрів'я сполучної тканини з ознаками порушення гемодинаміки: судини розширені, переповнені кров'ю з явищами стазу. Зміна проникності стінок судин обумовлює просочування рідкої частини крові і формених елементів в інтерстиціальний простір. Саме з цим можна пов'язати набряк сполучнотканинного прошарку. У свою чергу, порушення кровообігу чинить негативний вплив на самі клітини ПЗ, так як супроводжується розвитком гіпоксії. В умовах гіпоксії може порушуватися функціонування ПЗ, що проявиться порушенням її структури. Так само виявлені зміни в екзокринних відділі ПЗ у вигляді вакуольної дистрофії цитоплазми (у 100% щурів), патології ядер ациноцитів – каріопікноз, каріорексис, каріолізіс, маргінація хроматину (у 40% тварин). Подібні зміни супроводжувалися розладами в ендокринному відділі ПЗ у вигляді візуального зменшення кількості та зміни форми острівців (ОЛ) (у 100% щурів), дегрануляції та вакуолізації цитоплазми б- та в-клітин (у 100%), каріопікнозу та каріорексису в-клітин (у 100%), конденсації та маргінації хроматину б- та в-клітин (у 100%).

Гістохімічний аналіз показав, що в 1-й групі в екзокриноцитах та ендокри-

ноцитах знижений вміст ДНК (++) - (+++), РНК (+++) і нейтральних мукополісахаридів (+) у порівнянні з 2-ю групою (+++ і +++ і +++ відповідно), що свідчить про зниження функціональної активності екзокринного відділу ПЗ, зокрема, продукції білково-слизового секрету.

За даними біохімічного дослідження з'ясовано, що у 100% щурів основної групи має місце підвищення рівня ІЛ-12 у сироватці крові на відміну від тварин групи контролю. Зміни ІЛ-4 виявилися більш різноманітними. У щурів 1-ї гр. має місце підвищення (у 10%±9,5 тварин), в переважній більшості зниження його рівня (у 70%±14,5, $p < 0,01$) і рідко відмічено його нормальний показник (у 20±12,6%).

Результати дослідження показали, що середній рівень ІЛ-12 у сироватки крові щурів основної групи становив $31 \pm 1,6$ пкг ($p < 0,01$), тоді як у групі контролю дорівнював $9,5 \pm 0,4$ пкг. Показник ІЛ-4 у щурів 1-ї гр. складав $1,1 \pm 0,2$ пкг/мл, тоді як у 2-ї гр. він становив $1,9 \pm 0,1$ пкг/мл (рис. 1).

Для з'ясування ступеня пропорційності зміни рівня ІЛ-12 і ІЛ-4 ми визначили показник співвідношення ІЛ-12/ІЛ-4. Встановлено, що його рівень у щурів 1-ї гр. суттєво підвищений, а саме у 5,4 рази ($p_1 < 0,001$) по відношенню до групи контролю (див. мал. 1).

Характер зміни рівня ІЛ-12 (підвищення) та ІЛ-4 (зниження) дає підстави зазначити, що шляхом реалізації імунної відповіді на ушкодження ПЗ у щурів-ма-

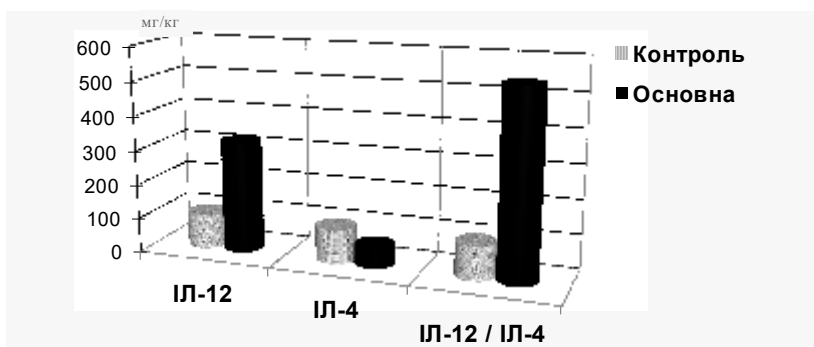


Рис. 1 Вміст цитокинів у сироватці крові (М±m) у щурів (у % від нормативу)

терів 2-ї і 3-ї груп імунна відповідь на ушкодження ПЗ реалізується активацією реакцій клітинного імунітету на тлі зниження активності реакцій гуморальної відповіді. Така ситуація може обумовити збільшення ступеня пошкодження тканини ПЗ і обумовити хронізацію її патологічних змін, результатом чого з часом може бути розвиток у тварин хронічного панкреатиту.

Виводи

1. Імобілізаційний стрес під час вагітності щурів негативно впливає структурні компоненти екзо- та ендокриного апарату ПЗ та проявляються сполученням дистрофічних, атрофічних і склеротичних змін та тлі дисциркуляторних і гемореологічних порушень ПЗ.
3. У щурів, які перебували в умовах хронічного стресу протягом вагітності спостерігається системна гуморальна відповідь у вигляді дисбалансу про- і протизапальних цитокінів з переважанням маркерного цитокіна Th1-лімфоцитів, що свідчить про переважне залучення в патогенез ушкодження ПЗ клітинної ланки імунітету.
4. Стресування під час вагітності в певних умовах може сприяти розвитку функціональних розладів з боку різних органів і систем (у тому числі ПЗ), та бути причиною різноманітної органічної патології.

Література

1. Basha R.H. в-Caryophyllene, a natural sesquiterpene lactone attenuates hyperglycemia mediated oxidative and inflammatory stress in experimental diabetic rats / Basha R.H. // Chem. Biol. Interact. – 2016 . – № 5 (245) . –Р. 50-58.
2. Голуб, И.Е. Морфофункциональные изменения в надпочечниках экспериментальных животных при хроническом иммобилизационном стрессе / И.Е. Голуб, В.Ю. Лебединский, А.В. Изатулин, О. Н. Шашкова // Успехи современного естествознания. – 2009. – № 9 – С. 82-84.

3. Резников, А. Г. Обзор литературы / Literature Review/ А. Г. Резников //Международный эндокринологический журнал. – 2007. - № 4 (10)
4. Пат. 82414 UA, A61D 99/00, G09B 23/28 Спосіб моделювання хронічного імобілізаційного стресу / Николаева О.В., Ковальцова М.В., Євтушенко Т.Г. (UA); № u 2013 03868, опубл. 25.07.2013. Бюл. № 14. – 4 с.
5. Меркулов Г.А. Курс патологистологической техники. – М.: Мед., 1961.–339 с.
6. Гланц, С. Медико-біологічна статистика / С. Гланц; пер. з англ. - М.: Практика, 1998. - 459 с.

References

1. Basha R.H. (2016), «в-Caryophyllene, a natural sesquiterpene lactone attenuates hyperglycemia mediated oxidative and inflammatory stress in experimental diabetic rats», Chem. Biol. Interact, № 5 (245), pp. 50-58.
2. Golub I.E., V.Ju. Lebedinskij, A.V. Izatulin, O. N. Shashkova (2009), «Morfofunkcional'nye izmenenija v nadpochechnikah jeksperimental'nyh zhivotnyh pri hronicheskom immobilizaciiomno stresse, Uspehi sovremennogo estestvoznanija», [Morphofunctional changes in the adrenal glands of experimental animals with chronic immobilization stress], № 9, pp. 82-84 [in Russian].
3. Reznikov A.G. (2007), Obzor literatury [Literature Review], Mezhdunarodnyj jendokrinologicheskij zhurnal, № 4 (10) [in Russian].
4. Nikolaeva, O.V., & Kovaltsova, M.V., & Evtysenko T.G. (2013). Sposib modeluvannj immobilization chronic stress [Sposib modelyvannya chronichnogo imobilizaciiomno stressy] Pat. 82414 UA, A61D 99/00, G09B 23/28. – Bul., 14, 4 [in Ukrainian].
5. Merculov, G.A. (1998) Kyrs patologogistologicheskoy texniki [Course of patologogistologicheskoy technology]. Moskov [in Russian].
6. Glans, S (1998). Mediko-biologicheskay statistika [Of Biomedical Statistics]. Moskov [in Russian].

Резюме

**ВЛИЯНИЕ ИММОБИЛИЗАЦИОННОГО
СТРЕССА НА СОСТОЯНИЕ ЗДОРОВЬЯ
КРЫС В ЭКСПЕРИМЕНТЕ**

*Николаева О.В., Павлова Е.А.,
Сиренко В.А., Ковальцова М.В.,
Сулхдост И.А., Добровольская Е.М.*

У беременных крыс установлено, что иммобилизационный стресс приводят к перестройке морфофункционального состояния поджелудочной железы, в виде деструктивных изменений в панкреацитах и приводит к гемодинамическим нарушениям; вызывают цитокиновый дисбаланс (повышение интерлейкина-12), тем самым усиливают повреждение железы у всех животных.

Ключевые слова: иммобилизационный стресс, цитокины, поджелудочная железа, крысы.

Summary

**THE EFFECT IMMOBILIZATION STRESS
OF STATE OF THE HEALTH RATS DURING
EXPERIMENT**

*Nikolayeva O., Pavlova E., Sirenko V.,
Kovaltsova M., Sulhdost I.,
Dobrovolskaya E.*

According to the study, we found that a chronic stress adversely affects the morphofunctional state of the pancreas: degenerative changes in the exocrine and endocrine cells, violation of geodynamics; adversely affects the cytokines change – rise of interleukin-12, in these way increased risk factor for future chronic pathology of the pancreas.

Keywords: immobilization stress, cytokines, pancreas, pregnant rats.

*Впервые поступила в редакцию 12.04.2017 г.
Рекомендована к печати на заседании
редакционной коллегии после рецензирования*