

УДК 615.454.1:615.322:615.23:616.22/.23

ДОСЛІДЖЕННЯ ВПЛИВУ ГЕЛЮ «ІМБИРОЛ» НА МОРФОЛОГІЧНИЙ СТАН СЛИЗОВОЇ НОСУ ЩУРІВ ПРИ МОДЕЛЮВАННІ ТРАВМАТИЧНОГО РИНИТУ

Крижна С.І., Київська Ю.О., Козар В.В., Багмут І.Ю.

Національний фармацевтичний університет, м. Харків

Проведено один з етапів фармакологічного дослідження нового гелю «Імбирол», що містить комплекс ефірних олій (імбиру, шавлії мускатної, майорану та чайного дерева). Доведено на моделі травматичного риніту виражені лікувальні властивості нового засобу у порівнянні з референтним препаратом «Піносол», які проявляються у здатності покращувати стан слизової оболонки носової порожнини: зменшувати набряк, секрецію, гіперемію у експериментальних тварин.

Ключові слова: риніт, морфологія, слизова оболонка, гель

Актуальність

Розповсюдження патології верхніх дихальних шляхів залишається актуальною проблемою в структурі захворюваності населення України. Епідеміологічна ситуація на території України за останні роки характеризується зростанням захворюваності населення [1]. Розробка нових фармакологічних засобів для симптоматичного та патогенетичного лікування захворювань верхніх дихальних шляхів наразі залишається доцільною. Використання препаратів, які володіють широким спектром дії, насамперед протизапальною, антибактеріальною та ін., і мають природне походження постає на перше місце сучасної фармакотерапії. Такі властивості притаманні ефірним оліям імбиру (має широкий спектр дії, а саме: протизапальну, зігрівальну, антисептичну; оскільки ця ефірна олія має ще й потогінну дію, вона допомагає знизити високу температуру), шавлії мускатної (має виражену бактерицидну, анальгетичну, протівірусну та протизапальну дію); майорану (має антибактеріальні, протигрибкові та антисептичні властивості при риніті, запаленні пазух носа) і чайного дерева (має протизапальну, протівірусну, ранозагоювальну та антисептичну дію) [2, 3]. Уперше в НФаУ науково обґрунтовано склад та розроблено технологію комплексного гелю місцевої дії для ліку-

вання верхніх дихальних шляхів, зокрема ринітів, «Імбирол», що містить комплекс ефірних олій (імбиру, шавлії мускатної, майорану та чайного дерева) [4, 7]. **Метою** нашого дослідження стало проведення одного з етапів фармакологічного дослідження гелю на базі Центральної науково-дослідної лабораторії НФаУ.

Матеріали та методи

Дослідження проводились на моделі гострого запалення носової порожнини, викликаного їдким натрієм (тампон щурам вводили у кожную ніздрю одноразово, час експозиції становив 3 сек.) протягом 12 діб. Дана модель обрана з урахуванням її високої відтворюваності, нетривалого перебігу і відповідності характеру патології клінічній картині захворювання у людини [4]. Експериментальні групи протягом 8-ти днів поспіль лікували досліджуваним гелем та препаратом порівняння «Піносолом» [5]. Проводили морфологічне дослідження після виведення щурів з експерименту передозуванням парами хлороформу слизової оболонки присінку носу та бічної стінки носового ходу щурів. Матеріал фіксували у 10 % розчині формаліну та зневоднювали по спиртах зростаючої міцності, заливали у целоїдин-парафін. Зрізи фарбували гема-токсиліном та еозином. На зрізах проводили напівкількісну оцін-

ку стану слизової оболонки досліджених відділів носу за наступними показниками: некроз слизової, деструкція епітелію, запальна реакція у власній пластинці слизової оболонки та підслизовому шарі, функціональна активність келихоподібних клітин та епітеліальних клітин слизово-серозних залоз підслизового шару [6]. експерименті використовували 18 щурів, яких після розвитку патології (3-я доба експерименту) розподіляли на групи. Перша група – позитивний контроль (тварини, яких не лікували після розвитку патології), в другу та третю групи були відібрані тварини, яким інтраназально вводили досліджуваний препарат та референтний препарат (мазь «Піносол») відповідно. Оцінку ознак здійснювали за 4-х бальною системою, згідно якої: 0 балів – зміни відсутні; 1 бал – зміни слабкі; 2 бали – зміни помірні; 3 бали – зміни виразні. За основу напівкількісної зорової оцінки взято метод В.В. Соколовського [6]. Мікроскопічний аналіз мікропрепаратів проводили під мікроскопом Granum. Мікрофотографування зображень здійснювали цифровою відеокамерою Granum ДСМ 310.

Результати та обговорення

Як показали дослідження у інтактних тварин слизова оболонка бічної стінки носового ходу без ушкоджень, вкрита багаторядним миготливим епітелієм, на деяких ділянках епітелій був дворядний, з помірною домішкою келихоподібних клітин. Власна пластинка слизової подана пухкою сполучною тканиною, серед клітинних елементів розрізнялися нечисленні лімфоцити, поодинокі еозинофільні та нейтрофільні лейкоцити. Повнокровність кровоносних судин варіювала. У підслизовому шарі видні кінцеві відділи слизово-серозних залоз. Епітелій залоз функціонально спокійний (рис. 1).

Слизова оболонка стінки носового ходу щурів після хімічного опіку їдким натрієм часто виразно потовщена. Як сам епітелій, так і власна пластинка слизової, підслизовий шар виразно інфільтровані мононуклеарами. Епітелій слизово-серозних залоз у підслизовому шарі знаходився у гіперактивному стані. Вивідні протоки залоз розширені, виведені на поверхню епітелію. На деяких ділянках багат шаровий миготливий епітелій пошкоджено. У одних клітин зруй-

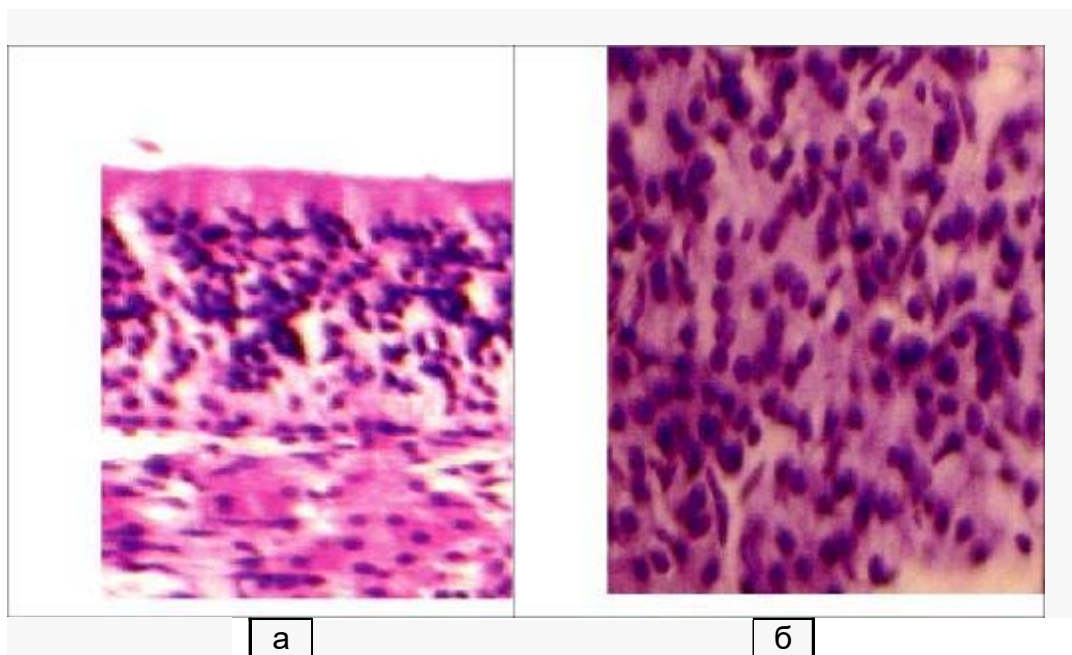


Рис. 1. Слизова оболонка бічної стінки носового ходу інтактного щура: а – келихоподібні клітини у епітелію; слизово-серозні залози у підслизовому шарі. Нормальна функціональна активність. Гематоксилін-еозин. ×400

новано миготливий апарат (відторгнути тільки апікальні відділи), у інших – зруйновано і ядровміщуюча частина. Відмічено також місця з заміною типового для цієї зони епітелію на багатошаровий плоский з ознаками акантозу (рис. 2).

Як референтний препарат була обрана назальна мазь «Піносол», виробництва АТ «Санека Фармасьютікалз» (Словацька Республіка), до складу якого входять ефірні олії сосни звичайної, евкаліпту, тимол, токоферолу ацетат та ментол. Референтний препарат «Піносол» проявляє протизапальну, антимікробну дію, використовується для лікування гострих та хронічних ринітів і може вважатись аналогом гелю за фармакологічною дією та лікарською формою, а також є препаратом природного походження.

Лікування тварин дослідних груп починали через 24 год після моделювання патології і проводили щоденно за допомогою палички з гелем у кожную ніздрю до повного видужання тварин.

Результаті дії їдкого натру на сли-

зову оболонку носової порожнини на 3-ю добу експерименту в усіх тварин розвиваються виражені симптоми гострого запалення, які характеризуються гіперемією і набряком м'яких тканин носа, появою спочатку слизистих, потім слизисто-гнійних виділень з носа, через що зовнішній вигляд щурів був неохайний, шерсть біля мордочки була мокрою і брудною. У тварин дослідних та контрольної груп інтенсивність носової секреції оцінена від 2-х до 4-х балів, в середньому цей показник дорівнював 3 бали.

Введення з лікувальними цілями гелю «Імбирол» сприяло зменшенню патологічних змін у досліджених ділянках слизової дихальної порожнини носу. У присінку носа ділянки пошкодження епітеліального пласту дуже дрібні, одиничні, як правило, вже епітелізовані. Регенерований епітелій не мав чіткого диференціювання шарів, за товщиною нормальний. На інших ділянках цієї зони епітеліальний пласт потовщено, на пластинці слизової

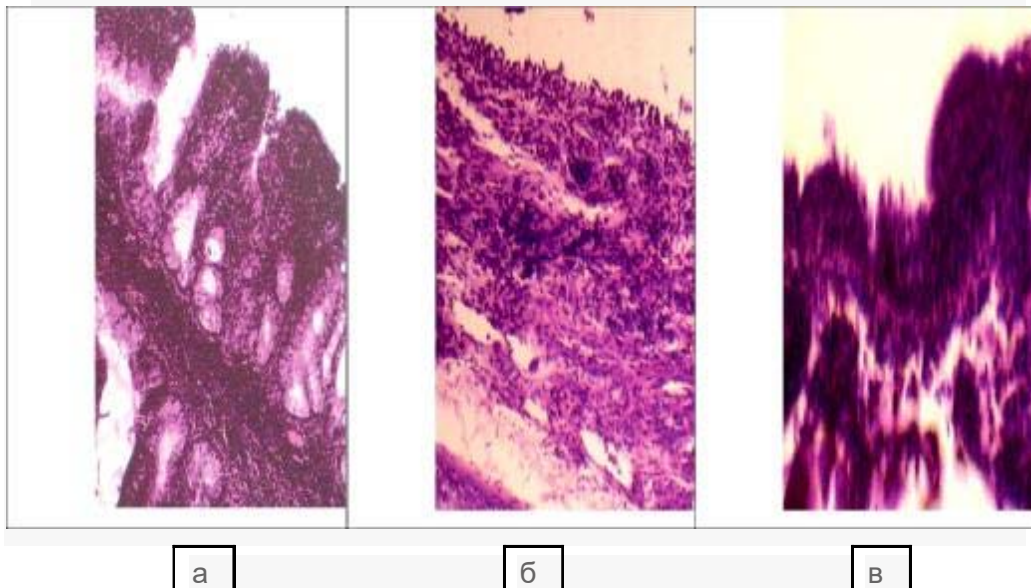


Рис. 2. Слизова оболонка бічної стінки носового ходу щура на 7 день після травмування їдким натрієм: а – потовщення слизової оболонки, виразна продуктивна запальна реакція всіх шарів, гіперактивний стан епітелію залоз підслизового шару; б – пошкодження епітеліального пласту, запальна реакція у власній пластинці; в – заміна багатошарового миготливого епітелію на багатошаровий плоский, акантоз. Гематоксилін-еозин. а – $\times 200$, б-в – $\times 250$

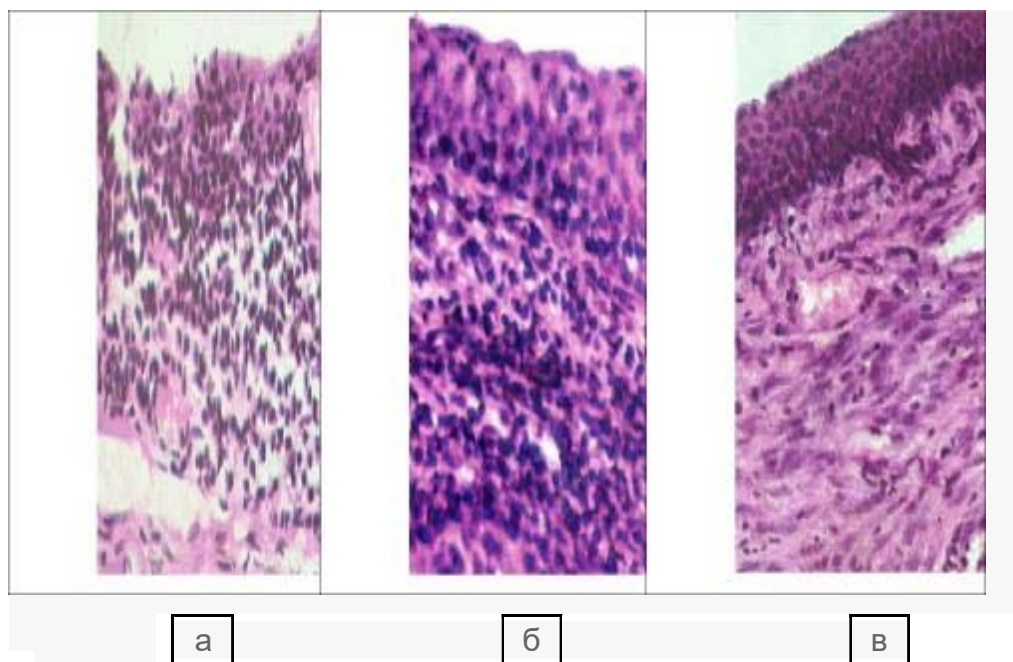


Рис. 3. Слизова оболонка присінку носу щура, якого лікували гелем «Імбирол», на 7 день після травмування їдким натрієм: а – регенований епітелій прикриває колишню ділянку пошкодження, підвищена клітинна та судинна реакція у власній пластинці; б – потовщення епітеліального пласта, запалення у власній пластинці; в – колагеновий матрикс власної пластинки ущільнено, видно осередок клітин, схожих на молоді фібробласти. Гематоксилін-еозин. ×250.

або видні ознаки запалення та набряку колагенового матриксу, або ознаки запалення мінімальні, а колагеновий матрикс ущільнений, спостерігають осередки клітин, що схожі на молоді фібробласти (рис. 3).

В експерименті відмічали, що у тварин, яким інтраназально наносили гель «Імбирол», перебіг гострого риніту був менш інтенсивним. Достовірно зниження інтенсивності носової секреції відносно позитивного контролю спостерігали вже після 2-х днів лікування (5-й день експерименту), яке тривало до кінця експерименту. Після 10-ти днів лікування (12-а доба експерименту) гелем «Імбирол» у тварин не спостерігали проявів риніту. В той час як на тлі введення референтного препарату мазі «Піносол», достовірно зниження інтенсивності носової секреції відносно позитивного контролю спостерігали лише після 5-ти днів лікування (на 7-у та 10-у добу експери-

менту) та наприкінці експерименту (12-а доба), у деяких тварин відмічали залишки проявів патології.

Співставлення ефективності досліджуваного препарату та референтного препарату показало, що гель «Імбирол», на відміну від мазі «Піносол», на моделі гострого запалення носової порожнини у щурів, викликаного їдким натрієм, проявляє більш виражену протизапальну активність, яка проявляється місцевим впливом на уражену слизову оболонку.

Таким чином, результати вивчення специфічної фармакологічної активності гелю з комплексом ефірних олій «Імбирол» свідчать про виражені лікувальні властивості препарату на моделі гострого травматичного риніту, які проявляються у здатності покращувати стан слизової оболонки носової порожнини: зменшувати набряк, секрецію, гіперемію у експериментальних тварин.

Література/References

1. Рейтингова оцінка стану здоров'я населення, діяльності та ресурсного забезпечення закладів охорони здоров'я України за попередніми даними моніторингу 2010 р. / ред. Г. О. Слабкий. – К., 2011. – 60 с.
2. Левицька, С. А. Патофізіологічне значення хронічних захворювань верхніх і нижніх дихальних шляхів в розвитку частих рецидивів респіраторних вірусних інфекцій у дітей. / С. А. Левицька, А. І. Гоженко, В. В. Буяло // Актуальные проблемы транспортной медицины. – 2014. - № 1 (35). – С. 145-148.
3. Выбор оптимального средства для местного лечения фарингита у детей. / Ю. Л. Солдатский, Е. К. Онуфриева, С. Ф. Гаспарян и др. // На допомогу педіатру. – 2014. - № 1 (52). – С. 105-108.
4. Носова, Я. В. Разработка метода экспресс-диагностики бактериальной микрофлоры полости носа / Я. В. Носова, Х. Фарук, О. Г. Аврунин // Проблеми інформаційних технологій. – Херсон, 2013. – № 13. – С. 99-104.
5. All-natural composite wound dressing films of essential oils encapsulated in sodium alginate with antimicrobial properties. / I. Liakos, L. Rizzello, D. J. Scurr et al. // Int. J. Pharm. – 2014. – Vol. 463, № 2. – P. 137– 145.
6. Руководство по экспериментальному (доклиническому) изучению новых фармакологических веществ : метод. рек. / под ред. Р.У. Хабриева. – М. : Медицина, 2005. – 832 с.
7. Пуль-Лузан, В. В. Разработка технологии геля для лечения заболеваний верхних дыхательных путей / В. В. Пуль-Лузан, И. И. Баранова, С. А. Мамедова // Фармация Казахстана. – 2014. - № 9. – С. 50-54.

Резюме

ИССЛЕДОВАНИЕ ВЛИЯНИЯ ГЕЛЯ «ИМБИРОЛ» НА МОРФОЛОГИЧЕСКОЕ СОСТОЯНИЕ СЛИЗИСТОЙ НОСА КРЫС ПРИ МОДЕЛИРОВАНИИ ТРАВМАТИЧЕСКОГО РИНИТА

Крыжная С.И., Киевская Ю.А., Козар В.В., Багмут И.Ю.

Проведен один из этапов фармакологического исследования нового геля «Имбирол», содержащего комплекс эфирных масел (имбиря, шалфея мускатного, майорана и чайного дерева). Доказаны на модели травматического ринита выраженные лечебные свойства нового средства по сравнению с референтным препаратом «Пиносол», которые проявляются в улучшении состояния слизистой оболочки носовой полости: уменьшают отек, секрецию, гиперемию у экспериментальных животных.

Ключевые слова: ринит, морфология, слизистая оболочка, гель

Summary

INVESTIGATION OF THE IMPACT OF GEL “IMBIROL” ON THE MORPHOLOGICAL STATE OF RAT MUSCULAR NOSE AT THE SIMULATION OF TRAUMATIC RHINITIS

Kryzhnaya S.I., Kievskaya Yu.A., Kozar V.V., Bagmut I.Yu.

One of the stages of pharmacological research of the new gel “Imbirol”, containing a complex of essential oils (ginger, clary sage, marjoram and tea tree) was carried out. It is proved on the model of traumatic rhinitis expressed therapeutic properties of the new drug in comparison with the reference preparation “Pinosol”, which are manifested in the improvement of the mucous membrane of the nasal cavity: reduce edema, secretion, hyperemia in experimental animals.

Key words: rhinitis, morphology, mucous membrane, gel

*Впервые поступила в редакцию 14.04.2017 г.
Рекомендована к печати на заседании редакционной коллегии после рецензирования*