

УДК 616.12-089.844:615.477.2

И.Л. Казмирук<sup>1</sup>, Ю.А. Демин<sup>1</sup>, В.В. Рязанцев<sup>2\*</sup>

## Факторы роста BDNF и TGF1 $\beta$ в ткани криоконсервированной амниотической оболочки плаценты человека после антиглаукоматозной операции

UDC 616.12-089.844:615.477.2

I.L. Kazmiruk<sup>1</sup>, Yu.A. Demin<sup>1</sup>, V.V. Ryazantsev<sup>2\*</sup>

## Growth Factors BDNF and TGF1 $\beta$ in Tissue of Cryopreserved Human Placental Amniotic Membrane after Antiglaucomatous Surgery

**Реферат:** Исследовали влияние криоконсервированной амниотической оболочки плаценты человека (АОПЧ) на процесс высвобождения клеточных факторов роста BDNF и TGF1 $\beta$  во внешнюю среду и орган зрения в срок наблюдения до 21-х суток. Методом иммуоферментного анализа определяли содержание факторов роста клеток в тканях органа зрения после использования в качестве покрытия замороженной АОПЧ в 2-этапному режиму АОПЧ при антиглаукоматозной операции. Показана эффективность применения размороженной АОПЧ в отношении процесса высвобождения клеточных факторов роста после ее аппликации в зоне послеоперационного дефекта. Установлена зависимость накопления факторов роста BDNF и TGF1 $\beta$  от времени аппликации криоконсервированной АОПЧ, вида ткани глаза и тропности факторов роста.

**Ключевые слова:** амниотическая оболочка плаценты человека, криоконсервирование, проницаемость, факторы роста клеток, антиглаукоматозная операция.

**Реферат:** Досліджували вплив криоконсервованої амніотичної оболонки плаценти людини (АОПЛ) на процес вивільнення клітинних факторів росту BDNF і TGF1 $\beta$  у зовнішнє середовище та орган зору в термін спостереження до 21-х діб. Методом імуоферментного аналізу визначали вміст факторів росту клітин у тканинах органа зору після використання в якості покриття замороженої за 2-етапним режимом АОПЛ при антиглаукоматозній операції. Показана ефективність застосування розмороженої АОПЛ щодо процесу вивільнення клітинних факторів росту після її аплікації у зоні післяопераційного дефекту. Встановлено залежність накопичення факторів росту BDNF і TGF1 $\beta$  від часу аплікації криоконсервованої АОПЛ, виду тканини ока та тропності факторів росту.

**Ключові слова:** амніотична оболонка плаценти людини, криоконсервування, проникність, фактори росту клітин, антиглаукоматозна операція.

**Abstract:** The effect of cryopreserved human placental amniotic membrane (HPAM) on the release of cell growth factors BDNF and TGF1 $\beta$  into both an environment and eye within the observation period of up to 21 days has been studied. By enzyme immunoassay there was investigated the content of cell growth factors in ocular tissues after use as a coating of the frozen according two-step regimen HPAM in antiglaucomatous surgery. The efficiency of using the frozen-thawed HPAM in respect of releasing the cell growth factors after its application into the post-surgery defect zone has been demonstrated. There was found the dependence of accumulation of growth factors TGF1 $\beta$  and BDNF on time of cryopreserved HPAM application, eye tissue type and tropism of growth factors.

**Key words:** human placental amniotic membrane, cryopreservation, permeability, cell growth factors, antiglaucomatous surgery.

В настоящее время актуальной медико-социальной проблемой является рост численности населения с заболеваниями органа зрения, связанными с глаукоматозным состоянием [3]. Традиционно при данной патологии показан хирургический метод лечения, однако известно [2], что в послеоперационном периоде, а именно в момент выраженного рубцевания ткани, возможно развитие воспалительного процесса. Поэтому для коррекции послеоперационного дефекта применяют биологические тканевые покрытия, в частности

For now, a growing number of patients with eye diseases related to glaucomatous condition is a vital medical and social issue [4]. Treatment of this pathology usually includes a surgery, which is often accompanied with an inflammation [1] in the post-surgery period, mostly during an expressed tissue scarring. One of the methods to control the post-surgery course is the application of biological tissue coatings, in particular, human placental amniotic membrane (HPAM) into the post-surgery defect area [8]. Using this treatment in medical practice is stipulated by the

<sup>1</sup>Харьковская медицинская академия последипломного образования, г. Харьков

<sup>2</sup>Отдел криоцитологии, Институт проблем криобиологии и криомедицины НАН Украины, г. Харьков

\*Автор, которому необходимо направлять корреспонденцию: ул. Переяславская, 23, г. Харьков, Украина 61016; тел.: (+38 057) 373-30-34, факс: (+38 057) 373-30-84, электронная почта: vvryaz@i.ua

Поступила 09.09.2014

Принята в печать 30.03.2016

Проблемы криобиологии и криомедицины. – 2016. – Т. 26, №2. – С. 145–154. © 2016 Институт проблем криобиологии и криомедицины НАН Украины

<sup>1</sup>Kharkiv Medical Academy of Post-Diploma Education, Kharkov, Ukraine

<sup>2</sup>Department of Cryocytology, Institute for Problems of Cryobiology and Cryomedicine of the National Academy of Sciences of Ukraine, Kharkiv, Ukraine

\*To whom correspondence should be addressed: 23, Pereyaslavskaya str., Kharkiv, Ukraine 61016; tel.: +380 57 373 3034, fax: +380 57 373 3084, e-mail: vvryaz@i.ua

Received September, 09, 2014

Accepted March, 30, 2016

Probl. Cryobiol. Cryomed. 2016. 26(2): 145–154.

© 2016 Institute for Problems of Cryobiology and Cryomedicine

амниотическую оболочку плаценты человека (АОПЧ) [6]. Такой метод лечения используют в медицинской практике, поскольку в АОПЧ отмечается большое количество факторов клеточного роста (BDNF и TGF1 $\beta$ ), она обладает минимальной иммуногенностью (клетки эпителия на поверхности ткани практически не имеют маркеров HLA 1-го типа и HLA-DR 2-го типа), антимикробным эффектом (за счет лизоцима, трансферрина и лактоферрина), противовоспалительным действием (обеспечивается цитокинами ИЛ-6 и ИЛ-8), а также в ней содержатся ингибиторы тканевых протеаз (TIMP- 1, 2, 3, 4) [10].

Криоконсервирование АОПЧ позволяет создавать запасы ткани для дальнейшего ее использования по мере необходимости при антиглаукоматозных операциях (АГО). Однако на сегодняшний день отсутствуют достоверные данные о поступлении биологически активных веществ и нейропротекторов в ткани глаза из амниона, покрывающего раневой дефект, *in situ* до 21-х суток послеоперационного периода.

Ранее для замораживания ткани плаценты человека применяли 2-этапный режим, который обеспечивал высокий показатель структурной сохранности ткани [7]. В данной работе показана эффективность использования этого режима замораживания в отношении процесса высвобождения из размороженной АОПЧ клеточных факторов роста после аппликации на ткани органа зрения.

Целью работы было определение содержания факторов роста в тканях глаза в период использования в качестве биологического покрытия при антиглаукоматозной операции замороженной по 2-этапному режиму амниотической оболочки плаценты человека. Эффективность режима криоконсервирования оценивали по выходу из криоконсервированной АОПЧ (кАОПЧ) факторов роста клеток в ткани глаза после операции: нейротрофического фактора мозгового происхождения (BDNF) и трансформирующего фактора роста клеток (TGF1 $\beta$ ). Нами была поставлена задача после размораживания кАОПЧ получить ткань с минимально возможной проницаемостью для этих маркеров и использовать такой режим замораживания, который бы обеспечивал наиболее длительное (до 21-х суток) высвобождение нейротрофических и клеточных факторов из кАОПЧ в органе зрения.

### Материалы и методы

Эксперименты проводили на кроликах породы Шиншилла ( $n = 25$ ), которых содержали в условиях вивария при соответствующем освещении на

presence of large amounts of cell growth factors (BDNF and TGF1 $\beta$ ) in HPAM, its minimal immunogenicity (tissue surface epithelial cells virtually do not have HLA type 1 and HLA-DR type 2 markers), antimicrobial effect (due to lysozyme, lactoferrin and transferrin), anti-inflammatory action (ensured by cytokines (IL-6, IL-8)) and inhibitors of tissue proteases (TIMP- 1, 2, 3, 4) as well [4].

Cryopreservation of HPAM allows to create the stocks of the tissue for future application in antiglaucomatous surgery (AGS) when needed. However, there are no valid data on releasing the biologically active substances and neuroprotectors into an ocular tissue from the covering the wound defect amnion *in situ* to the 21<sup>st</sup> day of post-surgery period.

Two-step protocol was used to freeze the human placental tissue previously, providing a high rate of the tissue structure preservation [9]. This paper will demonstrate an effective freezing regimen in respect of the release of cell growth factors from the frozen-thawed HPAM after application to an ocular tissue.

The research goal was to determine the content of growth factors in eye tissues in case of using in antiglaucomatous surgeries a biological coating of cryopreserved HPAM (сHPAM), frozen according to two-step protocol. Efficiency of the cryopreservation regimen was assessed by release of cell growth factors from cryopreserved HPAM (сHPAM) in eye tissue after surgery, *i. e.* neurotrophic factor of cerebral origin (BDNF) and transforming growth factor of cells (TGF1 $\beta$ ). We planned to procure сHPAM which would have a minimal permeability of these markers after thawing of the tissue and to use such freezing regimen, which would provide the longest release (up to 21 days) of neurotrophic and cellular factors of сHPAM in an eye.

### Materials and methods

Experiments were carried out in Chinchilla rabbits ( $n = 25$ ) kept in the animal house conditions with appropriate light regimen and the standard diet. Adrenaline was administered to simulate eye glaucoma in animals [5, 7].

The work was performed in accordance with the General Principles of Experiments in Animals, approved by the 5<sup>th</sup> National Congress in Bioethics (Kiev, 2013) and consistent with the statements of the European Convention for the Protection of Vertebrate Animals Used for Experimental and Other Scientific Purposes (Strasbourg, 1986).

To prepare HPAM we have used the same technique as for the medical immune biological product 'Plateks-amniotic membrane for ophthalmology' (registration certificate Nr. 734/08-300 200 000,



стандартном рационе питания. Для формирования глаукомы глаз животным вводили адреналин [3, 5].

Работу выполняли в соответствии с «Общими принципами экспериментов на животных», одобренными V Национальным конгрессом по биоэтике (Киев, 2013) и согласованными с положениями «Европейской конвенции по защите позвоночных животных, используемых для экспериментальных и других научных целей» (Страсбург, 1986).

Для приготовления препарата АОПЧ использовали такую же технологию, как и при создании медицинского иммуно-биологического препарата «Платекс-амниотическая оболочка для офтальмологии» (Регистрационное свидетельство №734/08-300200000 до 09.07.2013 г.), с соблюдением условий Хельсинской декларации.

Перед замораживанием фрагменты АОПЧ инкубировали в растворе криоконсерванта диметилсульфоксида (ДМСО) с конечной концентрацией 10% (Корпорация «Артериум», Украина) в течение 18–20 мин, затем каждый фрагмент помещали в стерильный одноразовый контейнер («Nunc», Германия), герметизировали и маркировали. Образцы замораживали по 2-этапной программе: охлаждение до  $-40^{\circ}\text{C}$  со скоростью от 3 до 5 град/мин и дальнейшее погружение в жидкий азот ( $-196^{\circ}\text{C}$ ). После замораживания контейнеры с материалом переносили в низкотемпературный банк для хранения при температуре  $-196^{\circ}\text{C}$ .

После формирования в течение 2-х месяцев у лабораторных животных глаукомы проводили АГО, затем в зоне послеоперационного дефекта использовали кАОПЧ сразу после ее размораживания [1]. Операцию выполняли в любом из свободных секторов глазного яблока между прямыми мышцами. У лимба, после предварительного определения проекции канала Шлемма, иссекали глубокие слои фильтрующей зоны вместе с синусом и трабекулой в виде треугольника. Склеральный лоскут фиксировали у его вершины к выпуклой части склеры одним П-образным швом и узловыми швами с каждой стороны с одномоментным захватом кАОПЧ. Для заживления на конъюнктивальную рану накладывали непрерывный шов.

Освобожденный от дебриса гомогенат из нативной и замороженной ткани АОПЧ, а также других тканей глаза лабораторных животных готовили следующим образом. Из жидкого азота извлекали одну дозу кАОПЧ, в части экспериментов содержание факторов роста определяли в незамороженной АОПЧ или здоровой ткани (роговица, сетчатка, глазной нерв и склера) из локуса АГО. Гомогенат получали из 100 мг ткани АОПЧ или ткани глаза, которую измельчали в пробирке

09/07/2013), the procedure complied with the conditions of the Declaration of Helsinki.

Prior to freezing the HPAM fragments were incubated in dimethyl sulfoxide (DMSO) cryoprotectant solution at a final concentration of 10% (Arterium Corporation, Ukraine) for 18–20 min, then each fragment was placed into a sterile disposable container (Nunc, Germany), sealed and marked. The samples were frozen according to the two-step program: cooling down to  $-40^{\circ}\text{C}$  at a rate of 3 to 5 deg/min and further immersion into liquid nitrogen ( $-196^{\circ}\text{C}$ ). After freezing the containers with the material were transferred to the Low Temperature Bank for storage at liquid nitrogen temperature.

Within 2 months after simulation of glaucoma the laboratory animals were subjected to AGS, during which the cHPAM was applied in a zone of post-surgery defect right after thawing [12]. The surgery was performed in any of the eyeball free sectors between the rectus muscles. Near the limb, after a preliminary determination of the projection of Schlemm's canal, we have dissected the deep layers of filter area with a sinus and trabeculae as a triangle. The scleral flap was fixed at its top to the convex part of the sclera by means of one U-shaped suture and interrupted sutures on each side with a simultaneous capture of cHPAM. Conjunctival wound was closed with a continuous suture.

Debris-free homogenate from native and frozen tissue of HPAM, as well as other eye tissues of laboratory animals were prepared as follows. A single dose of amniotic membrane was taken from liquid nitrogen, in some experiments the content of growth factors was determined in the non-frozen amniotic membrane or in healthy tissue (cornea, retina, optic nerve and sclera) from the locus of AGS. The homogenate was derived from 100 mg HPAM tissue or eye tissue which were ground in a 1.5 ml tube using a Potter micro-homogenizer in phosphate based physiological saline pH 7.4, supplemented with 1 mM protease inhibitor phenyl-methylsulfonyl fluoride in 1:9 ratio. The resulted homogenate was cleared of debris by centrifugation at 1000g for 10 min. The supernatant was collected into separate tubes for the measurement of cell growth factors and neurotrophins.

To assess the yield of growth factors BDNF and TGF1 $\beta$  the frozen-thawed cHPAM tissue was incubated in a sterile physiological saline. The cHPAM tissue (100 mg) was placed into 1 ml solution at  $37^{\circ}\text{C}$  and after 1, 3, 6, 9 hrs the supernatant was collected for measurement of growth factors.

Content of TGF1 $\beta$ , BDNF growth factors (human) was measured by highly sensitive test systems from DRG (USA; sensitivity 2 pg/ml) and R&D Systems (USA, sensitivity 20 pg/ml), respectively. Measure-





объемом 1,5 мл с помощью микрогомогенизатора Поттера в физиологическом растворе на фосфатном буфере pH 7,4 с добавлением 1 ммоль ингибитора протеаз фенилметилсульфонилфлуорида в соотношении 1:9. Полученный гомогенат освобождали от дебриса центрифугированием при 1000g в течение 10 мин. Надосадок отбирали в отдельную пробирку для измерения содержания факторов роста клеток и нейротрофинов.

Для оценки выхода факторов роста BDNF и TGF1 $\beta$  размороженную ткань кАОПЧ инкубировали в стерильном физиологическом растворе. Ткань кАОПЧ (100 мг) помещали в 1 мл раствора (37°C) и через 1, 3, 6, 9 ч отбирали надосадок для измерения содержания факторов роста.

Содержание факторов роста BDNF и TGF1 $\beta$  (человека) измеряли высокочувствительными тест-системами «DRG» (США; чувствительность 2 пг/мл) и «R&D Systems» (США; чувствительность 20 пг/мл) соответственно. Измерения проводили согласно инструкции к данным тест-системам методом иммуноферментного анализа на полуавтоматическом спектрофотометре для 96-луночных планшетов с вертикальным лучом «StatFax 2400» (США).

Данные статистически обрабатывали методом Стьюдента и представляли на рисунках как средние значения  $M \pm m$ . Различия считали значимыми при  $p < 0,05$ .

### Результаты и обсуждение

В результате проведенных исследований установлено, что через 7, 14, 21 суток после наложения на место послеоперационного шва кАОПЧ, замороженной по 2-этапной программе, быстрее восстанавливалась ткань глаза и формировался мягкий шов.

Один из наиболее важных показателей структурной целостности ткани АОПЧ после замораживания-отогрева – способность удерживать внутриклеточные вещества. Достаточно распространенным является измерение выхода внутриклеточных веществ из ткани, концентрацию которых принято определять сразу после размораживания биообъекта. Однако при таком методическом подходе остается неясным, как аппликация кАОПЧ в зоне послеоперационного шва спустя значительное время после размораживания может повлиять на ее сохранность. С целью наиболее объективной оценки структурной целостности кАОПЧ и моделирования реальных условий ее нахождения в органе зрения после размораживания ткань помещали в физиологический раствор, затем измеряли выход факторов роста клеток BDNF и TGF1 $\beta$  в надосадок.

ments were carried out by ELISA with StatFax 2400 semiautomatic spectrophotometer (USA) with a vertical beam in 96-well plates according to the manufacturers' instructions.

The data were statistically processed by the Student test and represented in the Figures as  $M \pm m$ . The differences were considered as significant at  $p < 0.05$ .

### Results and discussion

The findings allowed to establish that to days 7, 14, and 21 after application of cHPAM, frozen-thawed by two-step program, to the site of post-surgery suture the ocular tissue recovered more quickly and a soft suture formed.

One of the most important indices of HPAM tissue structure preservation after freeze-thawing could be the ability to keep the intracellular substances. Quite common is the measurement of intracellular substances release from a tissue, which concentration is usually determined immediately after thawing of biological object. However we believe such a methodical approach could not to provide a true information, since it has remained unclear how cHPAM application in the post-surgery suture zone could affect its safety in a considerable time after thawing. In order to more objectively assess the structural integrity of cHPAM and to simulate the real conditions of its being in an eye after thawing the tissue was placed in a physiological saline, and afterwards the release of growth factors BDNF and TGF1 $\beta$  into a supernatant was measured.

After using two-step protocol of HPAM freezing in 10% DMSO solution the yield of growth factors within one hour was considerably lower than that with no cryoprotectant used during freezing. The findings suggested the higher preservation rate of the cells and tissues as well as their structural integrity, which were supported by the data of morphological studies [6].

After one-hour incubation of unfrozen HPAM tissue (control) in a physiological saline an insignificant release of BDNF and TGF1 $\beta$  growth factors was observed, after freezing according to two-step protocol a moderate yield was found (in average by 20% higher than the control) and a significant loss of cell contents was noticed in negative control (freeze-thawing with no cryoprotectant). Incubation of HMAP in physiological saline could simulate the coating of a wound surface of conjunctiva with the HPAM, *i. e.* we can conclude a release of the growth factors during healing (Fig. 1). Therefore, the effective healing of post-surgery suture wound will be largely determined by the durable release of biologically active substances from the cHPAM into an eye.

After incubation of the HPAM tissue in physiological solution we determined the remaining amount of BDNF and TGF1 $\beta$  in the cHPAM tissue, since it was important

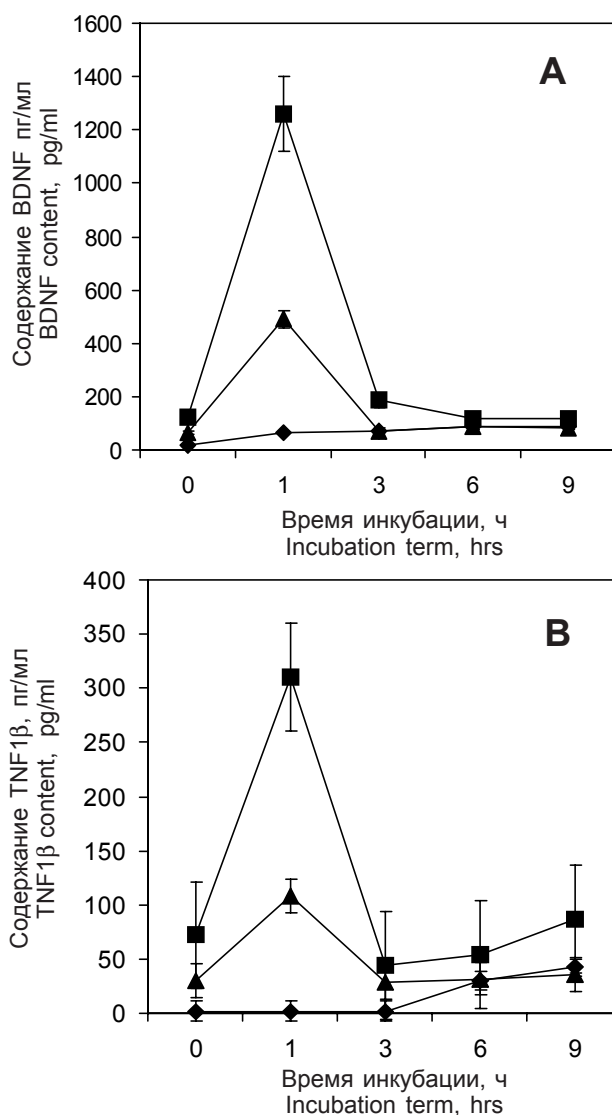


После использования 2-этапного режима замораживания АОПЧ в 10%-м растворе ДМСО выход факторов роста в течение часа был существенно меньше, чем при замораживании без криопротектора. Полученные данные свидетельствуют о большей сохранности клеток и структурной целостности ткани и подтверждаются данными проведенного морфологического исследования [4].

В незамороженной ткани АОПЧ (контроль) после инкубации (1 ч) в физиологическом растворе наблюдался незначительный выход факторов роста BDNF и TGF1 $\beta$ , после замораживания по 2-этапному режиму – их умеренный выход (в среднем на 20% выше контроля), а в отрицательном контроле (замораживание без криопротектора) – значительная потеря клеточного содержимого. Таким образом, результаты инкубации АОПЧ в физиологическом растворе, моделирующей пребывание кАОПЧ на раневой поверхности конъюнктивы, показывают что в процессе заживления ткань высвобождает факторы роста (рис. 1). Поэтому эффективность заживления послеоперационного шва будет в большой степени определяться наиболее продолжительным поступлением биологически активных веществ из кАОПЧ в орган зрения.

После инкубации ткани АОПЧ в физиологическом растворе мы определяли оставшееся в ткани кАОПЧ количество BDNF и TGF1 $\beta$ , поскольку важно было изучить содержание факторов роста не только в надосадке, но и в самой ткани кАОПЧ (рис. 2). Показано, что через 9 ч после размораживания кАОПЧ (замораживание по 2-этапному режиму) сохраняется 65–75% клеточных ростовых факторов, в то время как при неоптимальных условиях замораживания уже через 3 ч после отогрева их содержание составило не более 10–15% от первоначального. Этот эффект объясняется увеличением степени разрушения клеток ткани кАОПЧ после замораживания при погружении в жидкий азот и, напротив, при 2-этапном режиме замораживания в 10%-м растворе ДМСО сохраняется целостность клеток АОПЧ и минимизируется потеря клеточных факторов роста после размораживания ткани кАОПЧ.

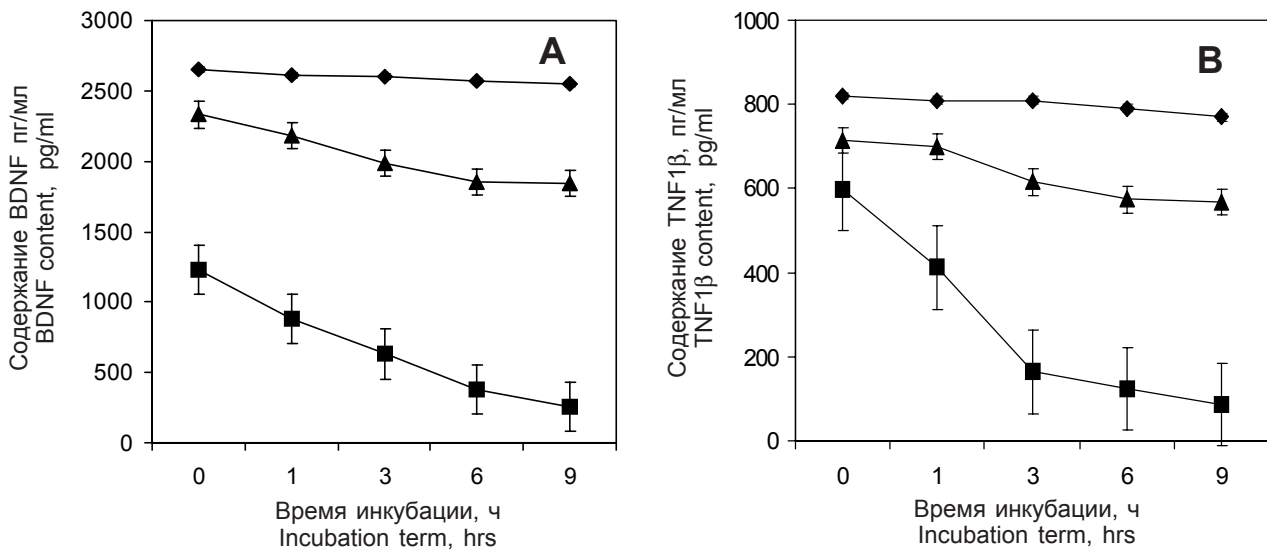
В дальнейшем важно было оценить поступление и распределение факторов роста в разных тканях органа зрения при использовании кАОПЧ после АГО. Для этого в месте операционного вмешательства мы исследовали ткань роговицы, сетчатки, глазного нерва и склеры. В этих тканях в разные сроки после проведения операции было измерено содержание факторов роста BDNF и TGF1 $\beta$ . На рис. 3 показано, что в ткань роговицы на 1-е и 3-и сутки из кАОПЧ, по сравнению с незамороженной, более интенсивно поступают факторы



**Рис. 1.** Содержание факторов роста BDNF (А) и TGF1 $\beta$  (В) в физиологическом растворе после их выхода из криоконсервированной АОПЧ, подвергнутой гипотермическому хранению после размораживания: ◆ – контроль; ■ – замораживание без криопротектора; ▲ – замораживание в 10% ДМСО.

**Fig. 1.** Content in the physiological saline of BDNF (A) and TGF1 $\beta$  (B) growth factors released from HPAM stored hypothermically after thawing: ◆ – control; ■ – freeze-thawing without cryoprotectant; ▲ – freeze-thawing with 10% DMSO.

to examine the content of growth factors not only in the supernatant, but in the cHPAM tissue itself (Fig. 2). It has been shown that 9 hrs later thawing the cHPAM (frozen-thawed according to two-step protocol) has retained 65–75% cell growth factors, while under non-optimal conditions of freezing their content was not more than 10–15% of the initial one already 3 hrs later thawing. This effect could be associated with the increased cell destruction in cHPAM tissue after



**Рис. 2.** Содержание факторов роста BDNF (A) и TGF1β (B) в ткани АОПЧ после криоконсервирования и гипотермического хранения: ◆ – контроль; ■ – замораживание без криопротектора; ▲ – замораживание в 10% ДМСО.

**Fig. 2.** Content of BDNF (A) and TGF1β (B) growth factors in the HPAM tissue following cryopreservation and hypothermic storage: ◆ – control; ■ – freeze-thawing without cryoprotectant; ▲ – freeze-thawing with 10% DMSO.

роста, что, возможно, связано с выходом из части поврежденных клеток кАОПЧ внутриклеточного содержимого. По сравнению с контролем этот показатель был больше на 60%. В эти же сроки (например, в первые сутки) поступление фактора роста BDNF в ткань сетчатки и глазного нерва превышало данный показатель незамороженной АОПЧ на 100%. Такая же тенденция сохранялась в отношении глазного нерва, в котором на 7-е сутки содержание фактора роста BDNF было на 30% выше, чем в незамороженной АОПЧ. Следует отметить, что выход нейротрофина BDNF в ткань сетчатки и роговицы сравним с поступлением из незамороженной АОПЧ. Для склеры отмечалось недостаточное поступление BDNF, как можно предположить, из поврежденных клеток ткани кАОПЧ как на начальных сроках, так и после 7, 14, 21 суток наблюдения.

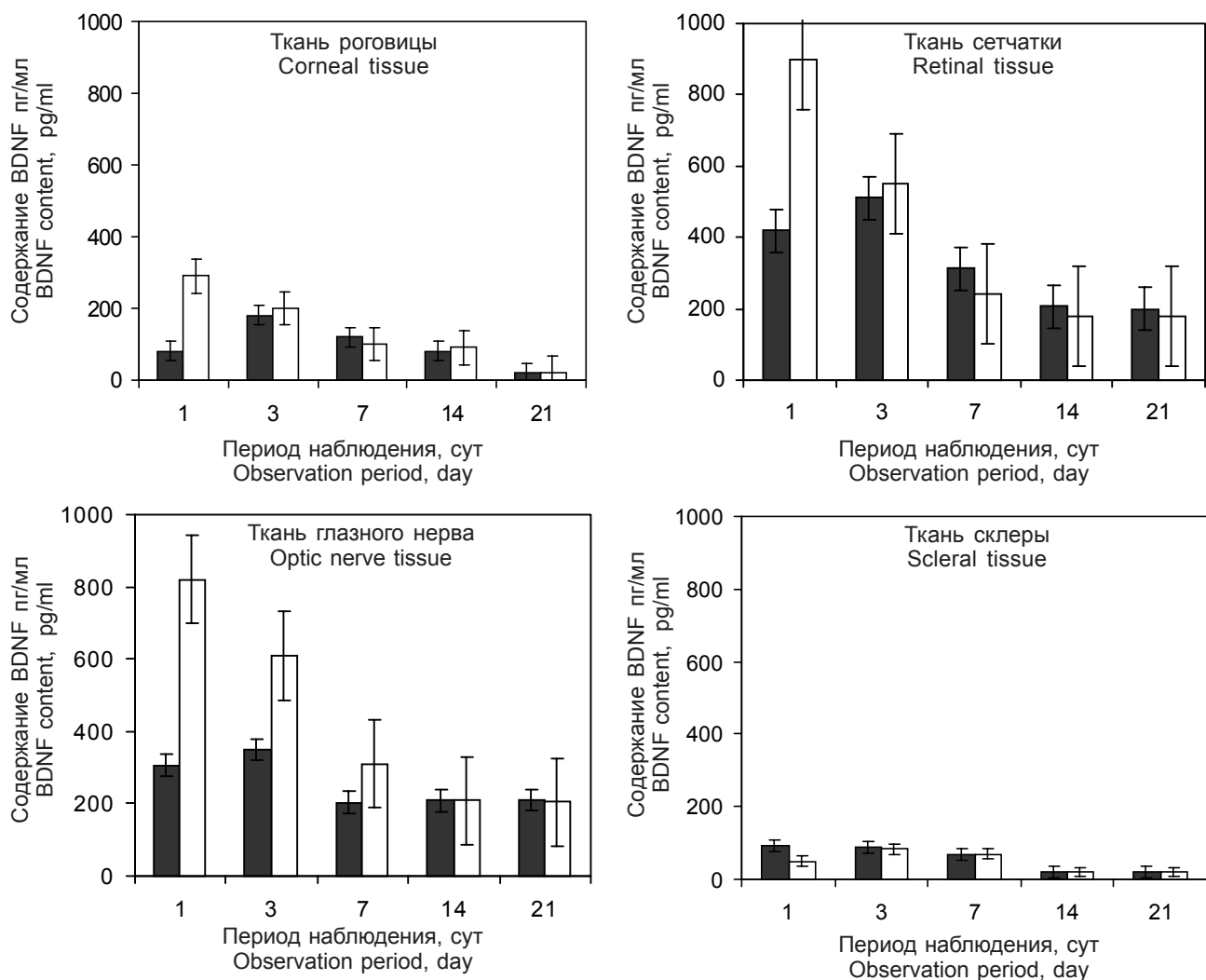
Установлено, что основное количество фактора роста клеток TGF1β накапливается в ткани роговицы в первые сутки аппликации кАОПЧ (рис. 4), незначительное – в глазном нерве, сетчатке и склере. При этом действие незамороженной и криоконсервированной АОПЧ было сходным [9, 12]. На поздних сроках наблюдения содержание TGF1β, превышающее контрольное, отмечалось только в роговице, значимых различий в ткани сетчатки, глазном нерве и склере при использовании кАОПЧ по сравнению с незамороженной АОПЧ выявлено не было. Однако в ткани склеры наблюдалась тенденция к снижению содержания TGF1β.

freezing by immersion into liquid nitrogen unlike the two-step protocol of freezing in 10% DMSO solution, when the integrity of HPAM cells was preserved and the loss of cell growth factors was minimal after thawing of cHPAM tissue.

Afterwards it was of an importance to assess the delivery and distribution of growth factors in different ocular tissues when using cHPAM after the AGS. To do this we investigated the tissues of cornea, retina, optic nerve and sclera in the site of surgery. At different post surgery terms we measured the content of growth factors BDNF and TGF1β in these tissues. Fig. 3 shows that there was more intense release of growth factors from the cHPAM into the corneal tissue to days 1 and 3 if compared with unfrozen one, that might be associated with releasing of intracellular content from some damaged cells of the frozen HPAM. The index was higher than 60% if compared to the control. At the same time period (e.g. during the first 24 hrs) the entering of BDNF growth factor into retina and optic nerve tissue exceeded by 100% this index for an unfrozen HPAM. The same tendency was found in the optic nerve, wherein to day 7 the growth factor BDNF content was 30% higher than in unfrozen HPAM. It should be noted that the release of BDNF neurotrophin into retinal and corneal tissues was similar to the one in unfrozen HPAM. For sclera there was found a poor BDNF release from the cHPAM tissue both at initial terms and after days 7, 14, 21 of observation period.

Major amount of the cell growth factor TGF1β has been found to be accumulated in the corneal tissue





**Рис. 3.** Содержание ростового фактора BDNF в различных тканях органа зрения после применения АОПЧ в разные сроки после АГО: ■ – контроль; □ – замораживание-отогрев в 10% ДМСО.

**Fig. 3.** Content of BDNF growth factor in various tissues of eye in different terms after applying the HPAM during antiglaucomatous surgery: ■ – control; □ – freeze-thawing in 10% DMSO.

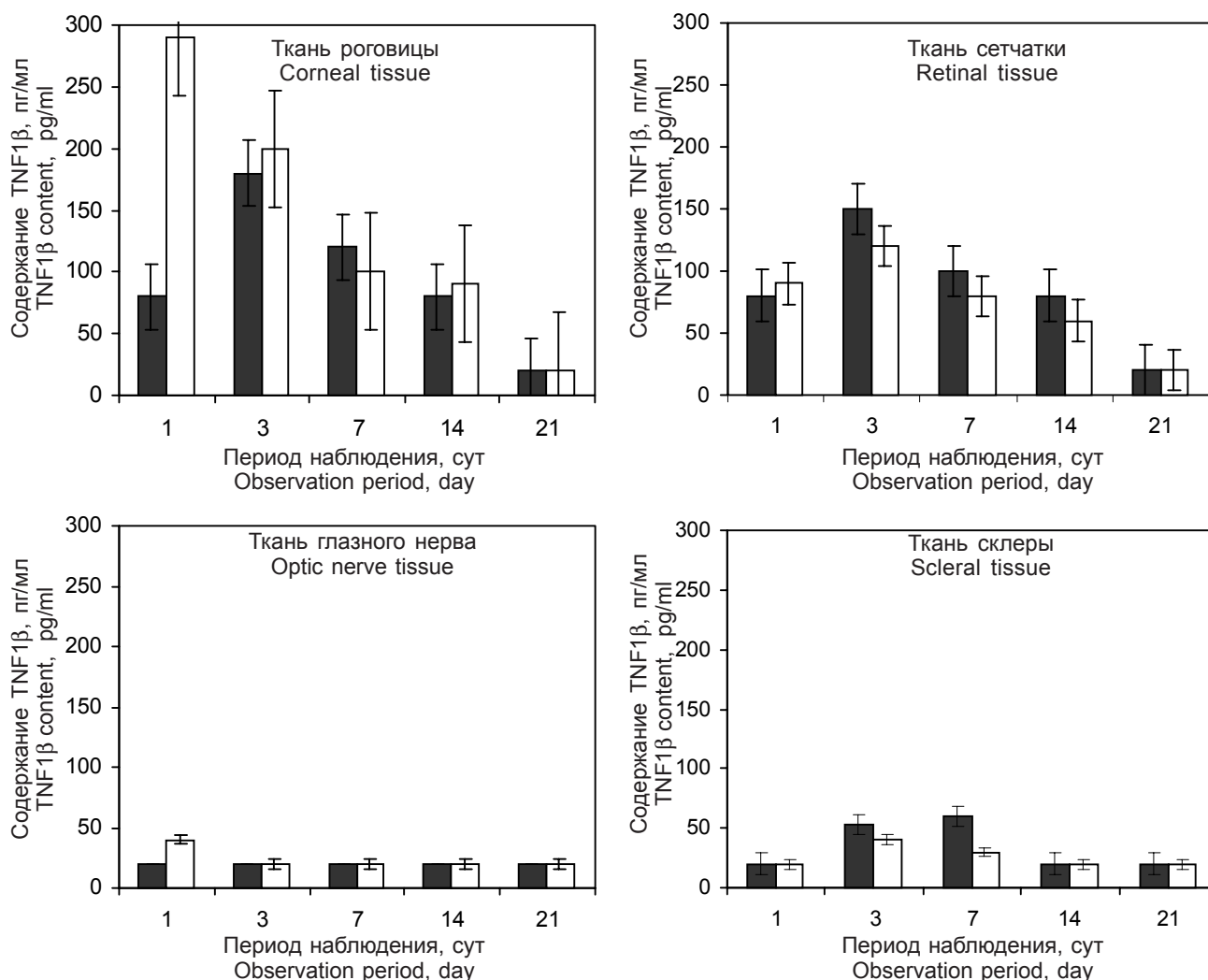
Следует отметить, что через 7 суток содержание BDNF и TGF1 $\beta$  в роговице после аппликации как нативной, так и кАОПЧ было практически одинаковым, что по-видимому, связано с высвобождением факторов роста не из поврежденных замораживанием, а из целых клеток, которые в нативной и криоконсервированной АОПЧ присутствуют в значительном количестве.

Аналогичная закономерность наблюдается при исследовании тканевой тропности поступления фактора роста клеток BDNF в сетчатку и глазной нерв. С 1-х по 3-и сутки аппликации кАОПЧ в зоне операционного дефекта содержание нейротрофина BDNF увеличивалось как в сетчатке, так и в глазном нерве, поскольку эти ткани обогащены нервными клетками. Наибольшее содержание TGF1 $\beta$  в этот срок отмечалось в роговичной ткани. Характерно,

within the first 24 hrs of cHPAM application (Fig. 4), an insignificant content was found in the ophthalmic nerve, retina and sclera. Herewith the action of cryopreserved and unfrozen HPAM was similar [3, 11]. At late observation terms the TGF1 $\beta$  content, exceeding the control, was observed only in cornea, and no statistically significant differences were found in retinal tissue, ophthalmic nerve and sclera after using cHPAM if compared with unfrozen HPAM. However, there was a tendency to decrease the TGF1 $\beta$  content in sclera tissue.

It should be noted that in 7 days the BDNF and TGF1 $\beta$  content in cornea after the application of both native and cHPAM was virtually the same, which was likely due to the release of growth factors from the cells not damaged by freezing, which amount was large both in native and cryopreserved HPAM.





**Рис. 4.** Содержание ростового фактора TGF1β в различных тканях органа зрения после применения АОПЧ в разные сроки после АГО: ■ – контроль; □ – замораживание-ототерев в 10% ДМСО.

**Fig. 4.** Content of TGF1β growth factor in various tissues of eye in different terms after applying the HPAM during antiglaucomatous surgery: ■ – control; □ – freeze-thawing in 10% DMSO.

что в сетчатке и глазном нерве выявлено наибольшее количество нейротрофического фактора роста BDNF, которое выше, чем в роговице (в среднем на 100%), по сравнению с незамороженной АОПЧ. В срок от 7-и до 21-х суток поступление факторов роста в сетчатку и глазной нерв стабилизируется и выравнивается по сравнению с контролем, что совпадает с ранее полученными данными [4]. В результате морфологического анализа было установлено, что при формировании глаукомы в первую очередь гибели и атрофии подвергались мелкие и средние ганглиозные клетки сетчатой оболочки. Количество крупных клеток статистически значимо уменьшалось, но их процентное содержание по отношению к общему количеству клеток увеличивалось [4, 8]. Поэтому наибольшее количество биологически активных веществ, как

A similar regularity was observed in the study of the tissue tropism associated with the entering of BDNF growth factor into retina and ophthalmic nerve. From the day 1 to day 3 following cHPAM application in the zone of surgery defect the BDNF neurotrophin content was increased in retina and in optic nerve, since these tissues were enriched with nerve cells. The highest content of TGF1β in this term was noted in corneal tissue. Interestingly, that the largest amount of neuroprotective growth factor BDNF was revealed in retina and optic nerve, which was higher than in cornea (in average by 100%) and if compared to unfrozen HPAM. Within the period from day 7 to 21 of observation the delivery of growth factors into retina and optic nerve was stabilized and approached to the control, which was in consistence with our previous data [6]. Morphological analysis enabled to establish





мы предполагаем, поступает в наиболее поврежденные в результате глаукомы клетки. Возможно существует качественная и количественная зависимость накопления факторов роста клеток, определяемая видом ткани глаза и тропностью фактора роста. Поскольку именно в тканях глаза, поврежденных глаукомой, по-видимому, имеются дефектные рецепторные и ганглиозные нервные клетки, в которые из кАОПЧ в значимых количествах поступает обладающий выраженным нейротропным действием фактор роста BDNF [11].

### Выводы

Таким образом, в зоне проведения антиглаукоматозной операции после аппликации кАОПЧ, замороженной по 2-этапной программе в растворе 10%-го ДМСО, установлено увеличение содержания факторов роста BDNF и TGF1 $\beta$  в тканях глаза (до 7-ми суток) и их стабильный уровень на протяжении всего послеоперационного срока наблюдения (до 21-х суток). При использовании эффективного режима замораживания АОПЧ в месте послеоперационного дефекта обеспечивается более длительное высвобождение факторов роста BDNF и TGF1 $\beta$  в органе зрения.

### Литература

1. Золотарев А.В., Милюдин Е.С. Хирургическое лечение рецидивирующего птеригиума с пластикой силико-высушенной амниотической мембраной // Вестник офтальмологии. – 2007. – Т. 123, №1. – С. 39–42.
2. Кривошеина О.П. Пролiferативная витреоретинопатия: факторы патогенеза и закономерности развития // Вестник офтальмологии. – 2003. – №3. – С. 47–50.
3. Липовецкая Е.М. Развитие экспериментальной глаукомы при длительном внутривенном введении адреналина // Офтальмолог. журнал. – 1966. – №3. – С. 221–223.
4. Малова Н.Г., Демин Ю.А., Казмирук И.Л. Интрасклерально-супроцилиарная имплантация криоконсервированного амниона с нейротропной целью при экспериментальной адреналин-индуцированной глаукоме // Мир медицины и биологии. – 2013. – Т. 9, №1–4. – С. 71–75.
5. Михейцева И.Н. Модели глаукомы, преимущества и недостатки. Адреналин-индуцированная глаукома как адекватная модель глаукомного процесса человека // Офтальмолог. журнал. – 2011. – №3. – С. 89–92.
6. Плацента: криоконсервирование, структура, свойства и перспективы клинического применения / Под ред. В.И. Грищенко, Т.Н. Юрченко. – Харьков, 2011. – 292 с.
7. Прокопюк В.Ю., Прокопюк О.С. Оценка сохранности эксплантов плаценты, пуповины и плодных оболочек после криоконсервирования // Клітинна та органна трансплантологія. – 2015. – Т. 3, №1. – С. 29–33.
8. Самусенко И.А., Алексеев В.Н., Абузайед В.Н. Морфологические проявления лечебного патоморфоза глаукоматозной оптической нейропатии при экспериментальной глаукоме // Глаукома. – 2003. – №4. – С. 21–32.

that experimental glaucoma was accompanied primarily with the death and atrophy of small and medium sized ganglion cells of retina. Number of large cells was significantly decreased, but their proportion in the total number of cells increased [6, 10]. Therefore we believe the largest amount of biologically active substances to enter the cells mostly damaged by glaucoma. There is likely a qualitative and quantitative dependence of cell growth factors accumulation, determined by the type of an ocular tissue and growth factor tropism. Since the very in the damaged by glaucoma ocular tissues there are likely defective receptor and ganglion nerve cells, whereto from cHPAM in considerable amounts the BDNF having a pronounced neuroprotective effect is released [8].

### Conclusions

Thus, application of HPAM, frozen-thawed according to the two-step program in 10% DMSO solution in the AGS zone resulted in an increased content of BDNF and TGF1 $\beta$  growth factors in ocular tissues (up to 7 days' observation term) and stable level over the postoperative observation period (up to 21 days observation term). An effective freeze-thawing regimen for HPAM provided a sustained release of BDNF and TGF1 $\beta$  growth factors in an eye from the site of post-surgery defect.

### References

1. Grischenko V.I., Yurchenko T.N., editors. Placenta: cryopreservation, structure, properties and perspectives of clinical applications. Kharkov; 2011.
2. Krivosheina O.P. Proliferative vitreoretinopathy: factors of pathogenesis and development regularities. Vestnik Ophthalmologii 2003; (3): 47–50.
3. Limb G.A., Chignell A.H., Green W. et al. Distribution of TGF and its reactive vascular adhesion molecules in fibrovascular membranes of proliferative diabetic retinopathy. Br J Ophthalmol 1996; 80(2): 168–173.
4. Limb G.A., Little B.C., Meager A. et al. Cytokines in proliferative vitreoretinopathy Eye 1991; 5(6): 686–693.
5. Lipovetskaya E.M. Development of experimental glaucoma with prolonged intravenous administration of adrenaline. Journal of Ophthalmology (Ukraine) 1966; (3): 221–223.
6. Malova N.G., Demin Yu.A., Kazmiruk I.L. Intrasclearal supraciliary implantation of cryopreserved amnion with neuroprotective aim in experimental adrenaline induced glaucoma. Mir Meditsyny i Biologii 2013; 9(4): 71–75.
7. Mikheytseva I.H. Glaucoma models, advantages and disadvantages. Adrenaline-induced glaucoma as an adequate model of human glaucoma process. Journal of Ophthalmology (Ukraine) 2011; (3): 89–92.
8. Mori K., Duh E., Gehlbach P. et al. Pigment epithelium-derived factor inhibits retinal and choroidal neovascularization J Cell Physiol 2002; 188(2): 253–263.
9. Prokopyuk V.Yu., Prokopyuk O.S. Evaluation of the safety of placental explants, umbilical cord and membranes after cryopreservation cryopreservation. Klitynna ta Organna Transplantologiya 2015; 3(1): 29–33.

9. Limb G.A., Chignell A.H., Green W. et al. Distribution of TGF and its reactive vascular adhesion molecules in fibrovascular membranes of proliferative diabetic retinopathy // *Br. J. Ophthalmol.* – 1996. – Vol. 80, №2. – P. 168–173.
10. Limb G.A., Little B.C., Meager A. et al. Cytokines in proliferative vitreoretinopathy // *Eye.* – 1991. – Vol. 5, №6. – P. 686–693.
11. Mori K., Duh E., Gehlbach P. et al. Pigment epithelium-derived factor inhibits retinal and choroidal neovascularization // *J. Cell. Physiol.* – 2002. – Vol. 188, №2. – P. 253–263.
12. Yam H.F., Pang C.P., Fan D.S. et al. Growth factor changes in ex vivo expansion of human limbal epithelial cells on human amniotic membrane // *Cornea.* – 2002. – Vol. 21, №1. – P. 101–105.
10. Samusenko I.A., Alekseev V.N., Abuzayed V.N. Morphological manifestations of therapeutic pathomorphism of glaucomatous optic neuropathy in experimental glaucoma. *Glaukoma* 2003; 4(21): 32.
11. Yam H.F., Pang C.P., Fan D.S. et al. Growth factor changes in ex vivo expansion of human limbal epithelial cells on human amniotic membrane *Cornea* 2002; 21(1): 101–105.
12. Zolotarev A.V., Milyudin E.S. Surgical treatment of recurrent pterygium with plastics by silico-dried amniotic membrane. *Vestnik Oftalmologii* 2007; 123(1): 39–42.

